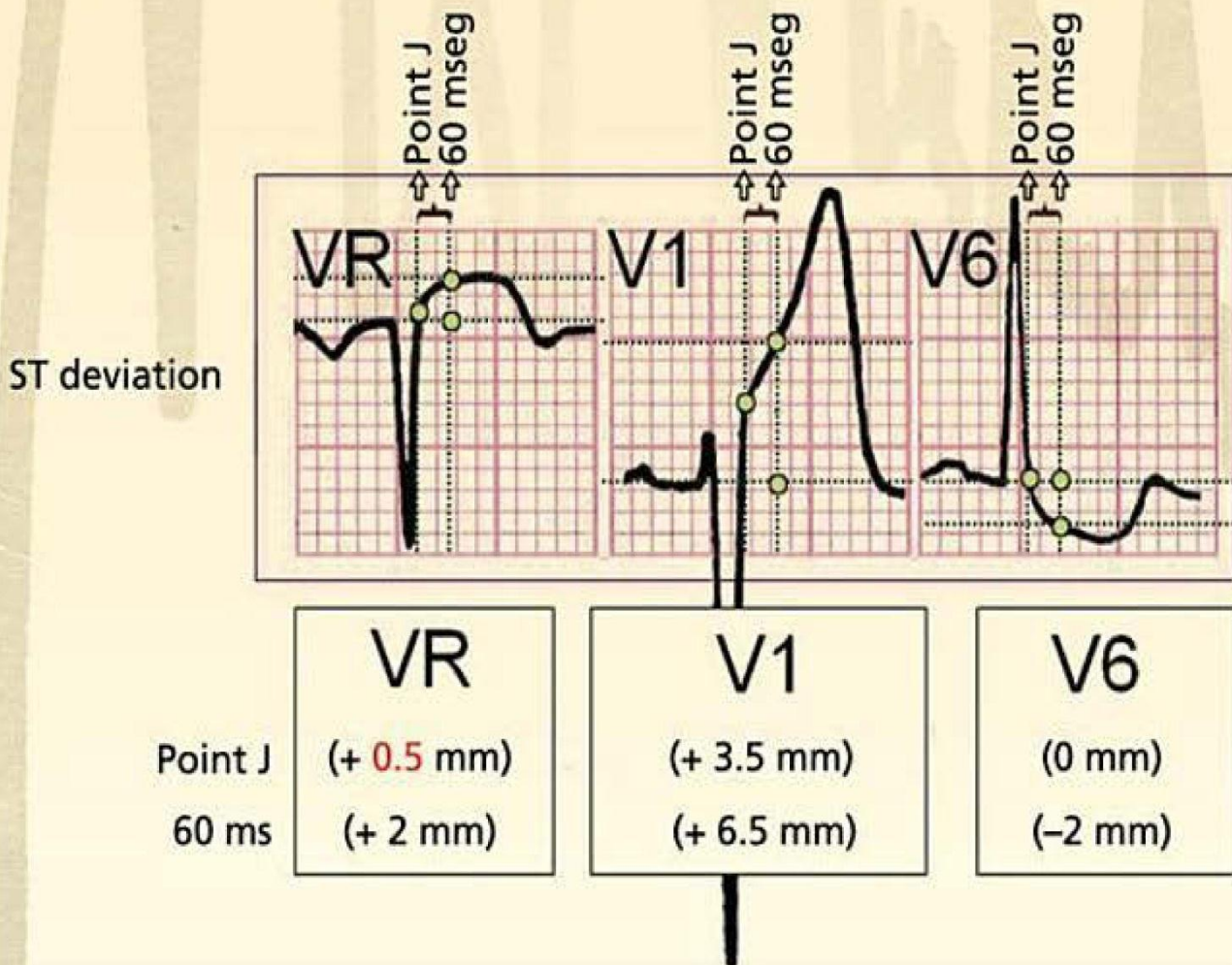




NHÓM DỊCH CTUMP

# ECG CHO NGƯỜI MỚI BẮT ĐẦU

Antoni Bayés de Luna



SÁCH Y KHOA – CTUMP

## THÀNH PHẦN NHÓM DỊCH

STT	HỌ VÀ TÊN	PHẦN DỊCH	LỚP
1	Trần Minh Chiến	Chương 18	YAK37
2	Đặng Phi Công	Chương 5, 6, 8, 9	YBK37
3	Lê Công Danh	Chương 16	YAK36
4	Nguyễn Trần Duy	Chương 16	YBK36
5	Đinh Trung Hiếu	Chương 17	YDK35
6	Tăng Trung Hiếu	Chương 4, 14	YAK37
7	Nguyễn Đăng Khoa	Chương 17	YBK35
8	Nguyễn Thành Luân	Chương 7	YAK36
9	Trần Nhật Quang	Chương 4, 12	YAK37
10	Hà Văn Quốc	Chương 4, 13	YAK37
11	Đoàn Như Thảo	Chương 4, 10	YAK37
12	Nguyễn Châu Thanh	Chương 4, 12	YAK37
13	Nguyễn Thị Kim Thành	Chương 4, 11	YAK37
14	Võ Văn Thi	Chương 5, 6, 8	YBK37
15	Phạm Huỳnh Minh Trí	Chương 9	YBK37
16	Võ Duy Tường	Chương 9	YBK37
17	Võ Như Xuyên	Chương 15	YAK35
18	Admin	Chương 3	
19	Group học tập CTUMP	Chương 1, 2	

Chỉnh sửa: Admin

## DANH MỤC TỪ VIẾT TẮT

- ACS – acute coronary syndrome: hội chứng vành cấp
- AF – atrial fibrillation: rung nhĩ
- AFL – atrial flutter: cuồng nhĩ
- AIHD – arrhythmias in ischemic heart disease: loạn nhịp trên BN thiếu máu cục bộ cơ tim
- AIR – accelerated idioventricular rhythm: nhịp tự thất tăng tốc
- AP – action potential: điện thế hoạt hóa
- ÂP – abnormal P wave axis: trục bất thường sóng P
- ARVD – Arrhythmogenic right ventricular dysplasia: loạn nhịp do loạn sản cơ thất phải
- ASD – atrial septal defect: thông liên nhĩ
- AV node – atrioventricular node: nút nhĩ thất
- BN – bệnh nhân
- bpm – beats per minute: nhịp/phút
- CX – circumflex artery: nhánh mũ
- CM – cardiomyopathy: bệnh cơ tim
- COPD – chronic obstructive pulmonary disease: bệnh phổi tắc nghẽn mạn tính
- D1 branch of LAD – first diagonal branch of LAD: nhánh chéo đầu tiên của LAD
- E – AT – ectopic atrial tachycardia: nhịp nhanh nhĩ lạc chỗ
- ECG – electrocardiography: điện tâm đồ
- EF – ejection fraction: phân suất tống máu
- ER – early repolarization: tái cực sớm
- FP – frontal plane: chuyển đạo mặt phẳng trán
- Global vector: vector tổng
- HDR – heterogeneous dispersion of repolarization: phân tán tái cực không đồng nhất
- Hemifield: bán phần
- HP – horizontal plane: chuyển đạo mặt phẳng ngang (trước tim)
- HTA – hypertension artery: tăng huyết áp
- ICD – implantable cardioverter–defibrillator: cấy máy khử rung dưới da
- IHD – ischemic heart disease: bệnh tim thiếu máu cục bộ

IPD – inferoposterior division: phân nhánh trái sau  
IPH – inferoposterior hemiblock: block phân nhánh trái sau  
JRT – E – junction reentrant paroxysmal tachycardia-exclusive: nhịp nhanh kịch phát vào lại bộ nối đơn độc.  
JRT – AP – junction reentrant paroxysmal tachycardia with an accessory pathway: nhịp nhanh kịch phát vào lại bộ nối với đường dẫn truyền phụ.  
JT-EF – Junctional tachycardia with ectopic focus: nhịp nhanh bộ nối với ổ lạ chỗ  
LAE – left atrial enlargement : lớn nhĩ trái  
LAH – left atrial hypertrophy: phì đại nhĩ trái  
LB – left branch: nhánh trái  
LAD – left anterior descending artery : động mạch gian thất trước  
LBBB – left bundle branch block: block nhánh trái  
LMT – left main trunk: động mạch vành trái  
LV – left ventricular: thất trái  
LVH – left ventricular hypertrophy: phì đại thất trái  
MAT – monomorphic atrial tachycardia: nhịp nhanh nhĩ đơn hình  
MF – middle fibers: các sợi trung gian  
MI – myocardial infarction: nhồi máu cơ tim  
NSTEMI – acute coronary syndrome without ST elevation: hội chứng vành cấp không có ST chênh lên  
PCI – percutaneous coronary intervention: can thiệp mạch vành  
PVC – premature ventricular complex: phức bộ thất đến sớm  
QTc – QT interval: khoảng QT hiệu chỉnh  
RAE – right atrial enlargement: lớn nhĩ phải  
RB – right branch: nhánh phải  
RBBB – right bundle branch block: block nhánh phải  
RCA – right coronary artery: động mạch vành phải  
RV – right ventricular: thất phải  
RV branch of RCA – right marginal branch of RCA: nhánh viền phải của RCA  
S1 branch of LAD – first septal branch of LAD: nhánh vách đầu tiên của LAD  
SAD – superoanterior division: phân nhánh trái trước  
SAH – superoanterior hemiblock: phân phân nhánh trái trước  
SCS – specific conduction system: hệ thống dẫn truyền đặc hiệu

SD – sudden death: đột tử

Se và Sp – sensitivity and specificity: độ nhạy và độ đặc hiệu

Slurring – sóng dẫn rộng và/hoặc có móc.

SN – sinus node: nút xoang

STEACS – acute coronary syndrome with ST elevation: hội chứng vành cấp với ST chênh lên

Strain pattern: kiểu strain với ST chênh xuống và T đảo nghịch

TAP – transmembrane action potential: điện thế màng hoạt hóa

TDP – transmembrane diastolic potential: điện thế màng tâm trương

TP – threshold potential: điện thế ngưỡng

torsades de pointes: xoắn đỉnh

VAT – ventricular activation time = intrinsicoid deflection time (IDT) : thời gian nhánh nội điện

VCG – vectorcardiographic: vector tâm đồ

VE – ventricular enlargement: dày thất

VEs – ventricular extrasystoles: ngoại tâm thu thất

VF – ventricular fibrillation: rung thất

VSD – ventricular septal defect: thông liên thất

VT – ventricular tachycardia: nhanh thất

WPW – Wolff – Parkinson – White: hội chứng Wolff – Parkinson – White

# MỤC LỤC

	Trang
Phần 1: điện tâm đồ bình thường .....	1
Chương 1: giải phẫu và điện học sinh lý cơ bản .....	2
Chương 2: đường cong ECG: định nghĩa và sự hình thành .....	10
Chương 3: các thiết bị và kỹ thuật ghi điện tim .....	35
Chương 4: phân tích chi tiết về ECG .....	42
Phần 2: các bất thường về hình thái trên điện tâm đồ .....	63
Chương 5: các bất thường ở tâm nhĩ .....	64
Chương 6: lón thất .....	71
Chương 7: block tâm thất .....	87
Chương 8: hội chứng kích thích sớm .....	107
Chương 9: nhồi máu và thiếu máu cục bộ cơ tim .....	117
Phần 3: rối loạn nhịp tim trên điện tâm đồ .....	170
Chương 10: khái niệm, phân loại và cơ chế của loạn nhịp tim .....	171
Chương 11: các dạng ECG của loạn nhịp trên thất .....	189
Chương 12: các dạng ECG của loạn nhịp thất .....	204
Chương 13: các dạng ECG của loạn nhịp thụ động .....	219
Chương 14: đọc ECG loạn nhịp .....	228
Phần 4: ECG trên tâm sàng .....	231

Chương 15: ECG: từ triệu chứng đến ECG, đau ngực hoặc các triệu chứng khác .....	232
Chương 16: ECG trong các bệnh lý tim mạch do di truyền và các dạng ECG có tiên lượng xấu.....	241
Chương 17: ECG trong bệnh lý tim mạch khác .....	258
Chương 18: bất thường trên ecg ở bệnh nhân không có bệnh lý tim mạch và ecg bình thường trong trường hợp có bệnh lý tim mạch nặng.....	270

# PHẦN 1

## ĐIỆN TIM BÌNH THƯỜNG

Trong chương đầu tiên sẽ viết những vấn đề cơ bản của giải phẫu và điện học sinh lý để hiểu rõ về ECG. Chương 2 sẽ làm rõ việc ghi ECG thế nào từ đường dẫn truyền của tim, qua tim từ nút xoang đến cơ tâm thất tạo thành một đường vòng hoạt hóa (khử cực và tái cực) của tâm nhĩ (sóng P) và tâm thất (phức bộ QRS – T). Chương 3 sẽ giới thiệu các thiết bị và kỹ thuật ghi ECG. Cuối cùng, ở chương 4 sẽ giải thích chi tiết về quá trình đọc ECG bình thường và bệnh lý, bao gồm cả các đặc điểm bình thường của các thông số được ghi.

Hiểu biết đầy đủ về những nội dung này là cần thiết trước khi bước sang những phần khác của quyển sách này. Bây giờ, hãy bắt đầu với 4 chương đầu tiên và đọc lại nếu thấy cần thiết.

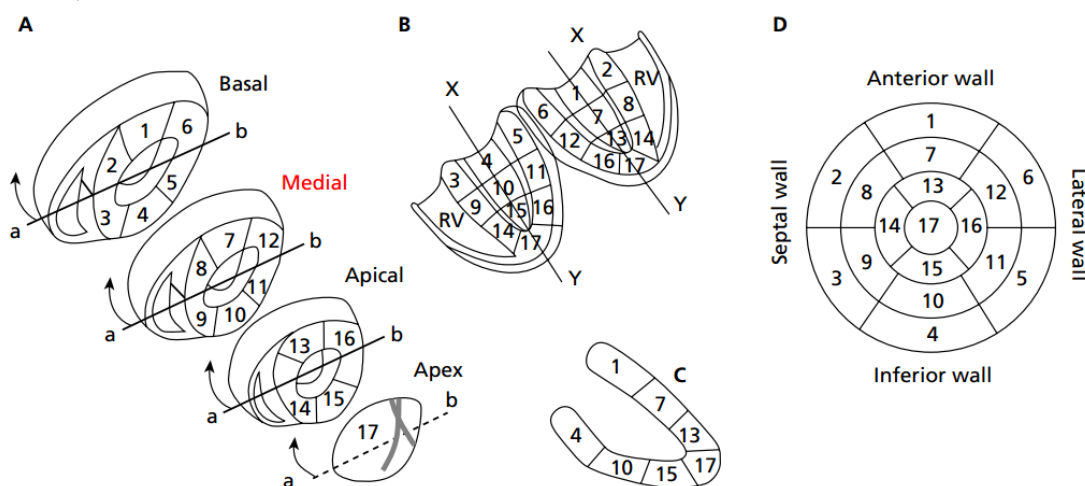


# GIẢI PHẪU VÀ ĐIỆN HỌC SINH LÝ CƠ BẢN

## 1.1. Các thành của tim

Tim được chia làm 4 buồng, gồm 2 tâm nhĩ và 2 tâm thất, thành phần chính là các tế bào có chức năng co bóp gọi là tế bào cơ tim. Các xung điện kích thích bắt nguồn từ nút xoang (sinus node – SN), thông qua hệ thống dẫn truyền đặc hiệu (specific conductive system – SCS) để lan tới toàn bộ tim.

**Thất trái (left ventricle – LV) có 4 thành: trước, vách, dưới và bên.** Hình 1.1 cho thấy thành trước và thành dưới, mỗi thành chia làm 3 vùng. Thành vách và thành bên, mỗi thành chia làm 5 vùng và vùng mỏm tim. MRI ngày nay cho thấy rằng thành sau tương ứng với phần đáy dưới của thành dưới (phần 4 trên hình 1.1).

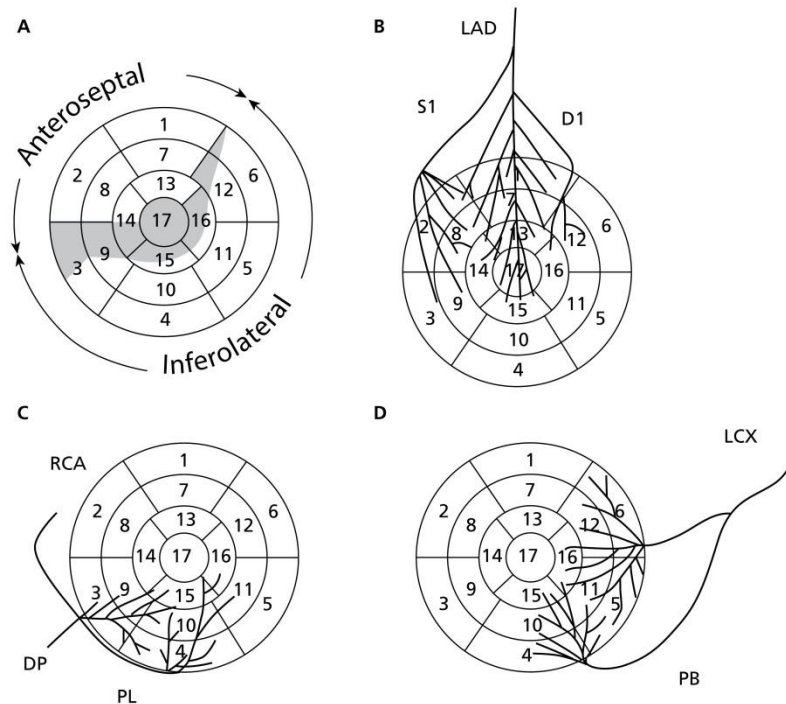


**Hình 1.1:** (A) lát cắt qua LV được chia theo chiều ngang (trục ngắn), các phần biểu diễn đi qua đáy (basal), giữa (medial) và đỉnh (apical). Lát cắt qua đáy và giữa chia thành 6 vùng, trong khi lát cắt qua đỉnh chia thành 4 vùng. Cùng với mỏm tim, LV được chia thành 17 vùng, theo phân chia của Hiệp hội Hình ảnh học Hoa Kỳ (American Imaging Societies). Bổ sung hình ảnh 17 vùng của tim mở rộng theo mặt phẳng ngang – trục dài (B), mặt phẳng dọc – trục dài (giống mặt phẳng sagittal) (C). Hình D, 17 vùng và 4 thành của tim được biểu diễn dưới hình ảnh “bull – eye” với mỏm tim nằm ở trung tâm. RV = thất phải.

## 1.2. Mạch vành

(Hình 1.2) dựa vào sự tưới máu của mạch vành, người ta chia tim làm 2 vùng: vùng trước vách được cấp máu bởi động mạch gian thất trước (left anterior descending artery – LAD) và vùng dưới bên, được cấp máu bởi động mạch vành phải (right coronary artery – RCA) và nhánh mũ của động mạch vành trái (left circumflex artery – LCX). Tim có những vùng tưới máu chung (có màu xám trên hình 1.2A), ở đó 1 trong 2 động mạch sẽ chiếm ưu thế. Ví dụ như vùng mỏm tim

sẽ được cấp máu bởi LAD, nếu động mạch này không đủ dài thì RCA sẽ đảm nhận, thậm chí cả LCX cũng có thể tưới máu một phần mỏm tim.



**Hình 1.2:** theo các biến đổi giải phẫu của mạch vành, những khu vực tưới máu chung được biểu thị bằng những vùng tô xám (A). Những vùng được tưới máu tương ứng với các động mạch vành (B – D) có thể được thấy trên hình “bull’s – eye”. Ví dụ như mỏm tim (vùng 17) thường được cấp máu bởi LAD và đôi khi là RCA, thậm chí là LCX. Vùng 3 và 9 được LAD và RCA cấp máu chung và một phần nhỏ của hơi thấp của thành bên được LAD và LCX cấp máu chung. Vùng 4, 10 và 15 tương ứng với RCA hay LCX, phụ thuộc vào động mạch nào ưu thế hơn (RCA chiếm hơn 80% các trường hợp). Vùng 15 thường được cấp máu bởi LAD.

### 1.3. Hệ dẫn truyền đặc hiệu

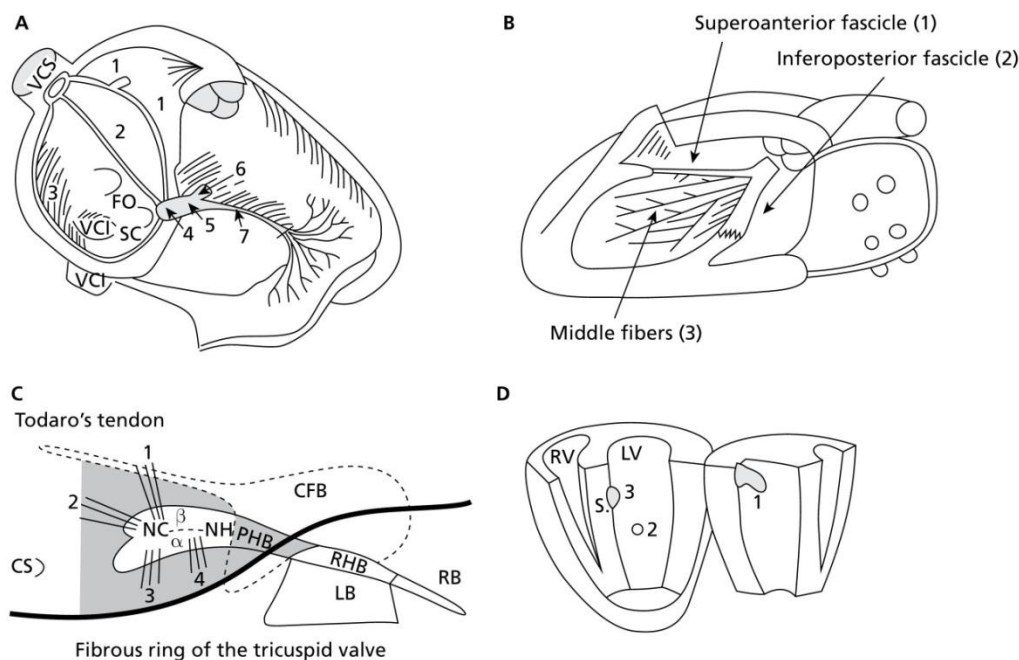
Các xung điện kích thích sẽ thông qua các đường dẫn truyền liên nút (các bó Bachmann, Weckelback và Thorel) để dẫn truyền từ nút xoang tới nút nhĩ thất (atrioventricular – AV) và bó His. Từ đây kích thích sẽ được truyền khắp tâm thất bằng hệ dẫn truyền tâm thất bao gồm: nhánh phải (right branch – RB), thân nhánh trái (left branch – LB) cùng các phân nhánh của LB (gồm phân nhánh trái trước, trái sau và các sợi trung gian nằm giữa các phân nhánh trên) (hình 1.3A và 1.3B).

Hình 1.3C mô tả các cấu trúc xám bao quanh bộ nối AV. Hình 1.3D cho thấy 3 điểm nhận kích hoạt ở LV.

### 1.4. Cấu trúc vi thể của các tế bào tim

Có 2 loại tế bào ở tim:

- **Tế bào cơ tim** (tế bào co bóp): làm nhiệm vụ co bóp tim. Trong điều kiện bình thường thì các tế bào này không có khả năng tự động và không thể tạo các kích thích.



**Hình 1.3:** (A) mặt bên – phải của hệ SCS. 1, 2 và 3: các bó liên nút; 4: nút AV; 5: bó His; 6: nhánh trái; 7: nhánh phải và các phân nhánh; Ao: động mạch chủ; AVN: nút AV; CS: xoang vành; FO: hố bầu dục; IVC: tĩnh mạch chủ dưới; SN: nút xoang; SVC: tĩnh mạch chủ trên. (B) mặt cắt bên – trái của LV: phân nhánh trái trước (SA) (1), trái sau (IP) (2) và các sợi trung gian (3) (thuyết 4 bó) hoặc thuyết 4 đường kích hoạt vào tâm thất. (C) cấu trúc vùng bộ nối AV lớn hơn nhiều so với nút nhĩ thất (nút đặc). Vùng xám bao gồm: bộ nối AV và có thể liên quan đến những đường vòng trở lại riêng biệt với bộ nối AV. CFB: thân trung tâm sợi; N: nút AV đặc; PHB: bó His – phần xuyên; RHB: bó His – phần phân nhánh; LB: nhánh trái; RB: nhánh phải. Đường dẫn truyền chậm ( $\alpha$ ) và nhanh ( $\beta$ ); 1 – 4: sự đi vào của những sợi liên nút để đến nút AV; NH: vùng chuyển tiếp nút – His; CS: xoang vành. (D) LV được bộc lộ cho thấy ba điểm kích hoạt LV theo Durrer.

– Các tế bào đặc biệt (tế bào của SCS) tự hình thành xung động (tính tự động) và dẫn truyền xung động để co bóp cơ tim.

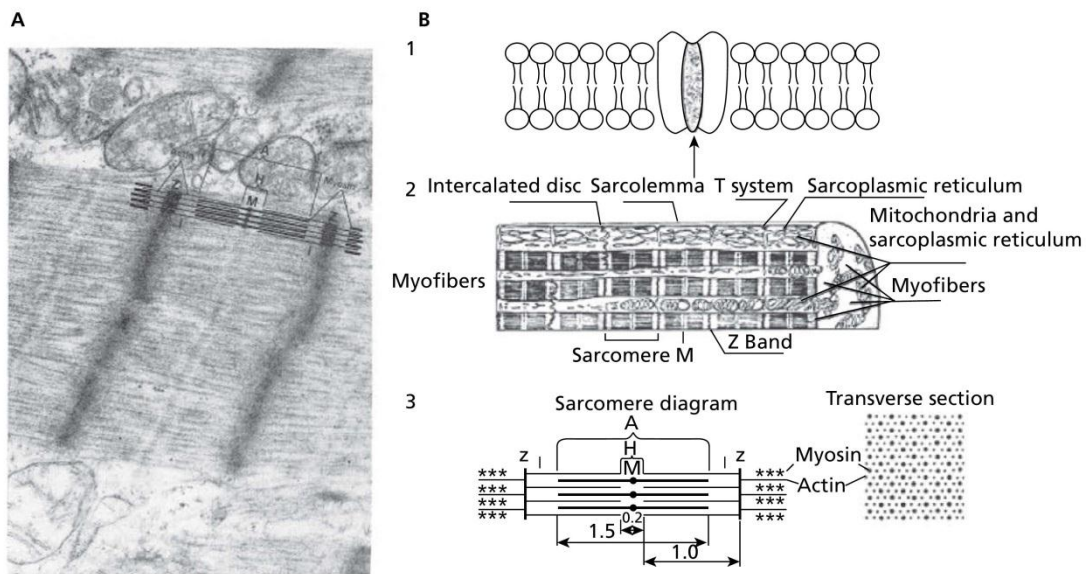
#### Tế bào co bóp (hình 1.4) bao gồm:

– 1. Hệ thống co bóp tạo thành các sợi cơ có đơn vị co bóp gọi là sarcomere (hình 1.4A, 1.4B2, 1.4B3), cấu trúc có thể co và giãn. Năng lượng cung cấp cho các hoạt động này từ ty thể.

– 2. Hệ thống hoạt hóa – thư giãn tế bào bao gồm màng tế bào được tạo thành từ lớp lipid kép (hình 1.4B1 và 1.4B2). Ion ( $\text{Na}^+$ ,  $\text{K}^+$  và đặc biệt là  $\text{Ca}^{++}$ ) chịu trách nhiệm hoạt hóa, khử cực, tái cực, giai đoạn tâm thu và giai đoạn nghỉ ngơi (tâm trương), đi qua các kênh nằm trên màng tế bào.

– 3. Hệ thống vi ống ngang cho phép kích thích điện đi vào tế bào và hệ lưới bào tương – cơ (hình 1.4B2), bao gồm ion calci cần thiết cho tế bào co bóp.

– 4. Tế bào đặc biệt, không co bóp, có 3 loại: (a) tế bào P, có tính tự động cao, nằm ở nút xoang, (b) tế bào Purkinje, ít tự động hơn, nằm ở bó His, các bó nhánh và mạng Purkinje, (c) tế bào chuyển tiếp.

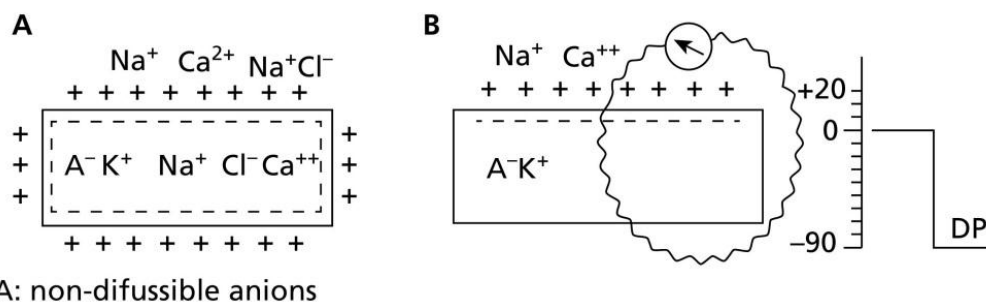


**Hình 1.4:** (A) hình ảnh vi thể của một đơn vị sacromere, có thể thấy được các sợi actin và myosin (xem B3). (B1) cấu trúc của màng tế bào (màng sợi cơ) thấy được kênh ion. (B2) mặt cắt của một tế bào cơ bó bao gồm nhiều thành phần khác nhau. (B3) sơ đồ phóng đại của sacromer.

## 1.5. Điện học sinh lý tế bào cơ tim

### 1.5.1. Điện thế màng tâm trương (TDP) và điện thế màng hoạt hóa (TAP) ở các tế bào tự động và cơ bó

Tất cả các tế bào cơ bó ở trạng thái nghỉ đều cân bằng về điện thế ngoài và điện thế âm trong màng tế bào (hình 1.5A). Khi 1 vi điện cực đặt bên trong tế bào cơ bó lúc nghỉ trong khi một vi điện cực thứ 2 đặt bên ngoài (hình 1.5B), sự khác nhau về điện thế qua màng tế bào lúc này, gọi là điện thế màng tâm trương. Bình thường điện thế này là  $-90\text{ mV}$  (hình 1.5B).



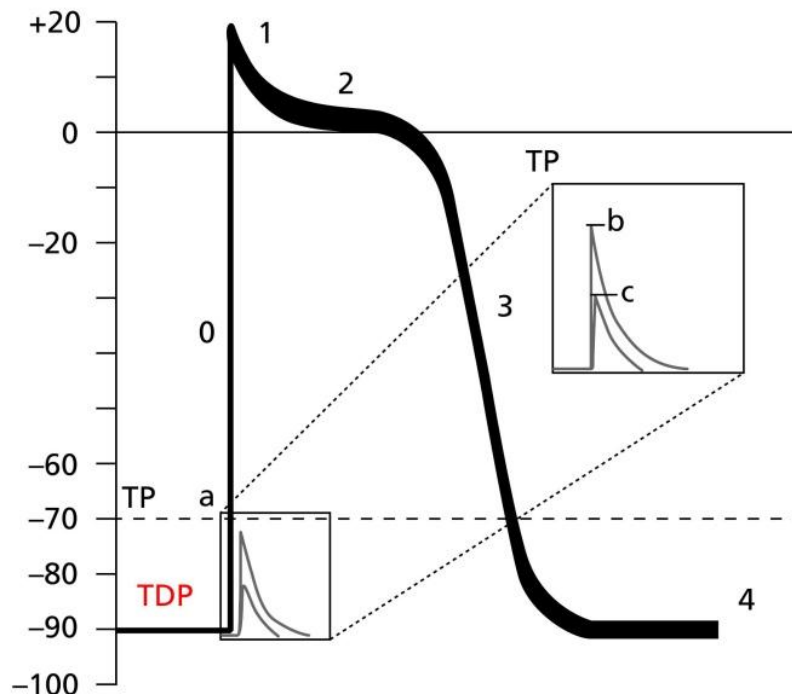
**Hình 1.5:** (A) điện thế âm ưu thế bên trong tế bào do sự hiện diện đáng kể của các anion không khuếch tán nhiều hơn những ion dương, đặc biệt là  $\text{K}^+$ . (B) hai vi điện cực đặt ở bề mặt sợi cơ tim đã ghi được một đường thẳng nằm ngang trong giai đoạn nghỉ (đường đẳng điện), không có sự khác biệt về điện thế trên bề mặt tế bào. Khi một trong hai điện cực được đưa vào trong tế bào, các đường tham chiếu bị đẩy xuống dưới ( $-90\text{ mV}$ ). Đường này (DP) là ổn định trong các tế bào cơ bó và có độ dốc đi lên nhiều hơn hoặc ít hơn trong các tế bào của SCS (hình 1.6 và 1.7).

Vì tế bào cơ bó không phải là tự động nên TDP là một đường thẳng (hình 1.6). Điều này có nghĩa là trong suốt thì tâm trương có sự cân bằng giữa sự di

chuyển của  $K^+$  đi ra ngoài tế bào cùng với  $Na^+$  và  $Ca^{++}$  đi vào trong tế bào diễn ra đồng thời.

Khi các tế bào cơ bóp tiếp nhận kích thích dẫn truyền từ những tế bào lân cận,  $Na^+$  nhanh chóng di chuyển vào bên trong tế bào. Việc này tạo một kích thích dần dần đạt đến ngưỡng điện thế để hình thành TAP (hình 1.6).

**Vì vậy, sự hình thành của TAP trong các tế bào cơ bóp (hình 1.6), là cơ sở để tế bào hoạt hóa (quá trình khử cực và tái cực), được tạo nên bởi một kích thích (a) được dẫn truyền từ một tế bào lân cận, bắt đầu bằng sự di chuyển nhanh chóng của  $Na^+$  vào trong tế bào đạt đến ngưỡng điện thế (threshold potential – TP) và kết quả đưa đến TAP (b và c là những kích thích dưới ngưỡng điện thế) (hình 1.8B). Quá trình TAP có 4 pha: pha 0 là quá trình khử cực, thoát nhanh các điện thế ngoài, pha 1 đến pha 3 là quá trình tái cực, phục hồi lại các điện thế trên.**

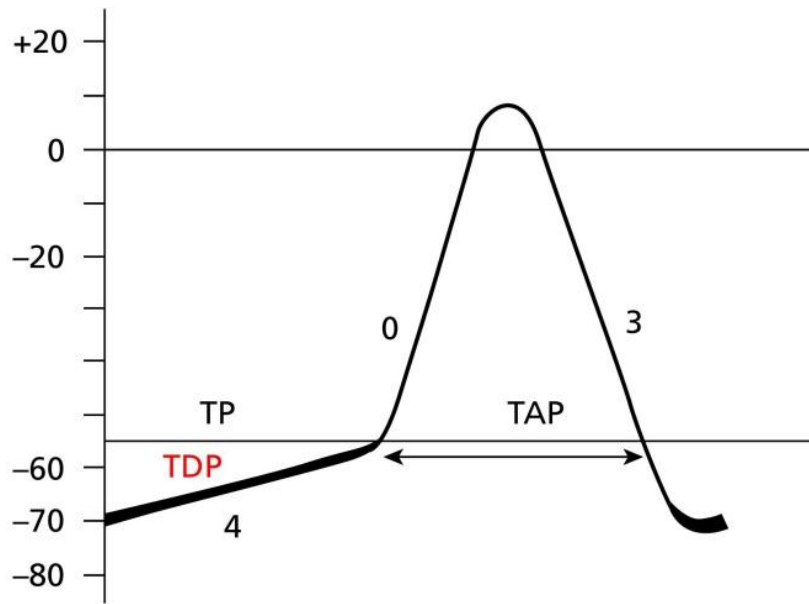


*Hình 1.6: TDP và TAP của tế bào cơ bóp.*

**Các tế bào của SCS có TDP** đi lên vì xuất hiện một số khử cực tâm trương do sự bất hoạt nhanh chóng của  $K^+$  đi ra ngoài tế bào. SN là một cấu trúc của SCS với sự tăng đến mức tuyệt đối của TDP, do đó có tính tự động cao nhất và đóng vai trò giữ nhịp sinh lý của tim.

**TAP trong những tế bào tự động** (hình 1.7) diễn ra khi TDP đạt đến điện thế ngưỡng. Điều này xảy ra khi và chỉ khi các đường cong biểu thị nồng độ  $Na^+$  (đi lên) và  $K^+$  (đi xuống) cắt nhau, dẫn đến  $Na^+$  vào trong tế bào. Điều này xảy ra nhanh hơn khi đường cong TDP sắc nét hơn như trong các tế bào tự động SN.

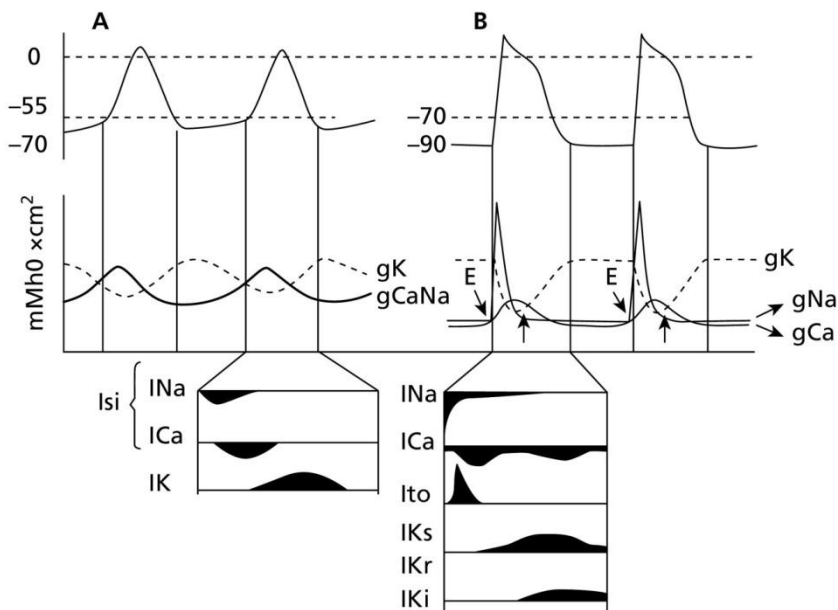
Tế bào SCS sau khi khử cực (TAP) trải qua giai đoạn đi lên chậm (pha 0) (tế bào cơ bóp) sau đó bước qua giai đoạn tái cực ngắn (pha 2 và 3).



**Hình 1.7:** TDP và TAP của tế bào tự động.

### 1.5.2. Tương quan của các ion điện trong sự hình thành TAP

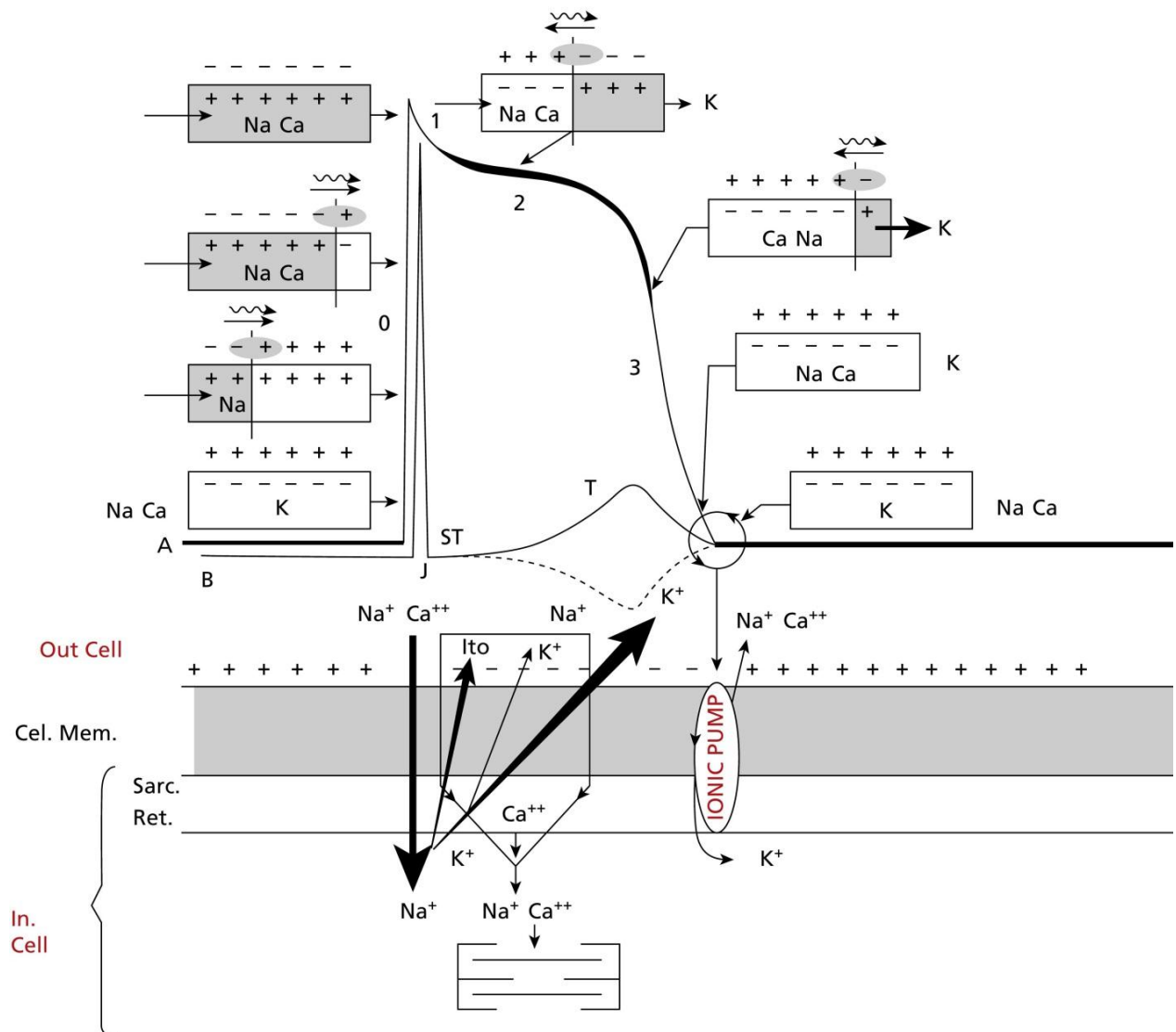
(Hình 1.8 và 1.9) đối với cả tế bào cơ bóp (hình 1.6) và tế bào tự động (hình 1.7), đường cong TAP bắt đầu khi  $\text{Na}^+$  đi vào tế bào một cách nhanh chóng, tiếp theo  $\text{Na}^+$  và  $\text{Ca}^{++}$  đi vào các tế bào trong suốt pha 0 hoặc pha khử cực tế bào.



**Hình 1.8:** tương quan giữa các dòng ion ở các tế bào tự động (A) và tế bào cơ bóp (B) ở thời kì tâm thu. Tế bào cơ bóp đặc trưng bởi dòng ion  $\text{Na}^+$  đi vào sớm và đột ngột với dòng thoát ion  $\text{K}^+$  ra ngoài đầu tiên và tạm thời. Những đặc điểm này không có ở tế bào tự động.

Sau giai đoạn này  $\text{K}^+$  thoát chậm ra khỏi tế bào, dẫn đến quá trình tái cực (giai đoạn 2 và 3). Hình 1.8 cho thấy quá trình này ở các tế bào cơ bóp qua sự hình thành khử cực và tái cực, sẽ được giải thích trong các chương tiếp theo. Hình 1.9

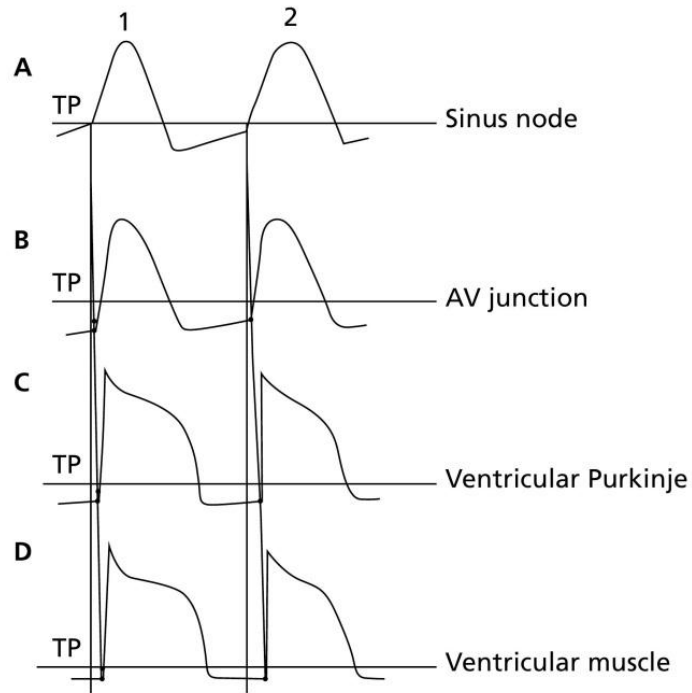
cho thấy sự liên quan giữa các dòng ion ở các tế bào tự động (A) và các tế bào co bóp (B) trong quá trình tâm thu.



**Hình 1.9:** sơ đồ về sự thay đổi của các thành phần ion điện diễn ra trong quá trình khử cực và tái cực của tế bào co bóp cơ tim. Ở pha 0, khi Na<sup>+</sup> di chuyển vào bên trong màng tế bào cơ tim, quá trình khử cực được diễn ra (- +). Ở pha 2, quan sát được sự di chuyển liên tục của K<sup>+</sup> ra ngoài nhiều và hằng định, quá trình tái cực được diễn ra (+ -). Tùy vào việc xét trên từng tế bào riêng lẻ hay toàn bộ LV mà ta thấy được sóng tái cực âm (đường gãy) hay sóng tái cực dương (đường liền) được ghi lại tương ứng (xem trong phần 2.1.2 ở chương 2).

### 1.5.3. Sự truyền các kích thích từ nút xoang đến tế bào co bóp cơ tim

Hình 1.10 cho thấy các kích thích được dẫn truyền như thế nào từ SN (tế bào tự động nhất) đến nút AV, các nhánh và các sợi Purkinje tâm thất mà ở đó tính tự động giảm dần. Cuối cùng đến các cơ tâm thất (những tế bào co bóp không tự động). Quá trình sẽ được giải thích ở những chương sau về hoạt động của tim và thuyết domino.



**Hình 1.10:** điện thế hoạt hóa (action potential – AP) nút xoang (A) dẫn truyền đến bộ nối nhĩ thất (B), mạng lưới Purkinje của tâm thất (C), cơ tâm thất (D). TP – Threshold potential: ngưỡng điện thế.

## TỰ ĐÁNH GIÁ

- A. Vùng nào của LV tương ứng với vùng mà trước đây được biết với tên là thành sau?
- B. Động mạch nào cấp máu cho mỏm tim LV?
- C. Có bao nhiêu điểm kích hoạt vào trong LV?
- D. Có bao nhiêu loại tế bào tim?
- E. TDP là gì?
- F. TAP là gì?
- G. Các ion đóng vai trò gì trong sự hình thành TAP?



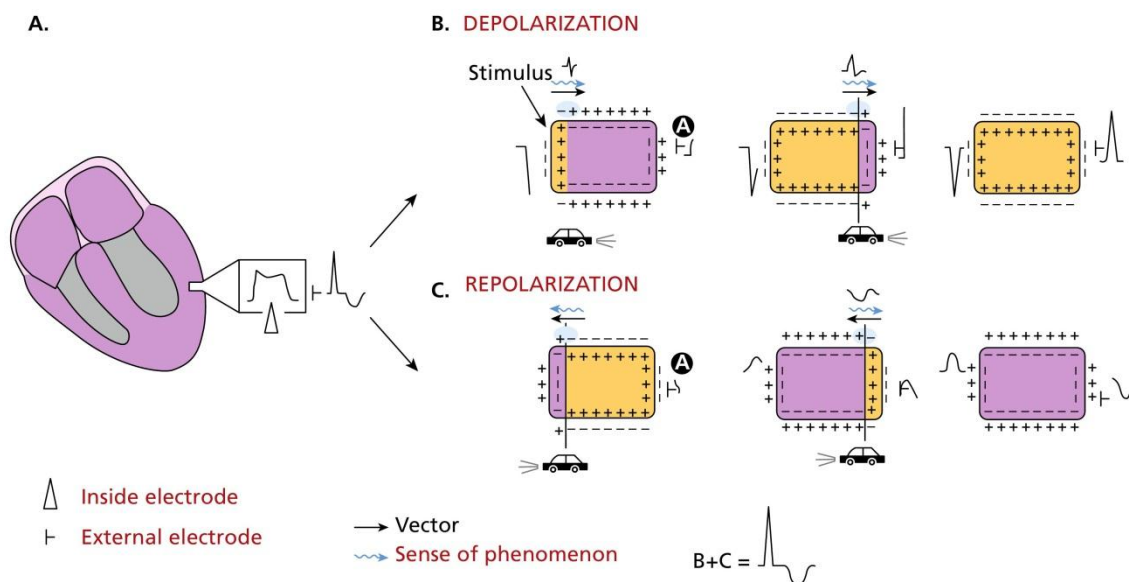
# ĐƯỜNG CONG ECG: ĐỊNH NGHĨA VÀ SỰ HÌNH THÀNH

## 2.1. Làm thế nào TAP của tế bào cơ tim trở thành đường cong trên đồ thị điện học tế bào?

Hoạt động điện học (sự khử cực và sự tái cực) của một tế bào cơ tim (hay mẫu cắt) được ghi lại khi một vi điện cực được đặt ngoài tế bào và một vi điện cực khác đặt trong tế bào, khi đó một đường cong dương dốc lên, theo sau bởi một đường bình nguyên với đường dốc đi xuống, được gọi là điện thế màng hoạt hóa (TAP) (xem hình 2.1A và 1.6).

Tuy nhiên, nếu sự lệch hướng của hoạt động điện được ghi lại bởi một điện cực đặt ở vị trí đối diện của tế bào (hay mẫu cắt), sẽ thu được một đường cong, được gọi là đồ thị điện học tế bào, với dạng sóng dương, nhọn, điện thế cao (QRS) ( $\Lambda$ ), theo sau bởi một vùng đẳng điện và cuối cùng là một sóng âm rộng với điện thế thấp hơn được gọi là sóng T ( $\sim$ ) (hình 2.1).

Chúng ta hãy nhìn vào quá trình hình thành của đường cong đồ thị điện học tế bào (hình 2.1B và C).



**Hình 2.1:** (A) một điện cực đặt ở thiết diện cắt của mô cơ tim ghi được đường cong TAP giống như TAP ghi được khi đặt một vi điện cực vào trong tế bào (hình 1.6). Khi một vi điện cực khác đặt ngoài tế bào sẽ ghi được một đường cong, gọi là đồ thị điện học tế bào (B và C). Biểu đồ cho thấy đường cong đồ thị điện học tế bào được hình thành như thế nào, dựa vào thuyết lưỡng cực (B: sự khử cực và C: sự tái cực).

## 2.1.1. Quá trình hình thành của đồ thị điện học tế bào (sự hoạt hóa tế bào)

### 2.1.1.1. Sự khử cực tế bào

(Hình 2.1B) khi một tế bào (mẫu cắt) được hoạt hóa, nó nhận xung điện và bắt đầu khử cực. Suốt hiện tượng này, bề mặt tế bào đang có đầy điện thế dương sẽ trở thành điện thế âm, bắt đầu từ vị trí mà kích thích tác động, với sự hình thành của sự phân cực khử cực, một cặp điện thế được kí hiệu “-+”. Sự phân cực này lan ra theo bề mặt tế bào đến nơi mà điện cực được mắc ở bên đối diện của tế bào. Sự khử cực có một vector biểu diễn, với đầu của vector đặt ở bên tích điện dương.

Khi tiến triển, sự đổi hướng theo chiều dương dần dần được nhìn thấy rõ, cho đến khi nó dương hoàn toàn ( $\wedge$ ) (tương đương với phức bộ QRS). Một điện cực đặt tại phần trung tâm của tế bào sẽ ghi lại được sóng dương ở thời điểm đầu tiên và sóng âm sau đó ( $\wedge$ ), bởi vì ban đầu nó hướng về phía đầu của cực khử cực (đầu của vector) và sau đó hướng về phía đuôi của vector, nơi tích điện âm.

### 2.1.1.2. Sự tái cực tế bào

(Hình 2.1C) một khi tế bào (mẫu cắt) đã được khử cực, quá trình tái cực sẽ diễn ra. Quá trình này bắt đầu được hiểu là sự phân cực tái cực “+-”, được hình thành cùng bên với sự khử cực. Sự tái cực tiến triển trên bề mặt của tế bào và dần dần khôi phục lại điện thế dương đã mất và chậm chậm đi đến điện cực ghi, tạo thành một đường cong âm dần và rộng (sóng T).

Sự hoạt hóa tế bào có thể được so sánh như một chiếc xe đi qua bóng tối và đến điện cực. Ánh sáng của chiếc xe di chuyển gần lại và hướng về điện cực, lúc này ta ghi được sóng dương (sự khử cực). Sau đó, chiếc xe bắt đầu từ điểm bắt đầu tiến về hướng ngược lại đến một điện cực tương tự. Tuy nhiên, chiếc xe đến gần với điện cực, vì ánh sáng hướng về phía bên đối diện, nên ta ghi được sóng âm (sự tái cực) (hình 2.1B và C).

---

*Cả hai cực có một vector biểu diễn. Đầu của vector  $\vec{+}$  đặt tại điện thế dương, thậm chí ngay cả hiện tượng đi theo chiều khác (hình 2.1).*

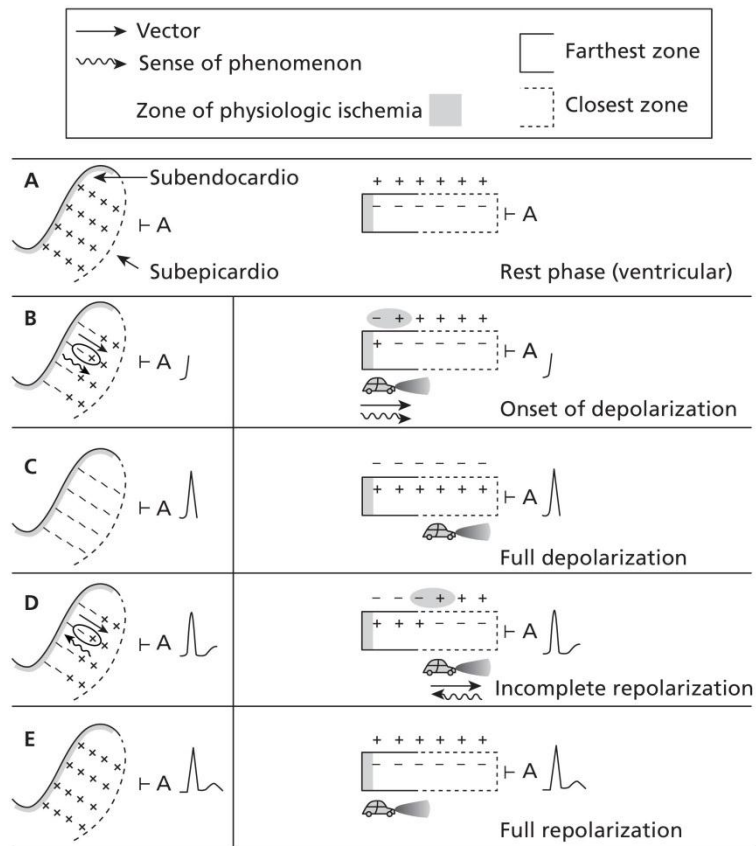
---

## 2.1.2. Tại sao ở người, sóng T trên ECG dương, trong khi trên đồ thị điện học tế bào lại âm?

Điều này có thể giải thích theo 2 giả thiết:

### 2.1.2.1. Giả thiết của sự phân cực khử cực và tái cực

(Hình 2.2) nếu ta nhìn vào LV, nơi có trách nhiệm lớn trong hoạt động ECG ở người, LV hoạt động như một tế bào khổng lồ, ta có thể thấy cách mà sự khử cực bắt đầu ở nội tâm mạc, nơi mà kích thích điện đến từ các sợi Purkinje. Một điện cực (+A) được mắc ở ngoại tâm mạc bên đối diện, khi đó ta phát hiện ra rằng sự khử cực đang hoạt động, là một phức hợp dương vì điện cực này hướng về phía điện thế dương của sự khử cực (hướng của vector).

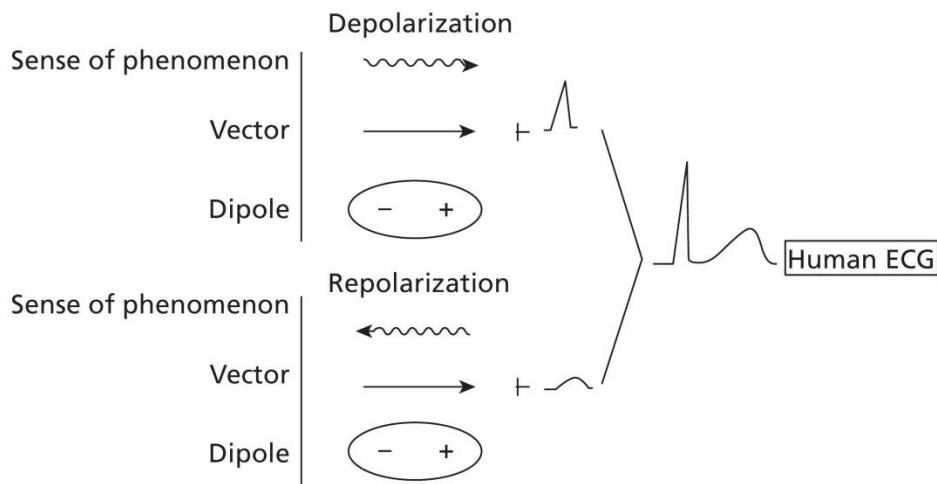


**Hình 2.2:** sơ đồ hình thái của quá trình khử cực (QRS) và tái cực (T) ở tim người bình thường, những hình ảnh ở bên trái cho phép nhìn thành tự do LV từ phía trên và chúng ta chỉ thấy được sự phân bố điện tích ở bề mặt bên ngoài của “tế bào LV khổng lồ”. Trong cột bên phải chúng ta nhìn từ phía bên, trong đó những thay đổi trong các điện thế có thể đánh giá được. Với điện cực A ở ngoài tâm mạc, một đường cong ECG bình thường được ghi lại.

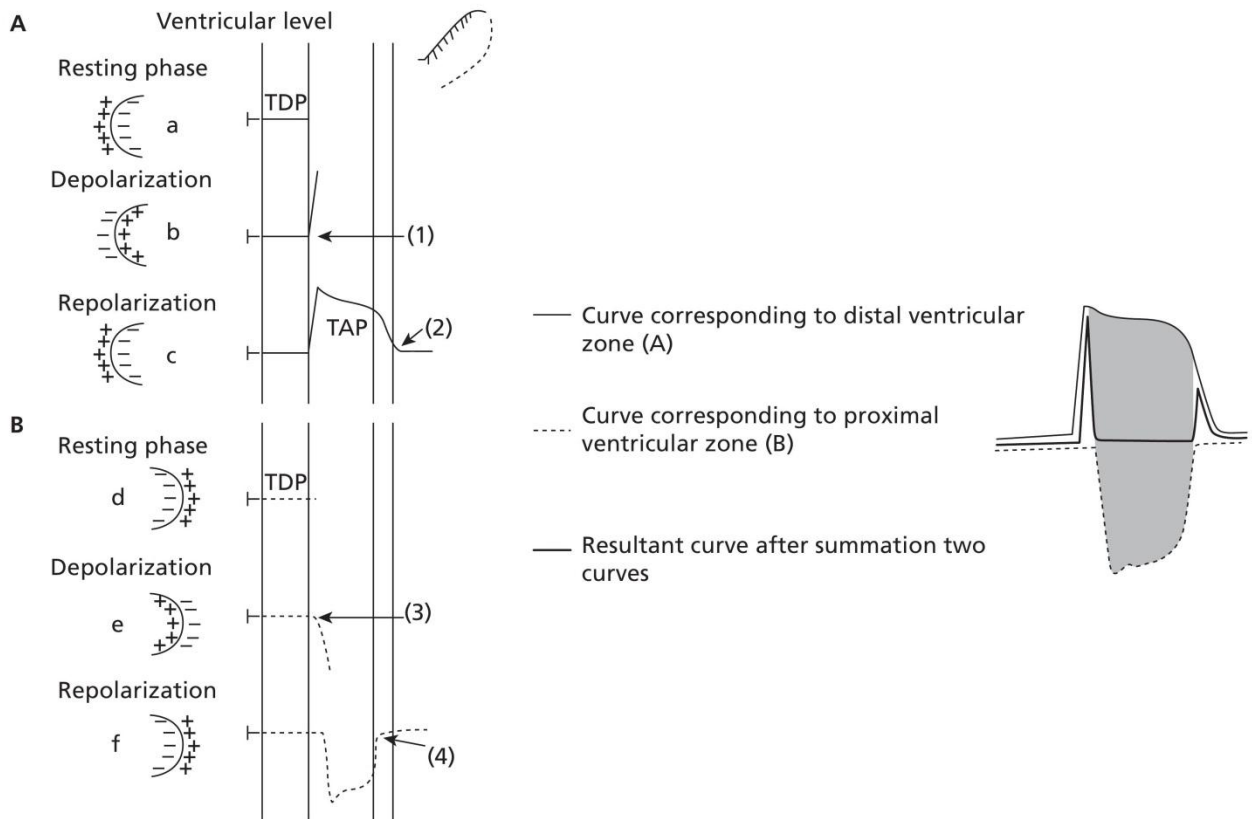
Tuy nhiên, sự tái cực không bắt đầu tại cùng một vị trí như ở những tế bào đơn độc. Sự tái cực ở tim bắt đầu tại nơi được tưới máu nhiều nhất: dưới ngoại tâm mạc. Dưới nội tâm mạc là nơi được tưới máu cuối cùng và theo sinh lý nó được tưới máu ít hơn so với dưới ngoại tâm mạc. Dưới nội tâm mạc được xem như bị thiếu máu sinh lý. Như vậy, sự tái cực tiến đến từ dưới ngoại tâm mạc đến dưới nội tâm mạc, như chiếc xe đi ngược lại với ánh sáng của đèn xe (cực điện thế dương, đầu vector), hướng về phía dưới ngoại tâm mạc. Do đó điện thế dương được thấy rõ ở đây.

**Tóm tắt:** con đường hoạt hóa điện học ở LV của tim được xác định bởi sự khử cực và tái cực như ở phía trên đã mô tả. Những phân cực này có một vector biểu diễn, với đầu của vector nằm ở cực điện thế dương.

Hình 2.3 đường  $\rightsquigarrow$  biểu thị chiều của quá trình khử cực và tái cực và vector biểu diễn của nó  $\Rightarrow$  trong suốt quá trình khử cực và tái cực (hoạt hóa) của tim, cụ thể là của LV, đó được coi là nơi chịu trách nhiệm chính của quá trình này.



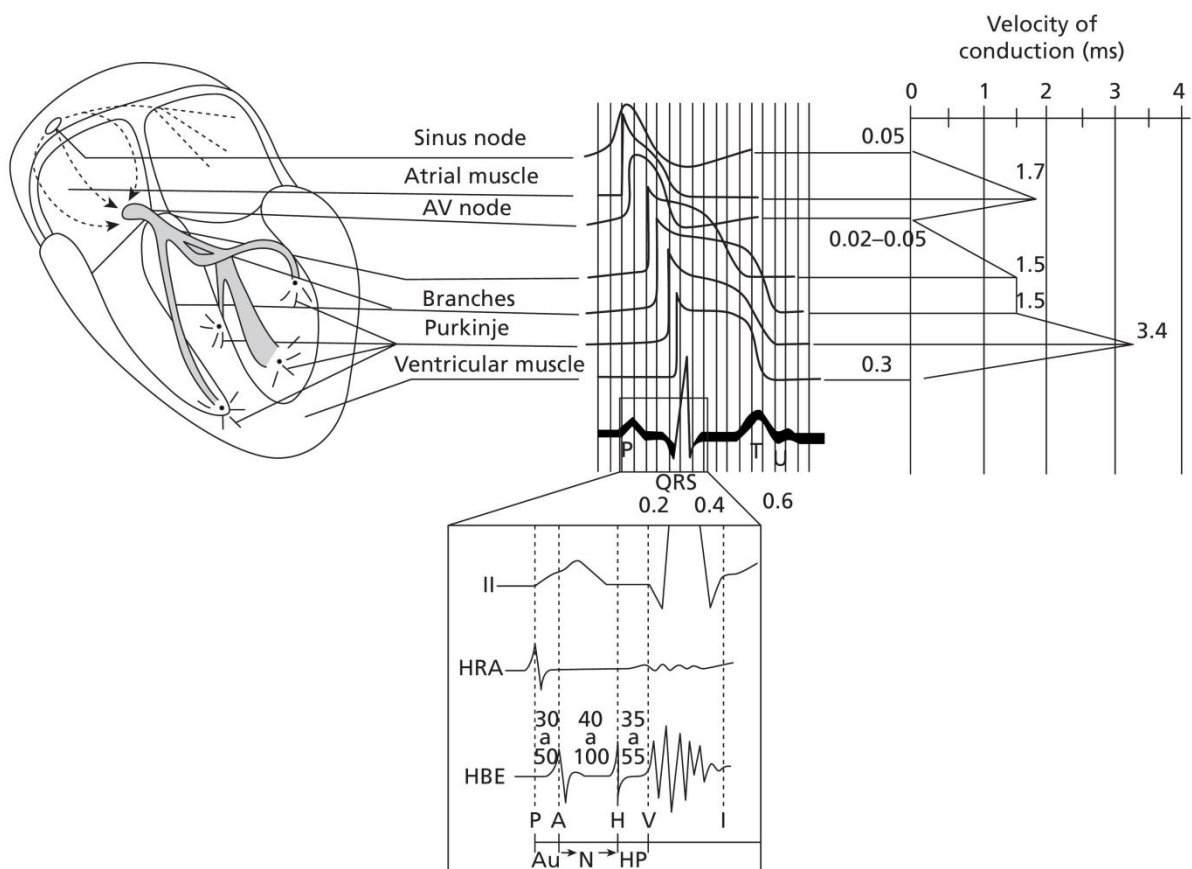
**Hình 2.3:** sự khử cực và tái cực của tâm thất, với vector tương ứng và chiều của các hiện tượng tạo nên đường cong ECG ở người (đường cong QRS – T).



**Hình 2.4:** vùng dưới nội tâm mạc đầu xa đến điện cực khử cực trước (Ab – 1) và sau đó tái cực (Ac – 2) so với vùng dưới ngoại tâm mạc (Be, Bf và 4). Điện cực của Ab hướng về điện thế dương của phân đối diện và ghi được TAP dương, quá trình tái cực sau đó trở về đường đẳng điện vì điện cực hướng về điện thế âm (Ac). Sự khử cực của vùng dưới ngoại tâm mạc bắt đầu sau đó và tạo nên TAP âm vì điện cực hướng ra ngoài điện thế âm của vùng dưới ngoại tâm mạc. Do đó, TAP của vùng dưới ngoại tâm mạc ghi được điện thế âm, bắt đầu và kết thúc trước TAP của vùng dưới nội tâm mạc, vì tái cực ở người bắt đầu từ vùng dưới ngoại tâm mạc. Do đó, tổng các TAP giải thích QRS dương lúc đầu và T dương lúc sau và ở giữa đẳng điện (ST).

### 2.1.2.2. Các lý thuyết về tổng TAP của vùng dưới nội tâm mạc và dưới ngoại tâm mạc

Đây là một thuyết biến đổi có thể giải thích sự hình thành một đường cong ECG. Các ECG được ghi lại từ một điện cực (+) nằm trên ngoại tâm mạc LV (chịu trách nhiệm chủ yếu cho đường cong ECG) có thể được xem xét chú ý, theo Ashman tổng các TAP của khu vực dưới nội tâm mạc và TAP của khu vực dưới ngoại tâm mạc của thành LV. Khi TAP của dưới ngoại tâm mạc được ghi lại là dấu âm, bắt đầu và kết thúc trước TAP của khu vực dưới nội tâm mạc, được ghi nhận là dấu dương, tổng của cả hai TAP ta ghi được phức bộ dương (QRS), một khoảng đẳng điện (ST) và cuối cùng là sóng (T) dương (hình 2.4).



**Hình 2.5:** sơ đồ hình thái TAP của các cấu trúc SCS khác nhau cũng như tốc độ dẫn truyền khác nhau (ms) qua các cấu trúc này. Bên dưới mô tả sự giãn rộng khoảng PR ghi được. HRA: nhĩ phải cao; HBE: ECG của bó His; PA: bắt đầu của sóng P đến tâm nhĩ phải thấp; AH: từ tâm nhĩ phải thấp để bó His; HV: từ bó His đến Purkinje ở tâm thất.

## 2.2. Sự hoạt hóa của tim

Hoạt hóa (sự khử cực và tái cực) của khối cơ nhĩ và cơ thất (tế bào co bóp) được thấy trên ECG (P QRS – T).

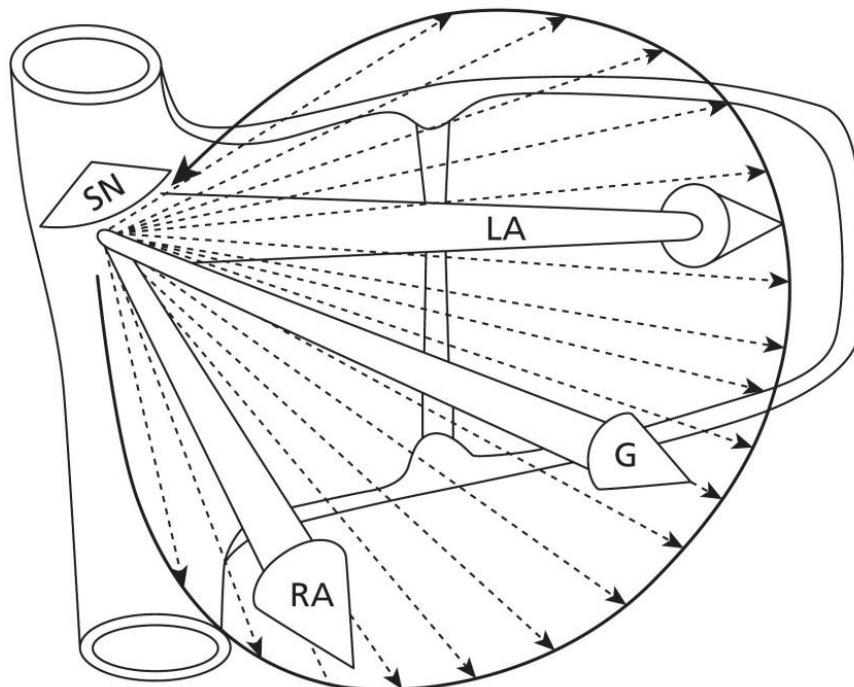
Các hoạt động điện của SN và sự dẫn truyền các kích thích qua SCS không được ghi lại trên ECG bề mặt, vì điện năng chúng tạo ra là quá thấp. Phần dưới của

hình 2.5 cho thấy làm thế nào những điện năng này thấy được là ngắn, hướng nhọn ghi được trên ECG nội khoang.

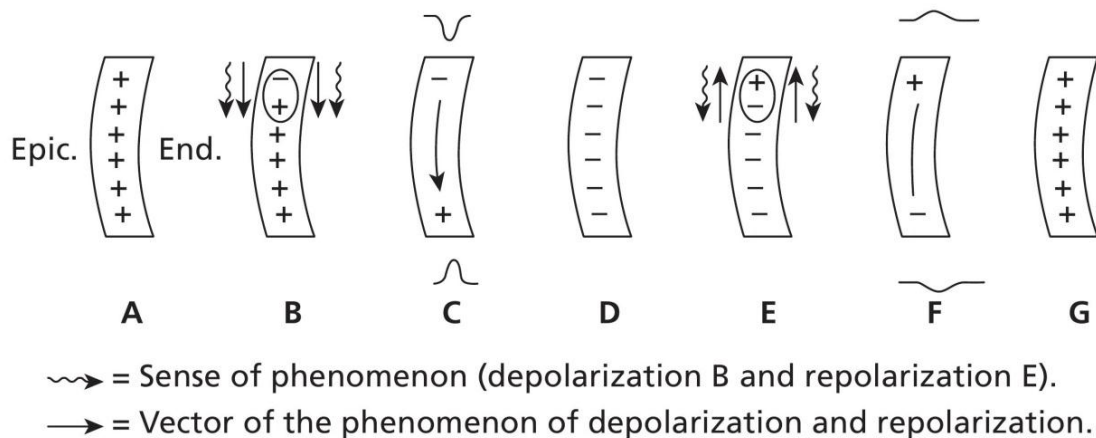
Hình 2.5 cho thấy mối tương quan giữa TAP được tạo ra bởi các tế bào trong vùng đặc hiệu của tim và ECG bề mặt, cũng như tốc độ dẫn truyền kích thích khi nó đi qua các khu vực này.

Vector tổng khử cực của tâm nhĩ (sóng P) và tâm thất (QRS) là tổng hợp của nhiều vector khử cực tức thời liên tiếp nhau trong những cấu trúc này, hình dạng vòng lặp P và QRS (xem bên dưới) (hình 2.6 và 2.9).

### 2.2.1. Hoạt hóa nhĩ



**Hình 2.6:** vector khử cực nhĩ trái (LA), nhĩ phải (RA), tổng (G) và vòng lặp sóng P. Nhiều vector nhất thời và liên tiếp cũng được thấy trên hình.



**Hình 2.7:** (A) pha trơ của tâm nhĩ, (B và C) pha khử cực, (D) khử cực hoàn toàn, (E và F) pha tái cực, (G) tế bào trở lại pha trơ.

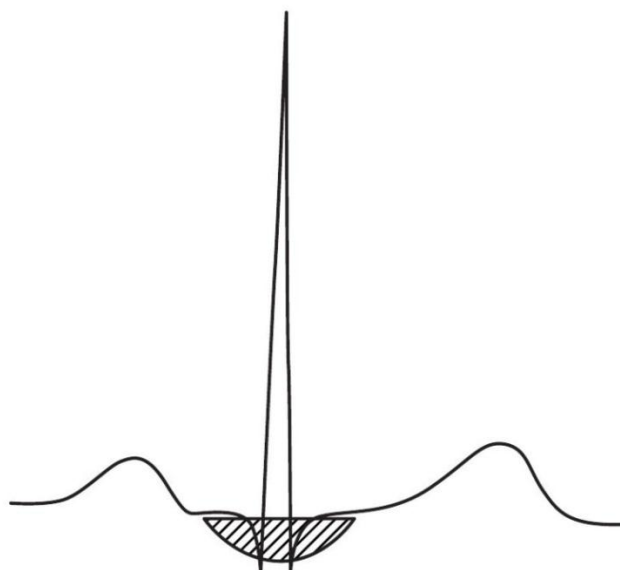
Khử cực nhĩ (hình 2.6 và 2.7) bắt đầu ở SN và đầu tiên đi đến tâm nhĩ phải, lan truyền theo hình đồng tâm đến vách liên nhĩ và tâm nhĩ trái chủ yếu bằng bó Bachmann.

Tổng của nhiều vector tức thời trong tâm nhĩ tạo thành một đường cong gọi là vòng lặp khử cực nhĩ, xuất hiện con đường theo sau bởi các kích thích theo khử cực cả hai tâm nhĩ. Vì thực tế nó bắt đầu ở tâm nhĩ phải, nên xoay ngược chiều kim đồng hồ. Vòng khử cực nhĩ này có thể tự biểu lộ với một vector cực đại hoặc vector tổng, đây là tổng tất cả các vector khử cực nhĩ tức thời, chi tiết hơn là tổng các vector khử cực ở nhĩ phải và trái. Phân cực dương của khử cực nhĩ được đặt ở đầu vector tổng. Như vậy, trên ECG bề mặt (ở các chuyển đạo ngực trái) ghi được một đường cong dương, gọi là **vòng P hay sóng P**.

**Sự khử cực của cơ tâm nhĩ**, nơi có thành rất mỏng, bắt đầu từ SN và tiếp tục dọc theo toàn bộ thành. Khi sự khử cực bắt đầu, phân cực khử cực biểu thị bằng một vector và có hướng trực tiếp về phía các điện cực trước ngực, tạo thành một sóng P dương (hình 2.7A,D).

**Tái cực nhĩ** (hình 2.7 E – G) bắt đầu cùng vị trí của nơi được khử cực (E) và sự tái cực cũng xảy ra ở toàn bộ bề dày của thành tâm nhĩ, bởi vì như đã nêu trên, thành tâm nhĩ rất mỏng. Do đó, sự tái cực tiến tới các điện cực ghi (ngực trái), hướng về cực điện thế âm (đuôi vector), kết quả là ta ghi được đường cong âm chậm hơn và kéo dài hơn so với sóng P dương bởi vì quá trình này mất nhiều thời gian hơn (F và G).

Sóng âm của sự tái cực nhĩ thường không thấy được, bởi vì nó bị ẩn sau phức bộ khử cực thất (QRS) (hình 2.8), trừ khi sóng P có điện thế cao hoặc có block AV, vì nó làm ghi được phức bộ QRS muộn hơn.



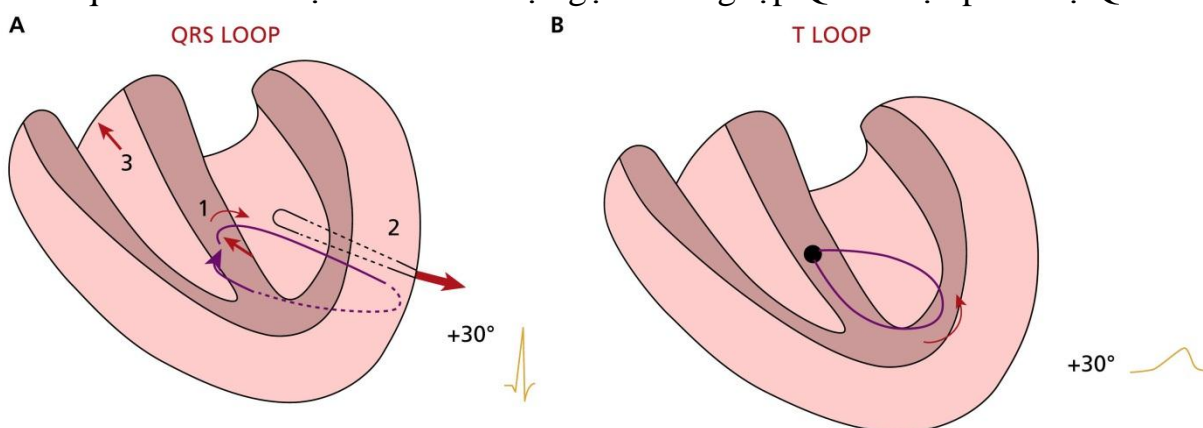
*Hình 2.8: sóng khử cực nhĩ bị ẩn sau phức bộ QRS*

### 2.2.2. Hoạt hóa tâm thất

Đường kích thích đi qua SCS trong thất được ghi lại trên ECG là một đường thẳng giữa sóng P hoạt hóa tâm nhĩ và QRS – T hoạt hóa thất, tương ứng với khoảng PR.

Sự kích thích điện lan tới 3 khu vực của LV trước (hình 1.3D). Những khu vực đó tương ứng với phân nhánh trái trước, phân nhánh trái sau và các sợi trung gian (còn gọi là bó vách ngăn).

**Khử cực thất:** đường hoạt hóa điện đi qua hai tâm thất, từ nội tâm mạc ra ngoại tâm mạc tạo một vòng lặp (hình 2.9A) được ghi với một điện cực đặt ở trước thành ngoại tâm mạc LV, nó có thể chia thành 3 vectors. Vector trung gian (hay vector 2), là vector quan trọng nhất và diễn tả hầu hết sự khử cực của LV (sóng R). Trong phần đầu tiên, vector 1 (sóng Q), di chuyển từ trái sang phải và lên trên trong trường hợp tim ở vị trí trung gian và tim trực thẳng đứng, biểu hiện tổng khử cực của 3 khu vực nhỏ của LV được mô tả bởi Durrer (hình 1.3D). Cuối cùng, vector 3 đại diện cho sự khử cực phần cuối của vách liên thất và RV, nó đi thẳng lên và sang phải (sóng s). Nối 3 vector lại, chúng ta được một vòng lặp biểu diễn cho cả quá trình khử cực tâm thất được gọi là vòng lặp QRS hoặc phức bộ QRS.



**Hình 2.9:** QRS (A) và T (B) của tim không xoay (xem chương 4)

Phức bộ QRS (hình 2.9A) trong trường hợp tim ở vị trí trung gian với hình thái được ghi lại bởi điện cực (†) đặt ở trước vector khử cực chính (vector 2) (hình 2.11 và 2.26).

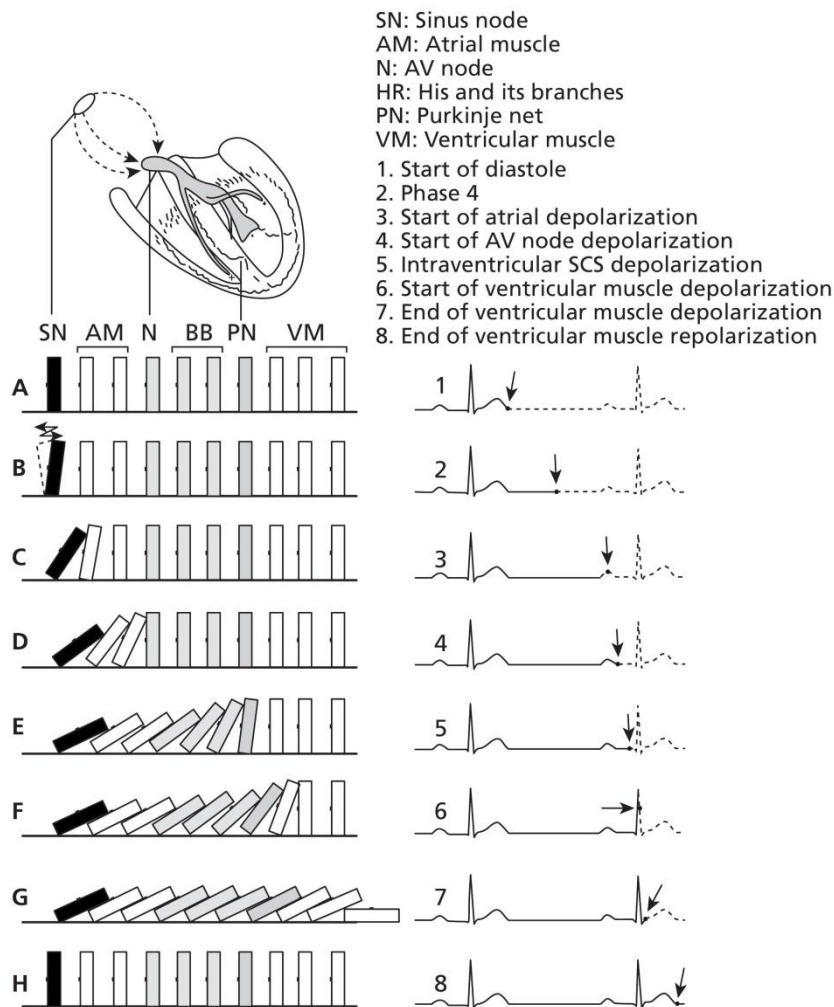
Tái cực thất xảy ra trễ hơn, con đường của sự tái cực sẽ giải thích sự hình thành một vòng lặp (sóng T) với một vector cực đại giống như với vòng lặp QRS (hình 2.9B, 2.11 và 2.28).

Đương nhiên, vòng QRS và T, ở những trường hợp tim bị xoay khác nhau sẽ rất khác nhau theo những vị trí khác nhau của vector và hướng của vòng lặp.



### 2.2.3. Thuyết Domino

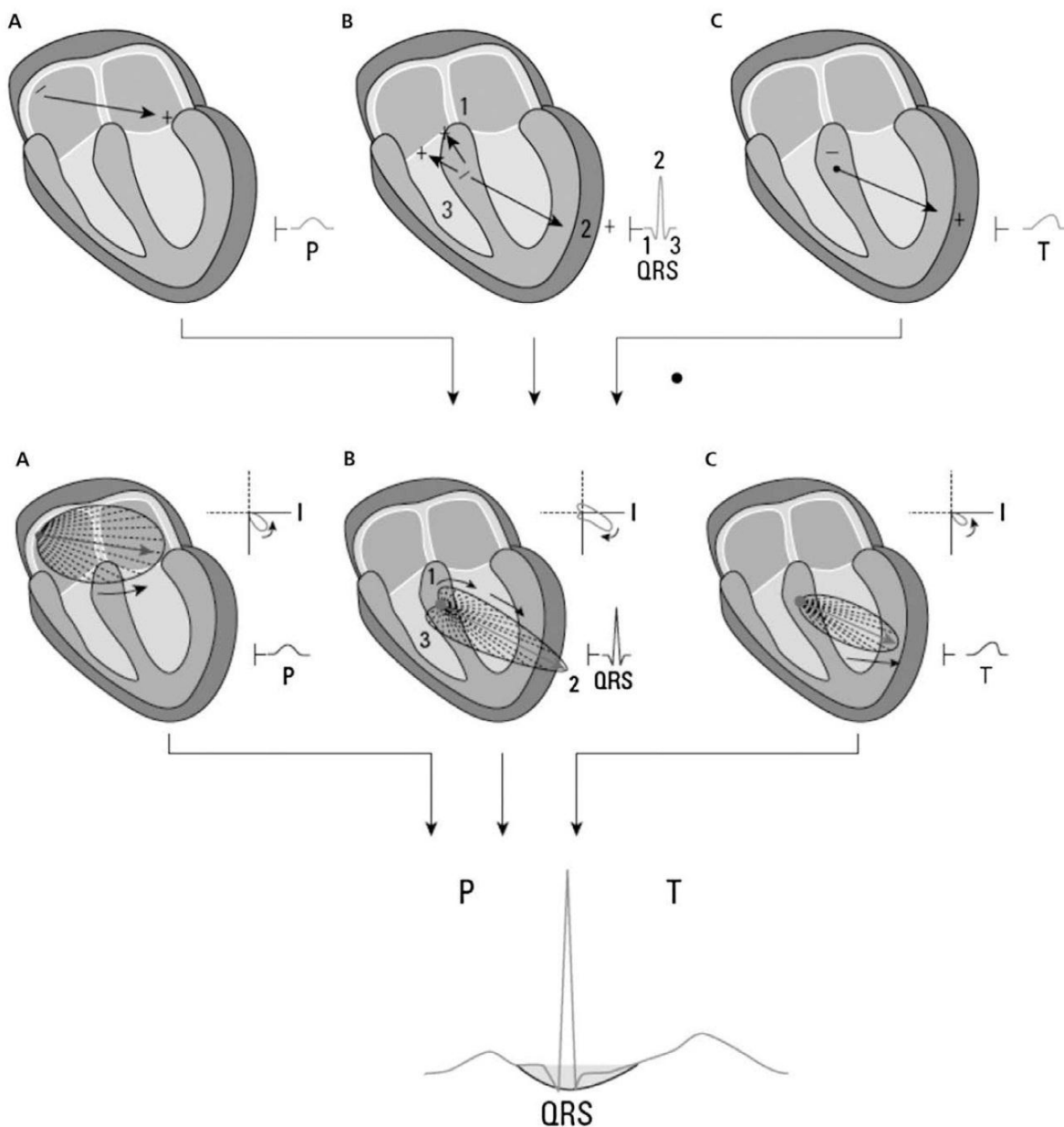
**Hoạt động của tim** có thể so sánh với một dãy domino xếp kế tiếp nhau khi ngã. SN, với khả năng tự động cao, giống như con domino đầu tiên (con domino màu đen), khi ngã sẽ làm ngã các con tiếp theo và lan truyền các kích thích sang các cấu trúc lân cận. Hình 2.10 cho ta thấy từng giai đoạn, từ lúc bắt đầu của thì tâm trương (giai đoạn 1), qua cả thì tâm trương (DTP) (giai đoạn 2) và đến giai đoạn hoạt hóa toàn phần (sự khử cực và tái cực ở nhĩ và thất, giai đoạn 3 – 8). Con domino màu xám cho thấy tính tự động giảm.



**Hình 2.10:** chuỗi hoạt hóa của tim: tương tự như những quân cờ domino. Quân cờ đầu tiên làm ngã quân cờ thứ hai, quân cờ thứ hai làm ngã quân cờ thứ ba và cứ tiếp diễn như vậy. Điều này xảy ra ở tim, khi mà cấu trúc có tính tự động cao nhất (quân cờ domino màu đen đầu tiên) dịch chuyển đủ để truyền xung động của nó đến các tế bào lân cận. Quân cờ màu đen đại diện chủ nhịp tim (SN) và những quân cờ màu xám đại diện cho những tế bào có tính tự động yếu hơn. Trên thực tế thì điều này thường không thấy rõ, khi các tế bào được khử cực bởi sự lan truyền xung động từ quân cờ màu đen (SN). Những quân cờ màu trắng thường không có tính tự động. Dấu chấm nhỏ trên hình phân cách đường liền với đường gãy trên đường cong ECG thể hiện dòng điện sinh lí của chu kỳ tim ở các thời điểm khác nhau.

**2.2.4. Tóm tắt sự hoạt hóa của tim: phân cực, chiều hướng, vòng lặp và hình chiếu trên FP và HP.**

Hình 2.11 cho thấy tổng các vector khử cực của tâm nhĩ (A), tâm thất (B) và tái cực tâm thất (C trên) với những vòng lặp tương ứng (giữa) có thể giải thích cho hình thái trên ECG ghi được từ một điện cực (-) đặt trên bề mặt của LV. Điện thế dương ghi được khi điện cực hướng về phần đầu vector và điện thế âm được ghi nhận khi điện cực hướng về phần đuôi vector bất kể hiện tượng này di chuyển tới (khử cực) hoặc đi xa (tái cực) điện cực. Rõ ràng, nếu đặt một điện cực ở vị trí đối diện ta sẽ ghi được một dạng đảo chiều (hình 2.11 và 2.12).



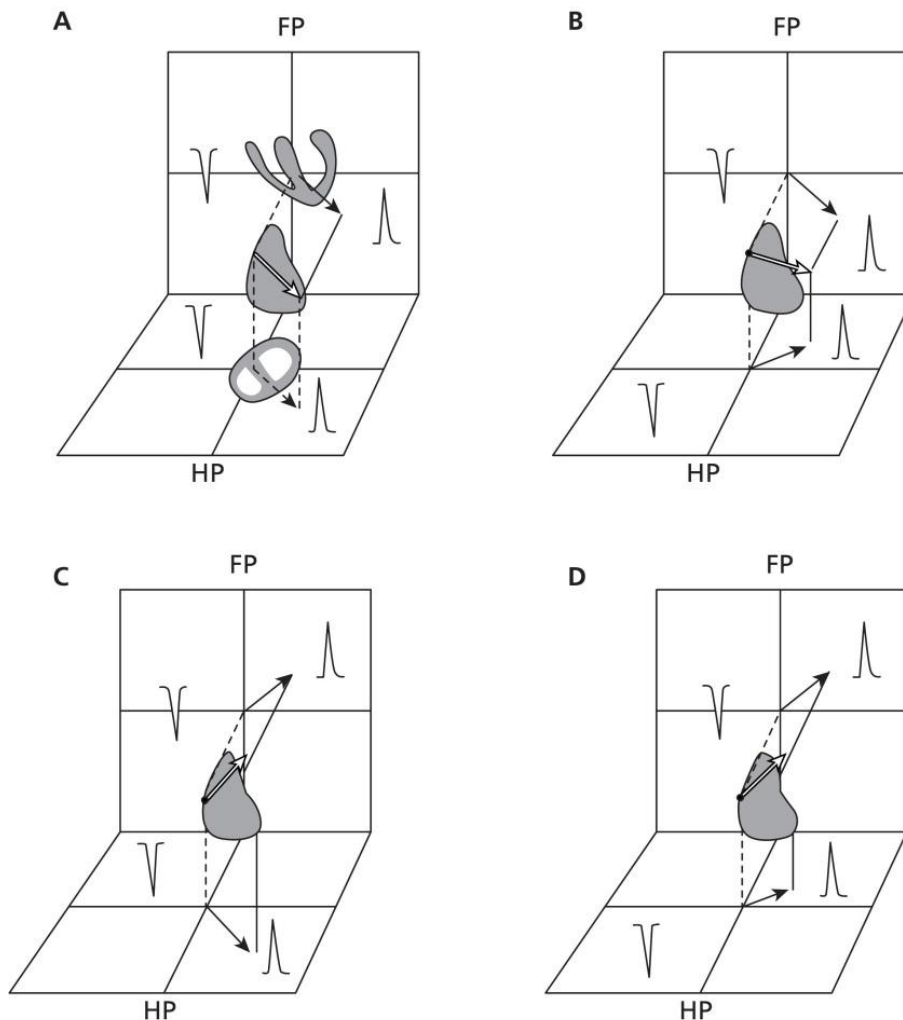
**Hình 2.11:** (trên) vector khử cực nhĩ (A), vector khử cực thất (B) và vector tái cực thất (C). (Giữa) vòng lặp tương ứng của các quá trình này. (Dưới) kết quả trên ECG.

### 2.2.5. Hình chiếu hoạt động điện của tim trên mặt phẳng không gian

Luôn nhớ rằng tim là cơ quan không gian ba chiều, việc phát họa trên giấy hoặc màn hình hoạt động điện (hướng và vòng lặp) phải trên 2 mặt phẳng: FP và HP.

Hình 2.12 cho thấy cách tạo ra các hình thái dương và âm từ những hình chiếu của các vector (hoặc vòng lặp) trong không gian khác nhau, theo đó vị trí đặt điện cực đó hướng về đầu (+) hay đuôi (-) của vector.


Thậm chí trước khi chúng ta kiểm tra những nguồn đặc hiệu hoặc hình chiếu của những vector hoặc vòng lặp trong bán phần dương hoặc âm của những nguồn này, có thể thấy rằng chúng ta sẽ thu được sóng dương hay âm phụ thuộc vào chúng ta đặt điện cực hướng về phía đầu hay đuôi của vector. Hình chiếu của vòng lặp trên FP và HP sẽ được giải thích sau, giải thích rõ ràng hơn sự lệch hướng của hai hoặc bố được ghi lại.



**Hình 2.12:** các hình chiếu của bốn vector không gian trong FP và HP: (A) ra trước và xuống dưới; (B) ra sau và xuống dưới; (C) lên trên và ra trước; và (D) ra sau và lên trên, gây các phức hợp dương và âm tùy theo vị trí đặt điện cực hướng về đầu hoặc đuôi của vector.

### 2.3. Khái niệm về chuyển đạo

Để thấy được toàn cảnh, những di tích và các công trình nghệ thuật điêu khắc tinh xảo tốt hơn trên một mặt phẳng ta phải chụp từ nhiều góc độ như trong hình 2.13. Nói chung là để hiểu nhiều hơn về hoạt động điện của tim chúng ta phải xem ECG từ nhiều điểm khác nhau, ta gọi đó là chuyển đạo. Hình thái ECG sẽ khác nhau tùy theo vị trí đặt điện cực ghi lại.



**Hình 2.13:** để thấy được tốt hơn toàn cảnh, tòa nhà hay bức tượng thì việc chiêm ngưỡng hay chụp ảnh từ nhiều góc độ là cần thiết, như được thấy với “Dama de la Sombrilla” (quý bà mang dù), một cột mốc ở Barcelona. Tương tự, nếu ta muốn học về hoạt động điện của tim thì việc cần thiết phải ghi lại những đường hoạt hóa từ những góc độ khác nhau (chuyển đạo).

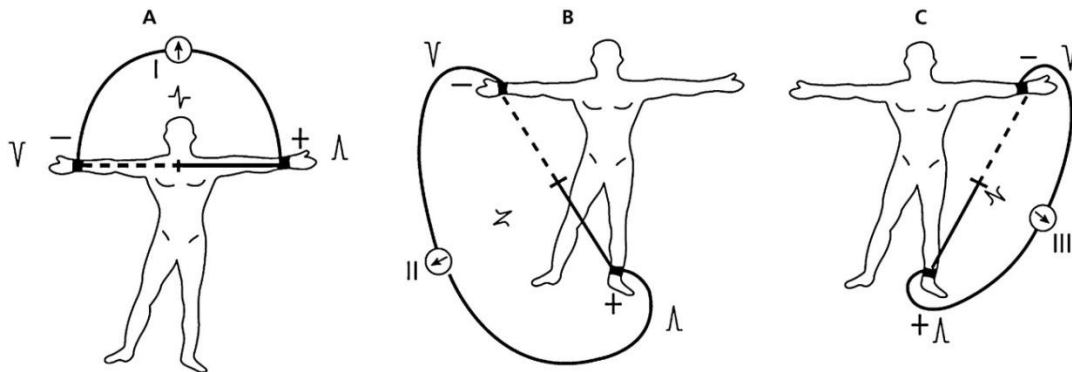
Có 6 chuyển đạo nằm trên mặt phẳng trán (frontal plane – FP): DI, DII, DIII, aVL, aVR và aVF. Các chuyển đạo ghi lại hoạt động điện với những điện cực đặt ở các chi. Cũng có 6 chuyển đạo ở mặt phẳng ngang (horizontal plane – HP): V1 – V6, ghi lại hoạt động này với những điện cực đặt trước ngực.

Mỗi chuyển đạo được đặt ở một nơi đặc biệt (ở 1 góc) ở FP và HP. Mỗi chuyển đạo có một đường chuyển đạo đi từ phía bên đối diện ( $180^\circ$ ) qua trung tâm của tim. Mỗi chuyển đạo cũng được chia ra thành những phần dương và phần âm. Phần dương đi từ điểm đặt chuyển đạo đến trung tâm của tim (đường liền trong hình 2.14 – 2.18). Phần âm được tạo thành từ trung tâm của tim đến cực bên đối diện (đường gãy hình 2.14, 2.15 và 2.18).

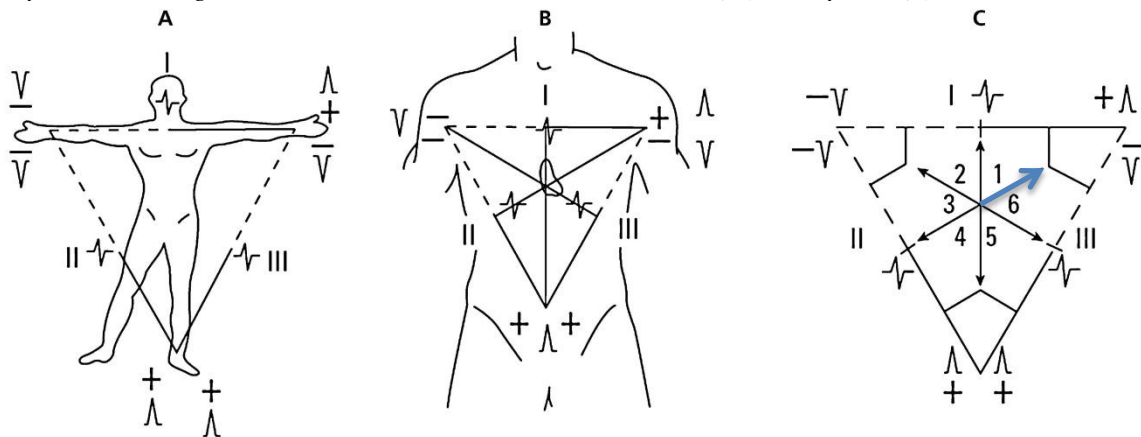
#### 2.3.1. Các chuyển đạo ở mặt phẳng trán

Có 3 chuyển đạo gọi là chuyển đạo chi lưỡng cực nằm giữa hai điểm của cơ thể (DI, DII và DIII) (hình 2.14) và 3 chuyển đạo đơn cực (aVR, aVL và aVF), mà thực tế cũng lưỡng cực vì nó đánh giá sự khác biệt về điện thế giữa một điểm

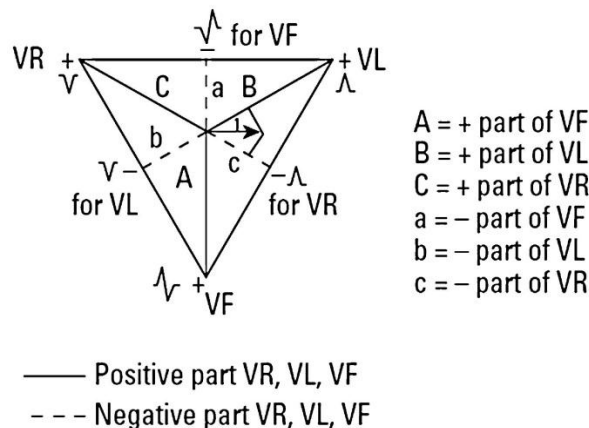
(aVR ở vai phải, aVL ở vai trái và aVF ở chân trái) và phần tận ở trung tâm đến trung tâm của tim (hình 2.16).



**Hình 2.14:** (A) chuyển đạo DI ghi lại sự khác nhau về điện thế giữa tay trái (+) và tay phải (-), (B) chuyển đạo DII ghi lại sự khác nhau về điện thế giữa chân trái (+) và tay phải (-), (C) chuyển đạo DIII ghi lại sự khác nhau về điện thế chân trái (+) và tay trái (-).



**Hình 2.15:** (A) tam giác Einthoven, (B) tam giác tương được chồng lên trên cơ thể. Quan sát thấy những phân dương (đường liền) và âm (đường gãy) của mỗi chuyển đạo. (C) những vector khác nhau (từ 1 đến 6) tạo ra những hình chiếu khác nhau tùy vào vị trí của chúng. Ví dụ, vector 1 (vector màu xanh) tạo ra hình chiếu dương ở DI, âm ở DIII và hai pha đồng dạng ở DII.



**Hình 2.16:** bất kì vector nào được chiếu trên aVR, aVL hoặc aVF đều tạo ra một hình chiếu có thể dương, âm hoặc hai pha đồng dạng. Vector 1 có một hình chiếu dương ở aVL, âm ở VR và hai pha đồng dạng ở aVF.

Ba chuyển đạo lưỡng cực của các chi được ghi lại qua điện cực được đặt trên 2 tay và 2 chân. Chuyển đạo DI (A) thu được sự khác nhau về điện thế giữa tay trái (+) và tay phải (-), chuyển đạo II (B) giữa chân trái (+) và tay phải (-), và chuyển đạo III (C) giữa chân trái (+) và tay trái (-) (hình 2.14).

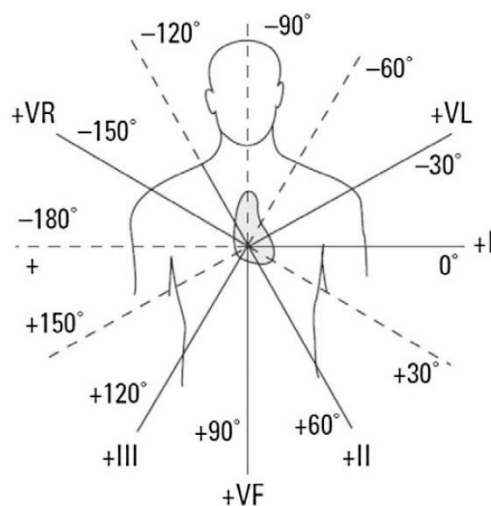
Ba chuyển đạo lưỡng cực này tạo thành tam giác Einthoven, trong hình 2.15A. Hình 2.15B thấy được tam giác tương tự được chồng lên thân người (B). Chúng ta có thể thấy phần dương (đường liền) và phần âm (đường gãy) của mỗi chuyển đạo.

Những vector khác nhau (1 đến 6) (hình 2.15C) tạo ra những hình chiếu khác nhau tùy theo vị trí. Ví dụ vector 1 có một hình chiếu dương ở chuyển đạo DI, hình chiếu âm ở chuyển đạo DIII và hai pha đồng dạng ở DII. Vì thế, điện thế của DII thì bằng tổng của I và III.

Tổng này,  $DII = DI + DIII$  gọi là định luật Einthoven. Định luật này phải luôn được xem xét theo thứ tự để chắc rằng ECG được ghi lại và đánh dấu chính xác.

Chuyển đạo aVR, aVL và aVF ghi lại hoạt động điện từ vai phải, vai trái và chân trái. Nó cũng có 1 đường chuyển đạo với phần dương, đi từ điểm ghi đến trung tâm của tim (đường liền) và 1 phần âm đi từ trung tâm tim đến điểm đối diện (đường gãy).

Bất kì vector có hướng nào ở aVR, aVL hay aVF tạo ra một hình chiếu mà có thể dương, âm hay hai pha đồng dạng. Hình 2.16, vector 1 hướng về vị trí  $0^\circ$ , có một hình chiếu dương ở aVL ( $\mathcal{B}\mathcal{L}$ ), âm ở aVR ( $\mathcal{C}\mathcal{V}$ ) và hai pha đồng dạng ở aVF ( $\mathcal{A}\mathcal{V}$ ).



Hình 2.17: hệ thống lục giác Bailey

**Hệ thống lục giác Bailey** (hình 2.17): nếu ta di chuyển 3 chuyển đạo DI, DII và DIII của tam giác Einthoven vào trung tâm của tim, ta sẽ thấy được rằng chúng nằm ở các vị trí  $+0^\circ$  (DI),  $+60^\circ$  (DII) và  $+120^\circ$  (DIII). Nếu chúng ta làm tương tự với 3 chuyển đạo còn lại là aVR, aVL và aVF thì chúng sẽ nằm ở các vị trí  $-150^\circ$  (aVR),  $-30^\circ$  (aVL) và  $+90^\circ$  (aVF). Điều này cấu thành hệ thống lục giác Bailey

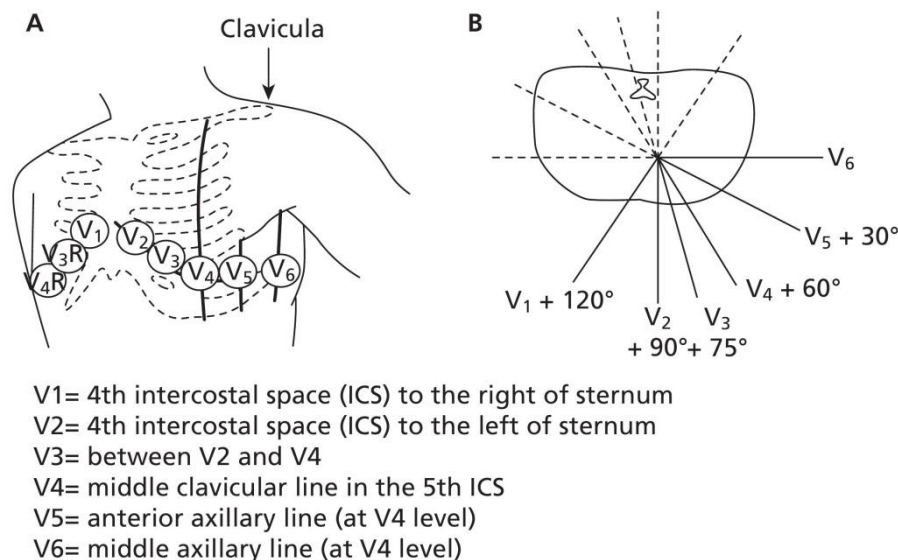
trong đó tất cả các khoảng giữa các đường chuyển đạo âm hay dương của cả 6 chuyển đạo FP là  $30^\circ$ .

Những hình chiếu không gian giữa các chuyển đạo FP và cả HP cần phải được ghi nhớ thật kỹ. Dù cho cuốn sách này dùng để giảng dạy suy luận thì có một số điều phải được ghi nhớ thật kỹ trong đầu.

### 2.3.2. Các chuyển mặt phẳng ngang

Hình 2.18 chỉ ra vị trí của các điện cực trong 6 chuyển đạo trước tim được đặt trên ngực (A) cùng với các góc của 6 cực dương và khoảng cách riêng biệt giữa chúng (B). Hình 2.18 giải thích chi tiết về vị trí chính xác của 6 chuyển đạo này. Điều này cực kỳ quan trọng bởi vì những hình thái trên ECG có thể bị biến đổi, đặc biệt ở chuyển đạo V1 – V2, chỉ với vài thay đổi nhỏ về vị trí cũng có thể gây ra nhầm lẫn tiềm tàng nguy hiểm.

Thỉnh thoảng, có thể ghi các chuyển đạo bên phải V1 như V3R, V4R (hình 2.18) hay bên trái V6 (V7: đường nách sau, V8: góc dưới xương vai và V9: vùng cạnh trái cột sống) cũng có thể sử dụng để ghi ECG. Những chuyển đạo trên rất có ích trong các trường bị thiếu máu cục bộ cơ tim (chương 9) nhưng chúng ít được dùng thường quy.



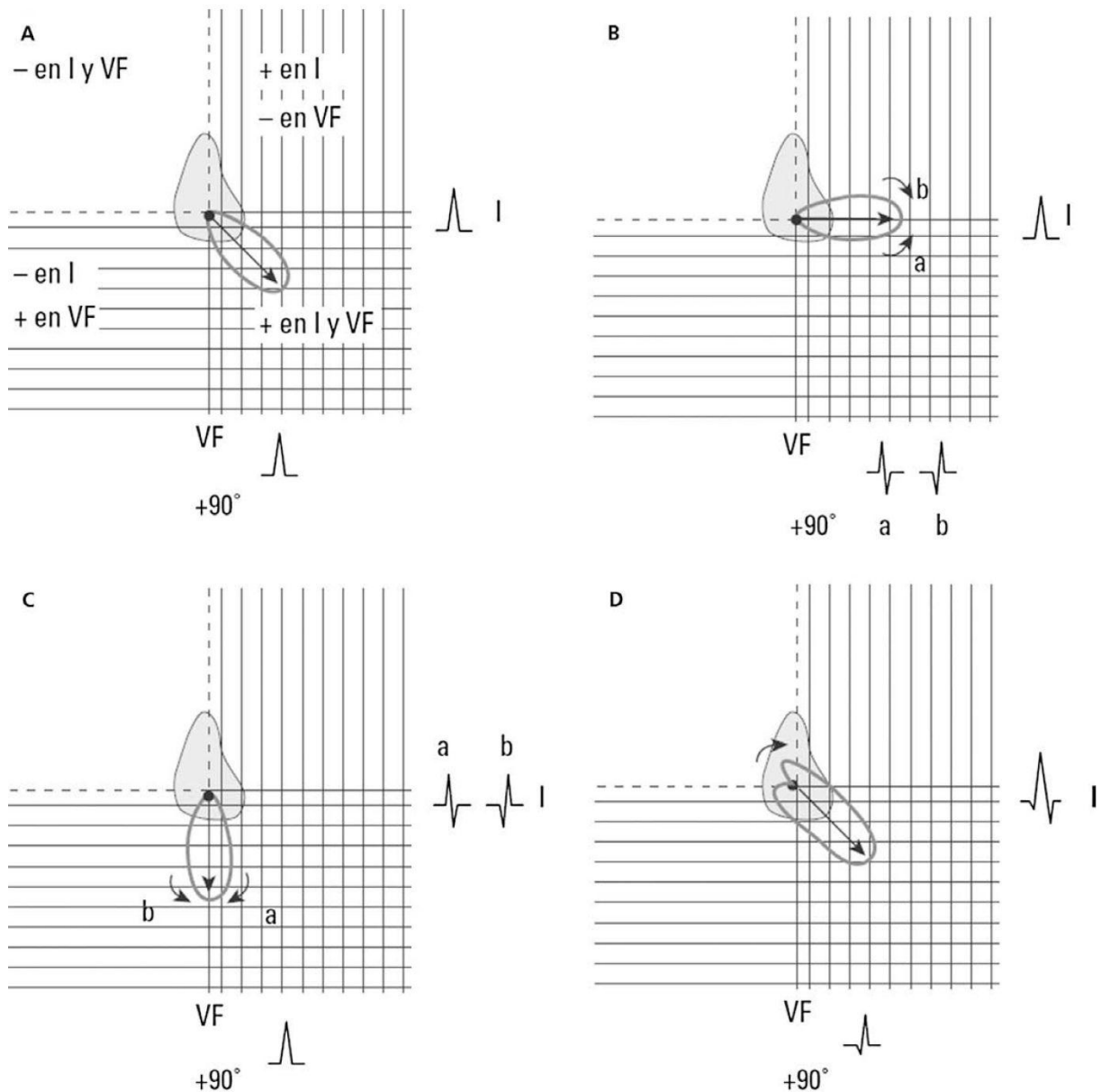
**Hình 2.18:** (A) vị trí đặt các điện cực của các chuyển đạo trước tim. (B) các cực dương tương ứng của 6 chuyển đạo trước tim.

### 2.4. Khái niệm về bán phần

Nếu kẻ một đường thẳng vuông góc qua trung tâm của mỗi đường chuyển đạo, ta sẽ được một bán phần âm và một bán phần dương.

Hình 2.19A cho ta thấy ở chuyển đạo DI, aVF thì vòng lặp và vector tương ứng rơi vào vùng bán phần dương của mỗi chuyển đạo và vì thế hình thái trên cả hai chuyển đạo đều hoàn toàn dương. Trên hình 2.19B và C, cho thấy cách tạo

hình thái của ECG trên một chuyển đạo, trong trường hợp này là DI hoặc aVF, có thể là +- hoặc -+ trên aVF, do cùng hướng với vector cực đại. Tùy thuộc vào sự xoay của vòng lặp là cùng chiều kim đồng hồ (a) hay ngược chiều kim đồng hồ (b). Ngoài ra, hình 2.19D cho biết cách thức bắt đầu và kết thúc của phức bộ QRS bắt nguồn từ sự tương quan của phần này của vòng lặp với bán phần dương và bán phần âm.

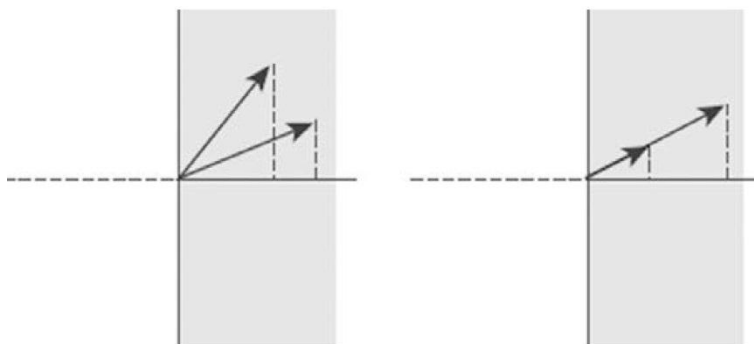


**Hình 2.19:** bán phần âm và dương. Thấy được cách ghi lại hình thái của phức bộ QRS.

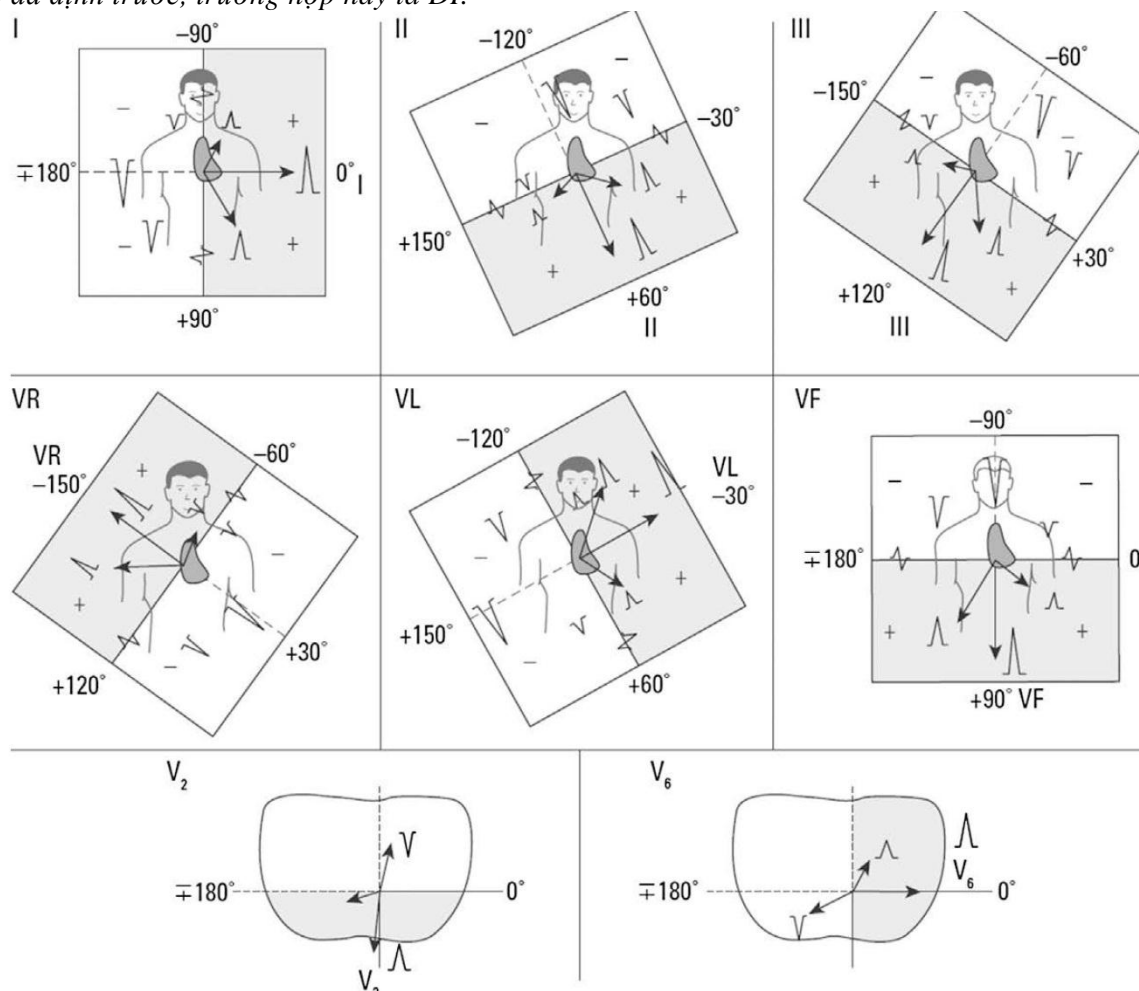
Hình 2.20 cho thấy điện thế của vector hoặc vòng lặp là nhiều hoặc ít quan trọng hơn ở các chuyển đạo khác nhau tùy theo độ lớn và hướng của vector hoặc vòng lặp tương ứng của nó, trong trường hợp này là chuyển đạo DI. Khi cùng một lúc có 2 vector đi cùng một hướng, điện thế ở chuyển đạo này chỉ phụ thuộc vào



độ lớn của vector (B). Tuy nhiên, trong trường hợp các vector với cùng độ lớn (A) thì điện thế phụ thuộc vào vị trí của vector nằm trong bán phần âm hay dương. Do vậy, trên hình chiếu của vector này nằm trên đường tương ứng với chuyển đạo, trong trường hợp này là chuyển đạo DI.



**Hình 2.20:** mối liên quan giữa độ lớn và hướng của một vector và tính dương của nó ở một chuyển đạo đã định trước, trường hợp này là DI.



**Hình 2.21:** Bán phần dương và bán phần âm của 6 chuyển đạo FP, V2 và V6 của HP.

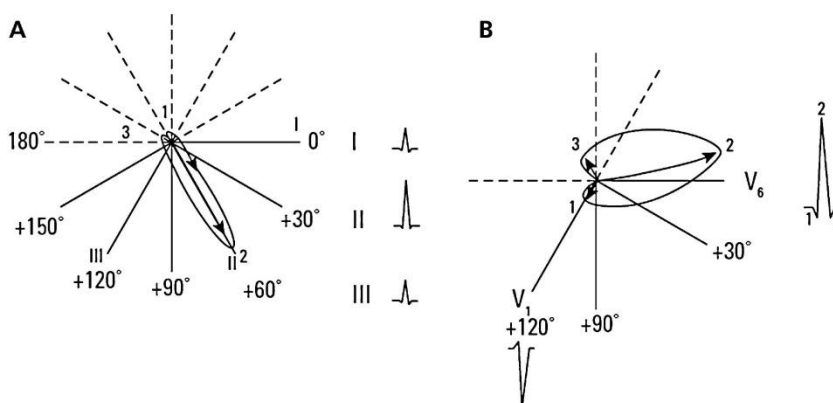
Nếu một vector (hình 2.21) rơi vào vùng bán phần âm hay bán phần dương của một chuyển đạo nào đó, nó sẽ quyết định tính âm hay dương của chuyển đạo đó.

Nếu nằm ngay giữa hai bán phần, độ lệch hướng sẽ được ghi lại bằng sóng 2 pha + - hoặc - + tùy thuộc vào hướng quay cùng chiều hay ngược chiều kim đồng hồ của vòng lặp (xem hình 2.19, 2.22 – 2.24).

### 2.5. Sự tương quan giữa vector – vòng lặp – bán phần

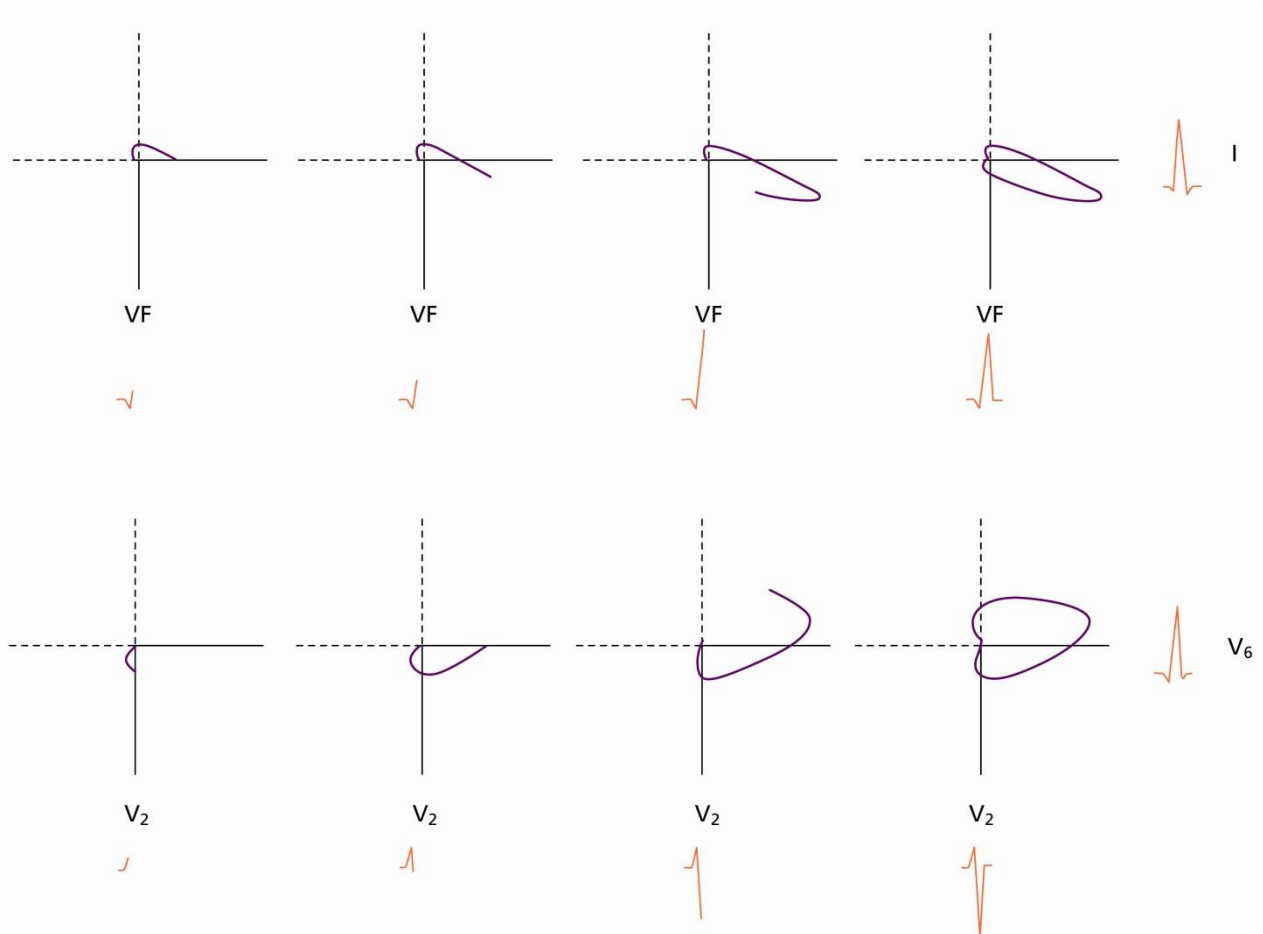
Bằng việc chú ý vòng lặp (đường kích thích dạng khối cầu) thay vì vector cực đại, không bao gồm hướng đi của kích thích và sự hiện diện của vector đầu tiên hay cuối cùng, chúng ta có thể hiểu như sau: (1) trong những trường hợp vector cực đại rơi vào giữa hai bán phần của chuyển đạo, hình thái này sẽ có dạng  $\sphericalangle$  hay  $\sphericalcap$  theo hướng xoay của vòng lặp, (2) giải thích những phần âm hay dương đầu tiên hoặc/và cuối cùng làm xuất hiện nhiều phức bộ QRS ( $\uparrow$ ,  $\downarrow$ ).

Mối tương quan giữa bán phần vòng lặp này trong điều kiện bình thường của tim với vòng lặp QRS và một vector cực đại tại góc  $+60^\circ$  ở FP và tại góc  $-20^\circ$  ở HP giải thích hình thái được ghi lại trong các chuyển đạo (hình 2.22).



**Hình 2.22:** (A) FP: mối liên hệ về hình thái giữa 3 chuyển đạo DI, DII và DIII và vị trí của ba vector nằm trong bán phần tương ứng của các chuyển đạo DI, DII và DIII. (B) HP: mối liên hệ về hình thái giữa V1 và V6 và vị trí của ba vector trong bán phần tương ứng.

Hình 2.23 giải thích hình thái trên ECG cho phép chúng ta ước tính được đường kích thích, đó là các vòng lặp P, QRS, hay T (trong trường hợp này là QRS) và ngược lại. Những hình thái trên hai chuyển đạo khác nhau luôn có mối tương quan với những vòng lặp tương ứng và ngược lại, ở hình 2.23 aVF, DI, V2 và V6. Trong hình này, ở chuyển đạo aVF và DI, đầu tiên có một sự lệch hướng âm nhẹ được ghi lại. Điều này cho thấy các vòng lặp bắt đầu từ bán phần âm ở cả 2 chuyển đạo, nhưng nhanh chóng di chuyển đầu tiên hướng về bán phần dương ở chuyển đạo I, vì sóng dương được ghi nhận ở đây đầu tiên. Sau đó nó đi vào bán phần dương của aVF, nhưng sóng âm đầu tiên (q) ở chuyển đạo I thấp hơn ở aVF, bởi vì phần lớn hơn của vòng lặp nằm ở vùng bán phần âm của chuyển đạo aVF so với DI. Cuối cùng phức bộ QRS kết thúc với một sóng âm nhỏ ở DI nhưng không có ở aVF, điều này cho thấy các vòng lặp đã hoàn thành đường đi của nó và trong lúc phân đang đóng còn lại nằm trong bán phần dương ở aVF và phần nào đó nằm trong bán phần âm ở DI.



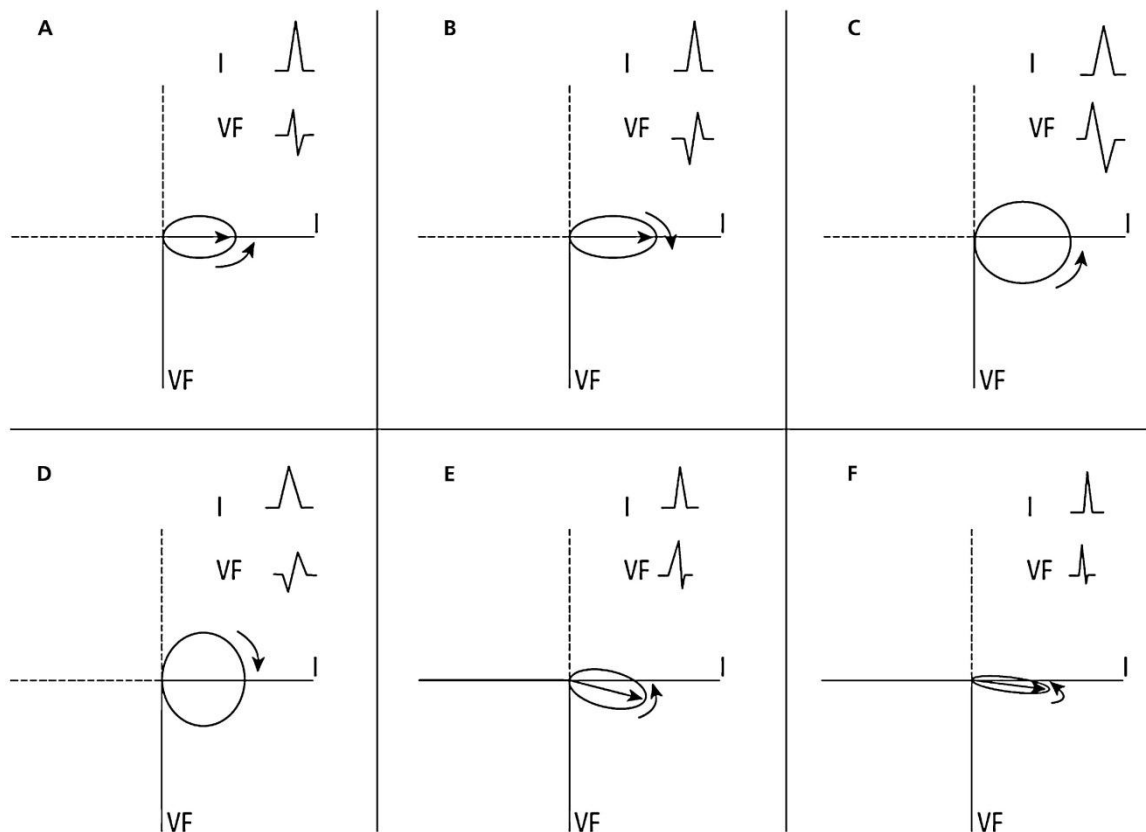
**Hình 2.23:** mối tương quan vòng lặp ECG ở aVF, DI, V2 và V6.

Quá trình ngược lại tương tự tạo ra một bản ghi ECG thông qua vòng lặp. Với mối tương quan vòng lặp – bán phần ở V2 và V6 chúng ta có thể áp dụng qui luật tương tự.

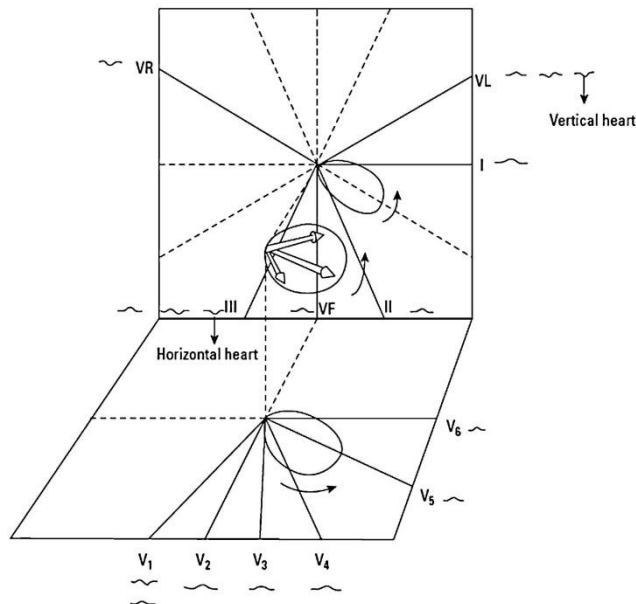
Hình 2.24 biểu diễn một đường đẳng điện ở một chuyển đạo chuyên biệt (trong trường hợp này là aVF) có thể là dương – âm (A) hay âm – dương (B) tùy theo hướng quay (cùng hay ngược chiều kim đồng hồ). Vùng phức hợp sẽ lớn hơn nếu vòng lặp được mở ra nhiều hơn (C và D). Cuối cùng, nếu phần to của vòng lặp nằm trong bán phần dương thì hướng sẽ có dạng 2 pha mà không phải hai pha đồng dạng (E và F).

### 2.5.1. Tương quan vòng lặp – bán phần: vòng lặp P

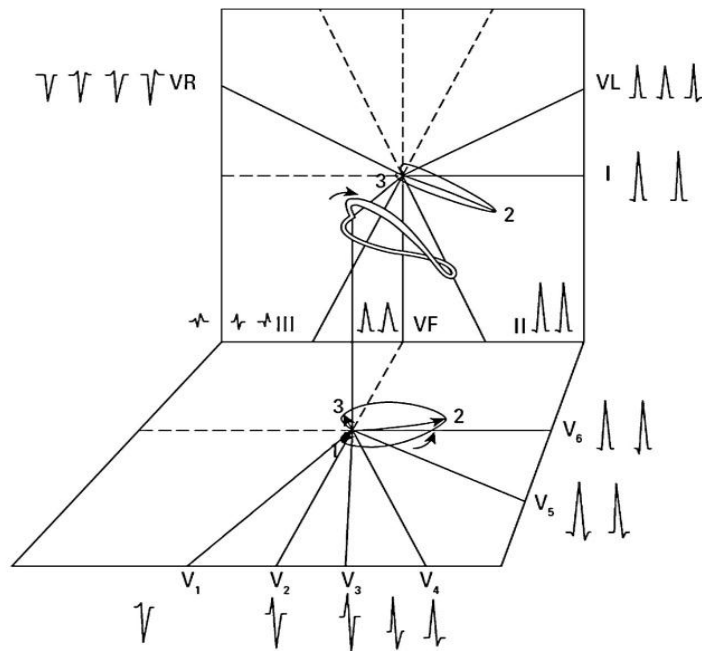
Hình 2.25 biểu diễn vòng P trên trái tim không quay và hình chiếu của nó trên FP (vector cực đại tại  $+30^\circ$  trên aVF) và HP. Tương quan vòng lặp – bán phần giải thích hình dạng sóng P ở 12 chuyển đạo và sự thay đổi có thể xảy ra khi tim nằm theo chiều ngang hay dọc (xem chương 4).



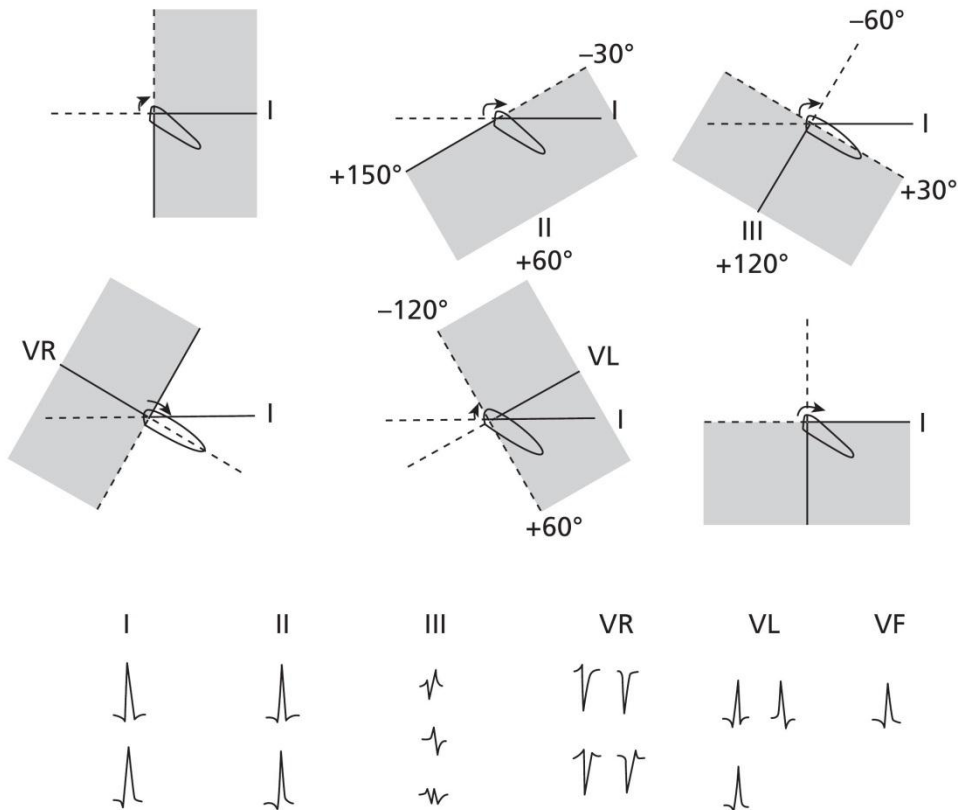
**Hình 2.24:** theo hướng quay của vòng lặp, một hướng hai pha đồng dạng trên một chuyển đạo đã xác định trước (trong trường hợp này aVF) là dương – âm (A) hoặc âm – dương (B). Vùng chứa sẽ lớn hơn nếu vòng lặp được mở ra nhiều hơn (C và D). Nếu phần lớn vòng lặp nằm trong vùng bán phần dương hơn so với trong bán phần âm thì sẽ tạo sự lệch hướng 2 pha mà không phải là hai pha đồng dạng (E, F).



**Hình 2.25:** hình thái sóng P ở các chuyển đạo khác nhau, được xác định bởi hình chiếu của vòng lặp P trong bán phần dương và âm, trong trường hợp tim đứng dọc chúng ta có sóng P âm ở aVL và trong trường hợp tim nằm ngang ta có sóng P âm ở DIII.



**Hình 2.26:** hình chiếu của vòng lặp QRS trên FP và HP trong một quả tim ở tư thế trung gian và hình thái của 12 chuyển đạo, được xác định bởi vòng lặp nằm trong bán phần dương hay bán phần âm của những chuyển đạo khác nhau. Trường hợp tim nằm đứng dọc hay ngang, ta cũng có thể làm điều đó một cách tương tự.



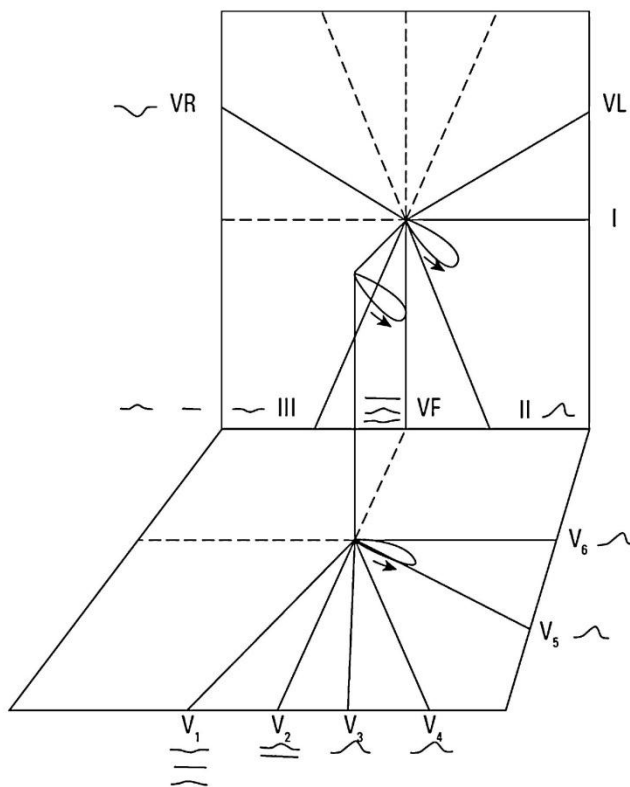
**Hình 2.27:** những hình thái khác nhau của phức bộ QRS trong 6 chuyển đạo FP được xác định bởi vòng lặp nằm trong bán phần dương hay âm của mỗi chuyển đạo.

### 2.5.2. Tương quan vòng lặp – bán phần: vòng lặp QRS

(Hình 2.26) cho thấy hình chiếu của vòng lặp QRS trên FP và HP ở một quả tim không xoay (vị trí trung gian và vector tối đa tại góc  $+30^\circ$  trong FP), cũng như các hình thái QRS ở 12 chuyển đạo của ECG, theo sự tương quan vòng lặp bán phần (xem chương 4). Các hình thái QRS khác nhau ở 6 chuyển đạo FP tùy theo hình chiếu của vòng lặp QRS trên bán phần dương hoặc âm của mỗi chuyển đạo có thể được thấy chi tiết hơn ở hình 2.27.

### 2.5.3. Tương quan vòng lặp – bán phần: vòng lặp T

(Hình 2.28) hình chiếu của vòng lặp T trên bán phần dương hay âm của 12 chuyển đạo giải thích về các hình thái của sóng T. Những sự thay đổi nhỏ về hướng của vòng lặp có thể làm thay đổi hình thái, đặc biệt ở V1 – V2, DIII, aVF và aVL.



Để hiểu điện tim, chúng ta phải nhớ chuỗi sau đây:

Phân cực  $\rightarrow$  vector  $\rightarrow$  vòng lặp  $\rightarrow$  bán phần.

1. Sự phân cực đều có một biểu diễn.
2. Tổng các vector khác nhau của sự hoạt hóa ở nhĩ và thất tạo thành vòng lặp P, QRS và T
3. Hình chiếu của những vòng lặp này trên các bán phần cho hình thái ECG trên mỗi chuyển đạo (hình 2.25 – 2.27).

**Hình 2.28:** vòng T và hình chiếu của nó trên FP và HP. Quan sát các hình thái tương ứng được xác định bởi hình chiếu của vòng lặp T trên bán phần dương hay âm.

### 2.6. Thuật ngữ học về sóng trên ECG

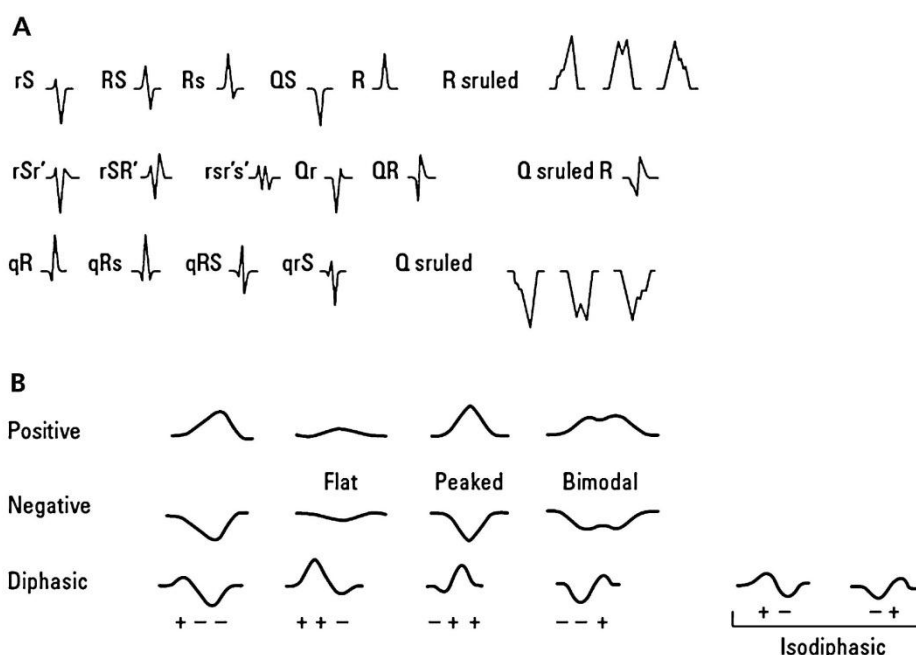
Sóng P có thể là sóng dương  $\sim$ , sóng âm  $\sim$ , dương – âm  $\sim$  hay âm – dương  $\sim$ .

Phức bộ QRS có thể là 2 pha  $\downarrow \downarrow$ , 2 pha đồng dạng  $\uparrow \uparrow$ , 3 pha  $\uparrow \downarrow$ , chỉ dương  $\Lambda$  hoặc chỉ âm  $\nabla$ . Sóng dương xuất hiện đầu tiên trong phức độ là sóng R (viết r

nếu có biên độ nhỏ), sóng âm đầu tiên gọi là sóng Q (hoặc q nếu biên độ nhỏ). Một sóng âm theo sau sóng R/r được gọi là sóng S (hoặc s nếu biên độ nhỏ).

Sóng T thường là sóng dương  $\sim$  hoặc sóng âm  $\sim$ , hiếm khi có dạng dương – âm.

Tất cả hình thái của sóng đều phụ thuộc vào vị trí đặt điện cực mà từ đó các hoạt hóa điện được ghi lại. Nếu điều này xảy ra ở ngoại tâm mạc LV, chúng ta sẽ thấy được quá trình khử cực và tái cực của P, QRS, T tại nơi đối diện với chúng từ vai phải (tâm nhĩ phải) (hình 3.2).



**Hình 2.29:** (A) các hình thái của phức bộ QRS thường gặp nhất, (B) các hình thái của sóng P và T.

Những lệch hướng dạng 2 pha cho thấy rằng đó là các điện cực đầu tiên được đặt hướng về phía đầu của cực khử cực và sau đó hướng về phía đuôi của cực này (hình 2.1). Ngoài ra, sự lệch hướng dương hoặc âm nhỏ tại vị trí bắt đầu và kết thúc của phức bộ QRS  $\nabla$ ,  $\downarrow$  nói lên rằng mặc dù phức bộ QRS có vector cực đại, sự khử cực tâm thất thường xuất hiện vector nhỏ đầu tiên và cuối cùng khi bắt đầu và kết thúc quá trình khử cực. Tuy nhiên sự lệch hướng ban đầu và cuối cùng đôi khi không được phản ánh trên ECG ghi được vì những phần đầu tiên và cuối cùng của vòng lặp rơi hoàn toàn vào bán phần hoặc nằm trong vùng giới hạn của bán phần. Để giải thích điều này, ta xem ví dụ, sự tương quan vòng lặp – bán phần cho phép QRS được ghi lại là dương hoàn toàn ở DI  $\Lambda$  và xuất hiện phần cuối âm ở aVF  $\downarrow$  (hình 2.24 E và F).

Nó rất quan trọng để xác định rằng sự vắng mặt những vector dương đầu tiên của QRS là bình thường hay do bệnh lý (ví dụ như dạng QS ở chuyển đạo V1 hoặc

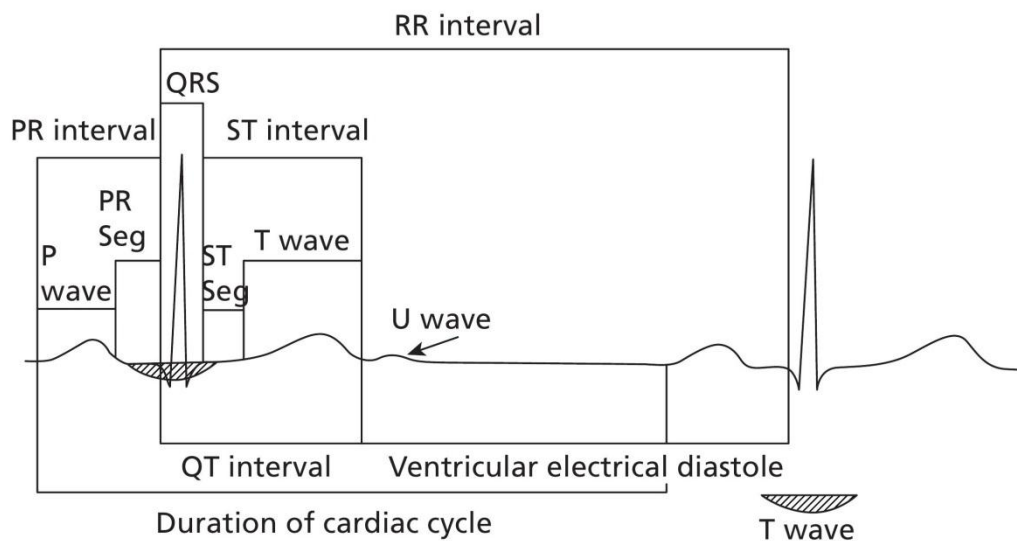
dạng QR ở chuyển đạo DIII) (hình 4.22). Những vấn đề này sẽ được làm rõ hơn ở những chương sau.

Hình 2.29 cho thấy rằng cách các sóng P, T và QRS được đặt tên theo đặc điểm hình thái.

### 2.6.1. ECG bình thường: sóng và khoảng cách

Hình 2.30 cho thấy các sóng và khoảng cách mà một ECG được ghi từ một điện cực hướng về LV.

Phép đo các khoảng cách và sóng khác nhau được biểu thị bằng những đoạn trên giấy ghi (hình 3.3b).



**Hình 2.30:** mối quan hệ thời gian giữa các sóng ECG khác nhau và tên gọi của các khoảng cách và phân đoạn khác nhau.

## TỰ ĐÁNH GIÁ

- Làm thế nào để các TAP của các tế bào cơ tim trở thành các đường cong trên đồ thị điện tế bào?
- Làm thế nào ghi lại sự khử cực trên đồ thị điện tế bào?
- Làm thế nào ghi lại sự tái cực trên đồ thị điện tế bào?
- Tại sao ở toàn bộ tim thì quá trình tái cực lại bắt đầu ở ngoại tâm mạc, tại sao sự liên quan có thể giúp ta hiểu được ECG của người?
- Tại sao tổng của TAP của vùng dưới ngoại tâm mạc và dưới nội tâm mạc giải thích các hình thái ECG của người?
- Mô tả hoạt hóa nhĩ?
- Làm thế nào để hoạt hóa thất giải thích được phức bộ QRS và sóng T?
- Thuyết domino là gì?



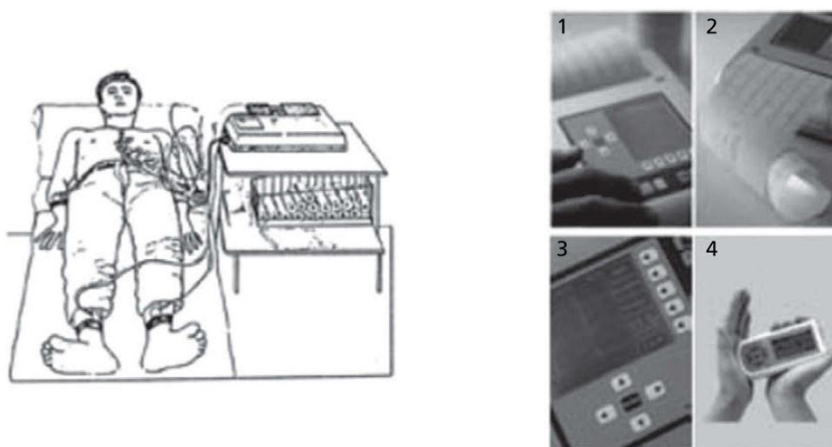
- I. Mô tả các khái niệm về chuyển đạo?
- J. Các chuyển đạo FP là gì? Chúng liên quan với nhau như thế nào? (Hệ thống lục giác Bailey).
- K. Các chuyển đạo nào trên HP?
- L. Mô tả các khái niệm về bán phần?
- M. Tại sao mối tương quan giữa vector – vòng lặp – bán phần lại có vai trò quan trọng để hiểu được ECG?
- N. Nêu tên các loại khác nhau của các hình thái sóng P, QRS và T?
- O. Mô tả sóng và khoảng cách của một ECG bình thường?

## CÁC THIẾT BỊ VÀ KỸ THUẬT GHI ĐIỆN TIM

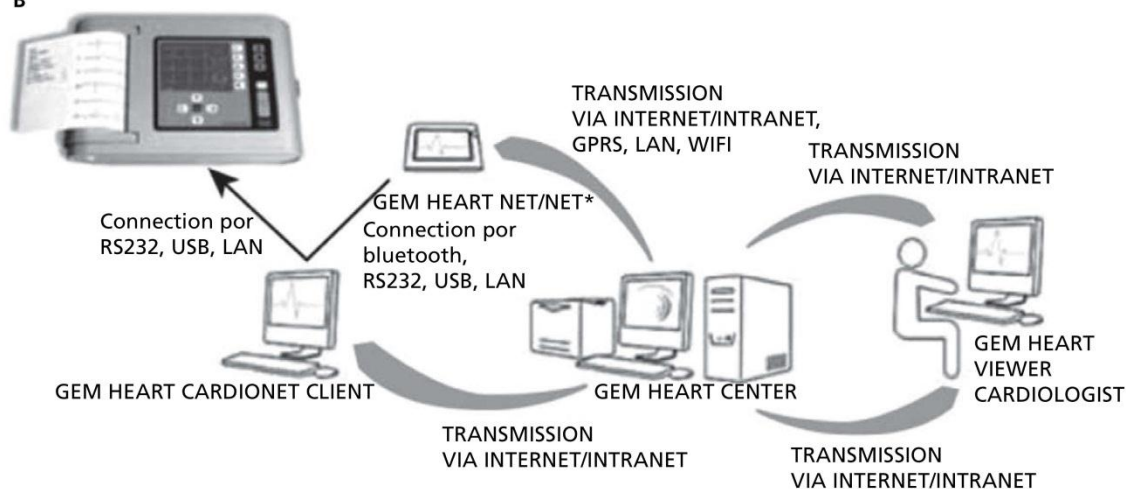
### 3.1. Các thiết bị ghi điện tim

Hiện nay, có nhiều thiết bị ghi ECG tương tự nhau và thường được in trên giấy cảm ứng nhiệt.

A



B

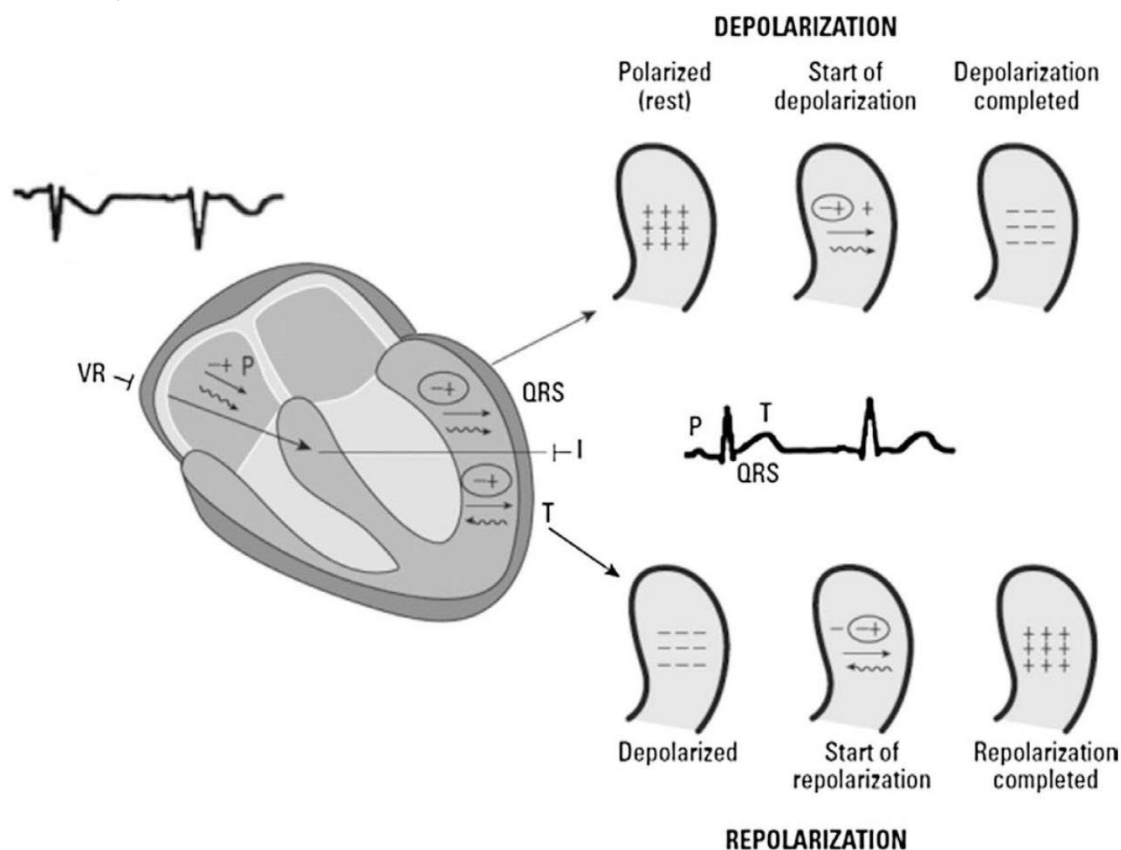


**Hình 3.1:** (A1 – A3) hệ thống ghi ECG qui ước. (A4) một thiết bị nhỏ, cầm tay có thể tự ghi ECG trong những trường hợp rối loạn nhịp hoặc đau ngực. (B) hệ thống tích hợp để nhìn thấy ECG ghi được qua internet.

Ngày nay chúng ta đang sống trong kỷ nguyên kỹ thuật số và nhiều thiết bị đã trở nên nhỏ hơn, linh hoạt hơn, có khả năng tương tác và có thể ghi đồng thời trên cả màn hình và giấy in (hình 3.1A, 1 – 3). Thậm chí có những thiết bị cầm tay để ghi ECG (hình 3.1A, 4).

ECG ghi được cũng có thể gửi đi qua internet hoặc lưu giữ lại trong hệ thống máy tính của bệnh viện để có truy xuất dễ dàng (hình 3.1B).

Hình 3.2 cho thấy sóng P, phức bộ QRS và sóng T được ghi như thế nào từ một điện cực đặt ở chuyển đạo DI, cũng như một chuyển đạo gần như nghịch đảo với DI (chuyển đạo aVR).



**Hình 3.2:** ECG ghi ở chuyển đạo DI và aVR. Tương ứng với sự khử cực tâm nhĩ, khử cực tâm thất và hiện tượng tái cực QRS – T.

### 3.2. Ghi điện tim: tiếp cận từng bước

Các bước ghi ECG

– 1. Quy trình sử dụng thiết bị ghi ECG kinh điển là nối thiết bị với nguồn điện và nối điện cực với thiết bị.

– 2. Vệ sinh trên da BN và đặt điện cực trên vùng tương ứng với các chuyển đạo. 4 điện cực chi: đỏ trên cổ tay phải, vàng trên cổ tay trái, xanh bên chân trái và đen bên chân phải. Ngày nay, người ta thường đặt điện cực ở cánh tay thay vì ở cổ tay vì cho chất lượng tốt hơn. Những điện cực này được sử dụng để ghi những chuyển đạo mặt phẳng trán (frontal plane – FP: DI, DII, DIII, aVL, aVR, aVF). Ngoài ra còn có những điện cực đặt ở một số vị trí trên thân mình để ghi những chuyển đạo trước tim (V1 – V6). Việc đặt đúng các điện cực để ghi các chuyển đạo trước tim là rất quan trọng.

– 3. Nên điều chỉnh đường cơ sở sao cho ECG ghi được nằm ở trung tâm của tờ giấy.

– 4. Nên kiểm tra đường chuẩn độ của thiết bị. Trên tất cả các chuyển đạo, chiều cao đường chuẩn độ nên được điều chỉnh về 1 cm (tương ứng với 1 mV) (A). Khoảng cách giữa 2 đường kẻ ngang nhỏ trên giấy ghi là 1 mm (0,1 mV). Hình thái của đường chuẩn độ cũng phải được kiểm tra. Độ dốc của đường bình nguyên phải đi xuống một cách từ từ khi bấm nút chuẩn độ (A) (hình 3.3A).

– 5. Tốc độ ghi phù hợp nhất được sử dụng là 25 mm/s. Trong những trường hợp này khoảng cách giữa 2 đường kẻ dọc nhỏ trên giấy ghi là 1 mm (tương ứng với 0,04 giây) và khoảng cách giữa 2 đường kẻ dọc lớn là 5 mm (0,2 giây) (hình 3.3B). Tốc độ 50 mm/s cho phép kéo dài khoảng cách phức bộ QRS, nhưng chất lượng ECG được ghi đặc biệt là đoạn ST sẽ rất kém.

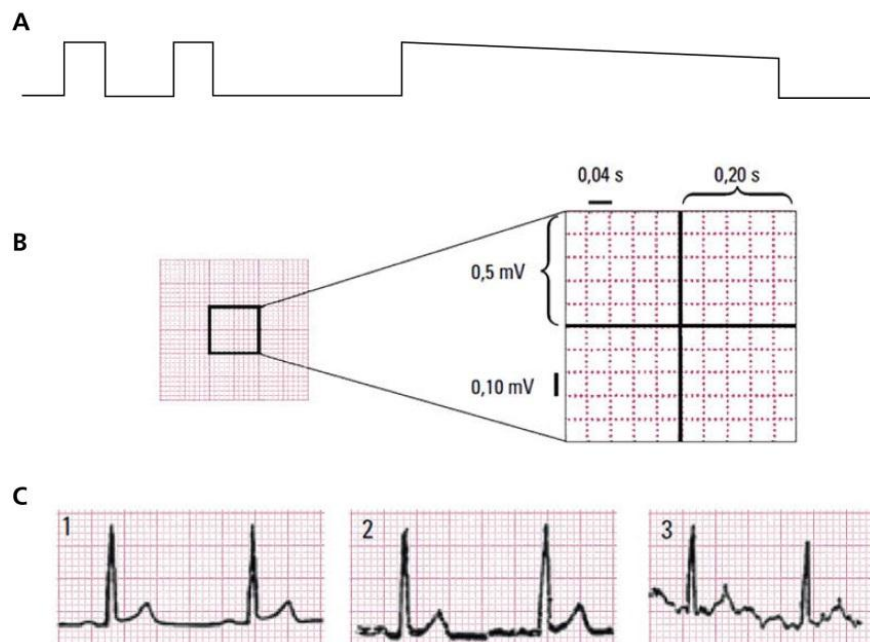
– 6. Đường ghi của ECG phải nằm ở trung tâm của màn hình hoặc giấy ghi.

– 7. Tránh artifact khi ghi ECG (hình 3.3C) như: do thay đổi dòng điện (2), do rung hoặc cử động (3), tương phản với ECG bình thường (1).

– 8. Mỗi nhóm chuyển đạo ghi ít nhất 20 cm. Nếu cần thiết (những trường hợp loạn nhịp) có thể ghi dài hơn. Ghi ECG khi hít sâu (tìm Q trên DIII) hoặc ghi thêm các chuyển đạo trước tim.

– 9. Kiểm tra tính chính xác của đoạn ECG được ghi ( $DII = DI + DIII$ ) và những chuyển đạo khác nhau phải xác định rõ ràng.

– 10. Nhiều thiết bị ngày nay có thể ghi nhiều chuyển đạo cùng lúc, tối thiểu là 6, nhưng thường là 12. Để đánh giá chính xác khoảng cách PR hay QT thì cần thiết phải sử dụng ít nhất 3 chuyển đạo.



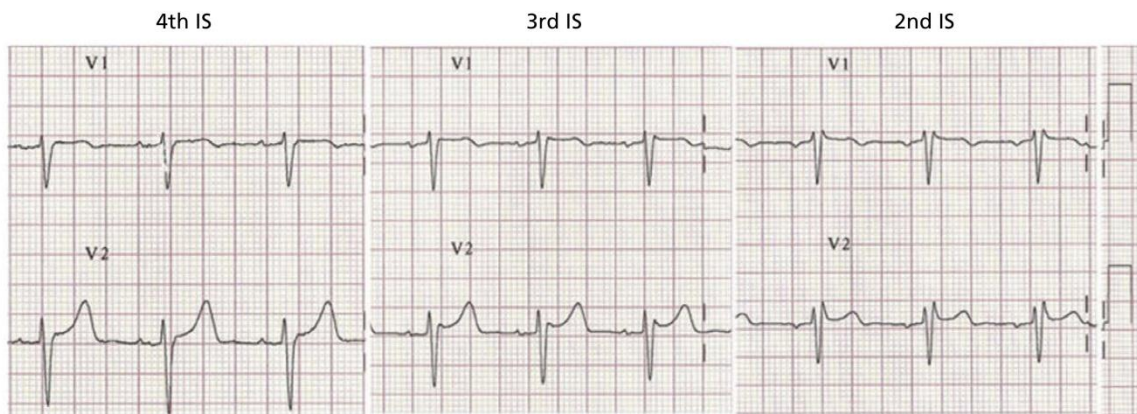
**Hình 3.3:** (A) một số dạng chuẩn độ. (B) ví dụ của một tờ giấy in ECG biểu thị phân dọc (chỉ điện thế) và phân ngang (chỉ thời gian). (C): (1) ECG bình thường, (2): artifact do thay đổi dòng điện, (3): artifact do rung hoặc cử động.

### 3.3. Một số lỗi khi ghi điện tim

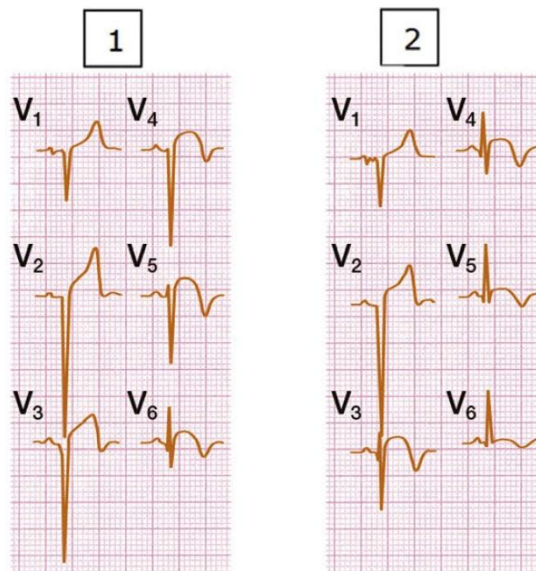
#### 3.3.1. Đặt điện cực không đúng

Việc đặt điện cực không đúng vẫn còn là một lỗi thường gặp nhất. Sau đây là một số lỗi thường gặp khi đặt điện cực.

– Đặt điện cực V1 – V2 hơi cao (khoảng liên sườn 2) có thể tạo ra hình thái ECG gồm sóng P âm, QRS với sóng r' (hình 3.4) gây nhầm lẫn với block nhánh phải không hoàn toàn, các bệnh lý khác hoặc các biến thể ECG bình thường (lõm ngực). Các đặc điểm này sẽ mất đi nếu đặt điện cực khoảng liên sườn 4.



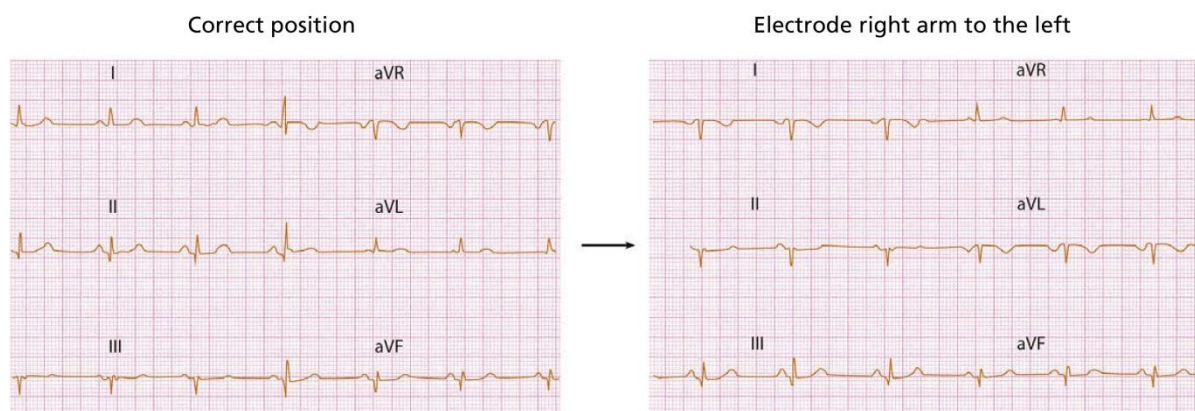
**Hình 3.4:** việc đặt điện cực V1 và V2 không đúng, khi điện cực được đặt ở liên sườn 2 (2IS) thay vì liên sườn 4 (4IS) sẽ giải thích được kiểu rSr' bởi vì điện cực nằm ở vị trí cao hướng về đầu thay vì đuôi của vector thứ 3. Vị trí này cũng giải thích được sóng P âm vì điện cực đặt ở liên sườn 2 hướng về đuôi của vector khứ cực tâm nhĩ.



**Hình 3.5:** một BN nhồi máu cơ tim vùng trước vách giai đoạn bán cấp. ECG 1, việc ghi ECG không bị lỗi với sự xuất hiện của sóng Q trên V6 (qrs). ECG 2, có một sự thay đổi trong việc đặt các chuyển đạo trước tim V3 – V6, có sự giảm rõ rệt về hình thái QRS, chỉ thấy qR trên V6. Vì thế, theo quan niệm cổ điển thì trên ECG 1 có nhồi máu rộng vùng bên thấp khi đó ECG 2 thì không.

– Đặt điện cực V3 – V4 qua trái hoặc phải quá (hình 2.18). Ở những BN nhồi máu cơ tim trước vách, việc đặt điện cực V3 – V4 không đúng chỗ có thể giải thích sự hiện diện (1) hoặc không (2) của một tổn thương liên quan kèm theo ở thành bên do có hoặc không có các QRS bệnh lý ở V5 và V6 (hình 3.5).

– Đặt nhầm điện cực giữa tay phải và tay trái sẽ cho hình thái giống như đảo ngược phủ tạng. Quan sát trên chuyển đạo DI có sóng P âm và đảo ngược toàn bộ ECG (hình 3.6).



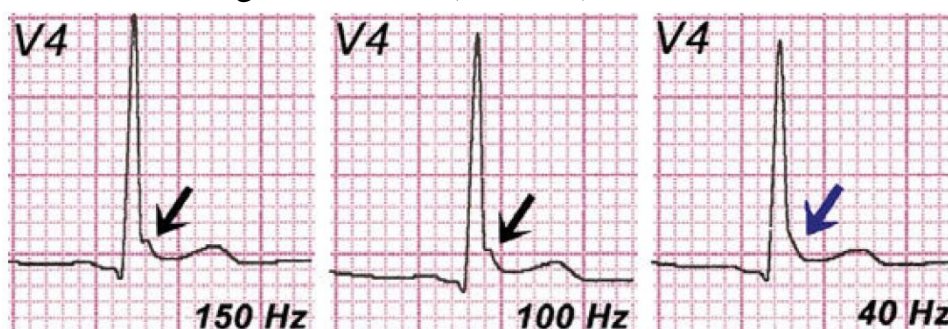
**Hình 3.6:** sự xuất hiện sóng P âm trên DI, có sự khác biệt với đảo ngược phủ tạng và tim lạc chỗ do mắc nhầm điện cực của tay phải và tay trái.

– Nếu điện cực V1 và V2 đặt cao và cách xa xương ức hơn, thì ECG ghi được sẽ gần giống với chuyển đạo aVR và aVL. Nếu aVL ghi được qR, dạng này xuất hiện trong những trường hợp block phân nhánh trái trước, hình thái này ở V2 cũng tương tự.

### 3.3.2. Sử dụng sai bộ lọc

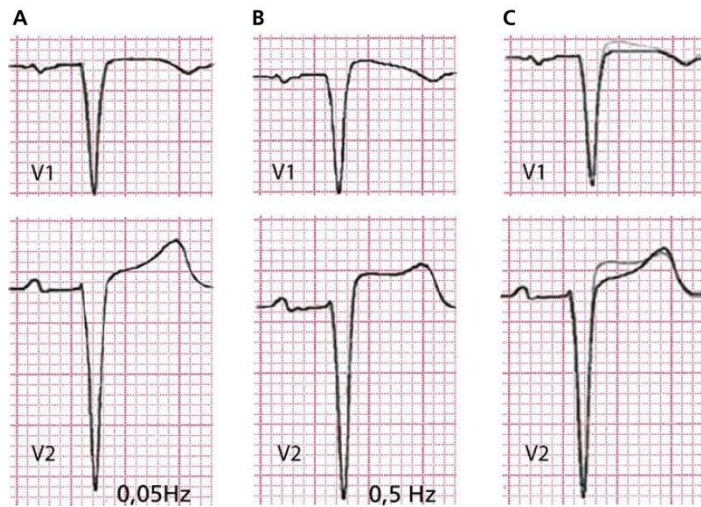
Nhờ có sự kỹ thuật số, việc sử dụng sai bộ lọc hiện nay rất hiếm. Tuy nhiên, cũng còn những sai sót với các thiết bị tương tự nhau. Có hai tình huống việc sử dụng sai bộ lọc có thể làm suy giảm hình ảnh thật sự ghi được:

– Sự mất đi của dạng tái cực sớm (hình 3.7).



**Hình 3.7:** BN 40 tuổi có ECG với hình thái đặc trưng của tái cực sớm. Sử dụng bộ lọc lấy tần số thấp (40Hz) có thể làm mất đi đường dạng chữ J.

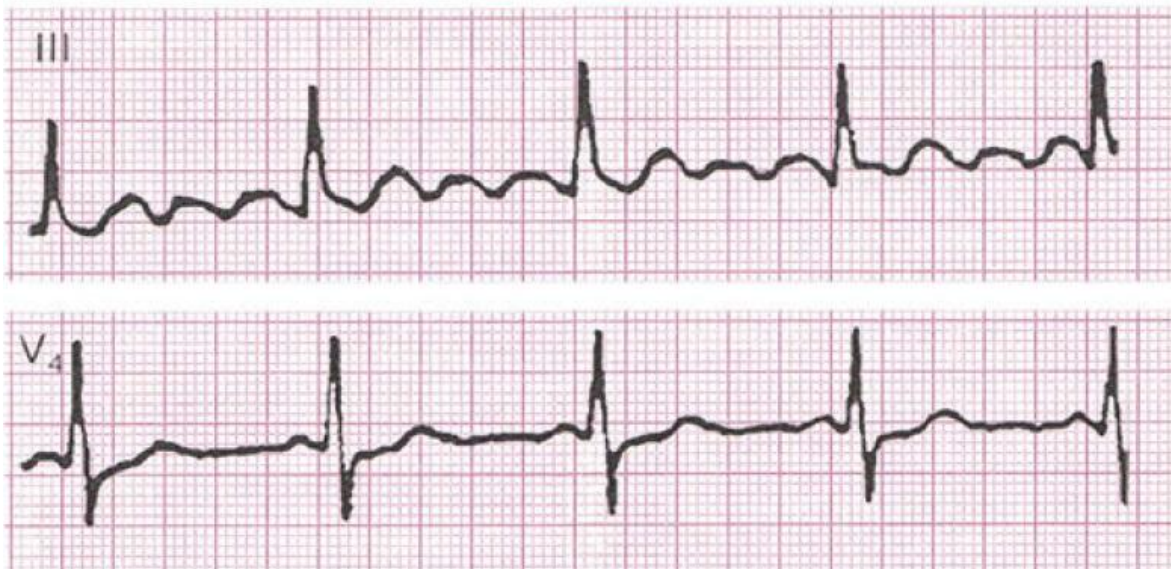– Sự xuất hiện giả hội chứng Brugada (hình 3.8).



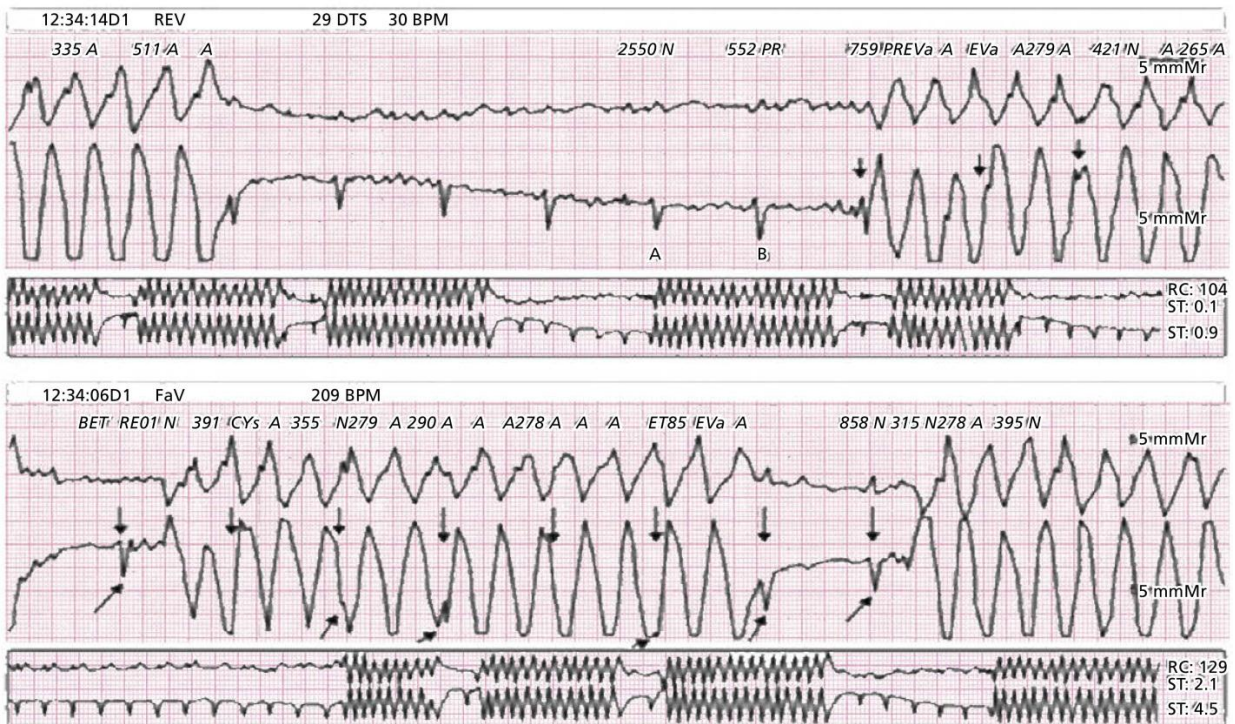
**Hình 3.8:** cho biết các thiết bị ghi ECG với bộ lọc phi tuyến tính thực hiện như thế nào, khi sử dụng bộ lọc lấy tần số cao, sẽ thay đổi trên ECG, đặc biệt ở V2, trong trường hợp này có phì đại LV với hình thái giống như hội chứng Brugada (B), nhìn (C) thấy vị trí phía trên hơn so với 2 đường ghi còn lại.

### 3.3.3. Artifact

Artifact có thể tăng lên do những rối loạn ở BN hoặc do trục trặc của các thiết bị ghi ECG. Chúng ta có 2 ví dụ về artifact: rung do bệnh lý Parkinson thấy trên các chuyển đạo FP bởi các sóng như giả cường nhĩ (hình 3.9), trục trặc trong quá trình ghi Holter gây nhịp nhanh thất giả (hình 3.10).



**Hình 3.9:** BN Parkinson gây giả cường nhĩ trên một số chuyển đạo (trong trường hợp này là DIII) do rung. Trên chuyển đạo V4 thấy sóng P bình thường.



**Hình 3.10:** Holter ghi lại một đoạn artifact do nhiễu giống như nhịp nhanh thất. Sóng P (mũi tên) để xác định phức bộ QRS ẩn trong artifact.

### 3.4. Các yếu tố màng ngăn

Sự xuất hiện bất kỳ yếu tố màng ngăn đề có thể ảnh hưởng, thường gây giảm điện thế QRS, do các bệnh lý ở tim (tràn dịch màng tim, xơ hóa cơ tim, viêm cơ tim, suy tim,...) hoặc các bệnh lý ngoài tim (tràn dịch màng phổi, tràn khí màng phổi). Nếu xuất hiện ở bên trái có thể đẩy lệch tim.

Điện thế QRS còn chịu ảnh hưởng mạnh bởi thể trạng BN. Những BN ốm, điện thế phức bộ QRS cao, ngược lại những BN có thành ngực dày như phụ nữ với lớp mỡ dày ở ngực có thể làm giảm điện thế của phức bộ QRS.

## TỰ ĐÁNH GIÁ

- Ưu điểm của các thiết bị ghi ECG kỹ thuật số?
- Kể các bước theo thứ tự để ghi được 1 ECG đúng?
- Lỗi nào thường gặp nhất khi ghi ECG?
- Tại sao yếu tố màng ngăn lại ảnh hưởng đến ECG ghi được.



## CHƯƠNG 4

*Trần Nhật Quang, Hà Văn Quốc  
Đoàn Như Thảo, Nguyễn Châu Thanh  
Nguyễn Thị Kim Thành Lớp YAK37*

# PHÂN THÍCH CHI TIẾT VỀ ECG

### 4.1. Phương pháp phân tích theo hệ thống

Việc sử dụng thường qui phương pháp giải thích có hệ thống cho cả ECG bình thường và bệnh lý như được nêu dưới đây, là một cách hiệu quả để tránh những sai sót bằng cách đảm bảo rằng tất cả các thông số hiển thị đều được kiểm tra. Ví dụ, khoảng PR phải đo trong chẩn đoán tiền kích thích và block nhĩ thất, trong khi khoảng QT là cần thiết để chẩn đoán hội chứng QT dài và ngắn.

Hình 2.29 và 2.30 cho thấy các mối liên hệ tạm thời giữa các sóng trên ECG khác nhau và tên của các khoảng và các phân đoạn.

#### 4.1.1. Thông số cần đánh giá

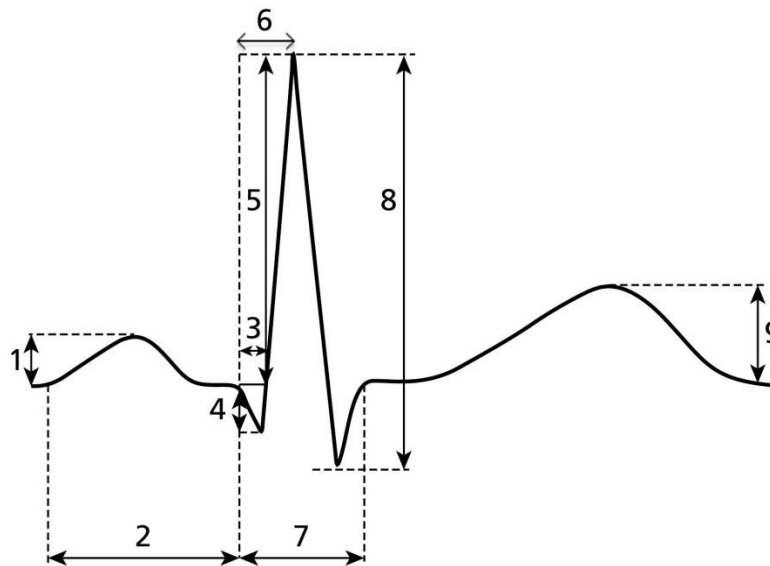
Các thông số cho ECG bình thường và bệnh lý như sau:

- 1. Tần số tim và nhịp (xoang hay không xoang).
- 2. Khoảng PR và đoạn PR.
- 3. Khoảng QT.
- 4. Sóng P.
- 5. Phức bộ QRS .
- 6. Đoạn ST và sóng T và U .
- 7. Tính toán các trục điện của P, QRS hoặc T (ÂP, ÂQRS, ÂT).
- 8. Một ECG bình thường không có sự quay của trái tim và thay đổi bởi phép quay trên trục trước sau và trục dọc.
- 9. Sự biến đổi của ECG bình thường với sự lão hóa.
- 10. Biến thể ECG bình thường khác.
- 11. Xem lại các dấu hiệu bất thường.

Trong chương này, chúng ta sẽ nhận xét về đặc điểm bình thường của mỗi thông số này. Điều này sẽ hữu ích khi chúng ta nhìn vào những bất thường ảnh hưởng đến các thông số này trong bối cảnh của các bệnh lý khác nhau.

#### 4.1.2. Đo sóng và khoảng cách

Hình 4.1 cho thấy cách chúng ta đo các sóng, khoảng cách và các phân đoạn khác nhau được mô tả dưới đây.



**Hình 4.1:** đo các thông số ECG: (1) điện thế của sóng P: khoảng cách thẳng đứng từ bờ trên đường cơ sở đến đỉnh của sóng P; (2) khoảng PR: từ khi khởi phát sóng P đến sự khởi đầu của QRS; (3) thời gian sóng Q: từ điểm mà điện thế PR bắt đầu xuống đến bên trái ranh giới của phần lên sóng R; (4) điện thế sóng Q: bờ dưới đường PR đến đỉnh của Q sóng; (5) điện thế của sóng R: khoảng cách thẳng đứng từ bờ trên đường PR tới đỉnh của sóng R; (6) thời gian nhánh nội điện: khoảng cách ngang từ khởi đầu của QRS đến đỉnh R; (7) thời gian QRS: tính từ đầu sóng Q đến hết phức bộ QRS; (8) điện thế QRS: khoảng cách thẳng đứng từ phần âm nhất đến đỉnh dương nhất của phức bộ QRS; (9) điện thế của sóng T: khoảng cách thẳng đứng từ bờ trên đường cơ sở và đỉnh sóng T.

#### 4.2. Tần số tim và nhịp

Hình 3.3b cho thấy khoảng cách giữa các đường dọc (điện thế) và những đường ngang (thời gian). Như đã mô tả trước đây, các thiết bị ghi điện tâm đồ đã được hiệu chỉnh, do đó 1 cm chiều cao bằng 1 mV và tốc độ ghi 25 mm/giây; khoảng cách giữa hai đường thẳng đứng (1 mm), tương ứng với 0,04 giây (40 ms); trong khi khoảng cách giữa hai đường nét đậm (5 mm) tương ứng với 0,2 giây (200 ms).

Sử dụng những thông số này. Bảng 4.1 cho thấy một tính toán nhịp tim dựa trên khoảng RR.

<i>Bảng 4.1: tính toán nhịp tim theo khoảng RR.</i>	
<i>Số khoảng 0,20 giây</i>	<i>Tần số tim</i>
1	300
2	150
3	100
4	75
5	60
6	50
7	43
8	38
9	33

#### 4.2.1. Đặc điểm của nhịp xoang

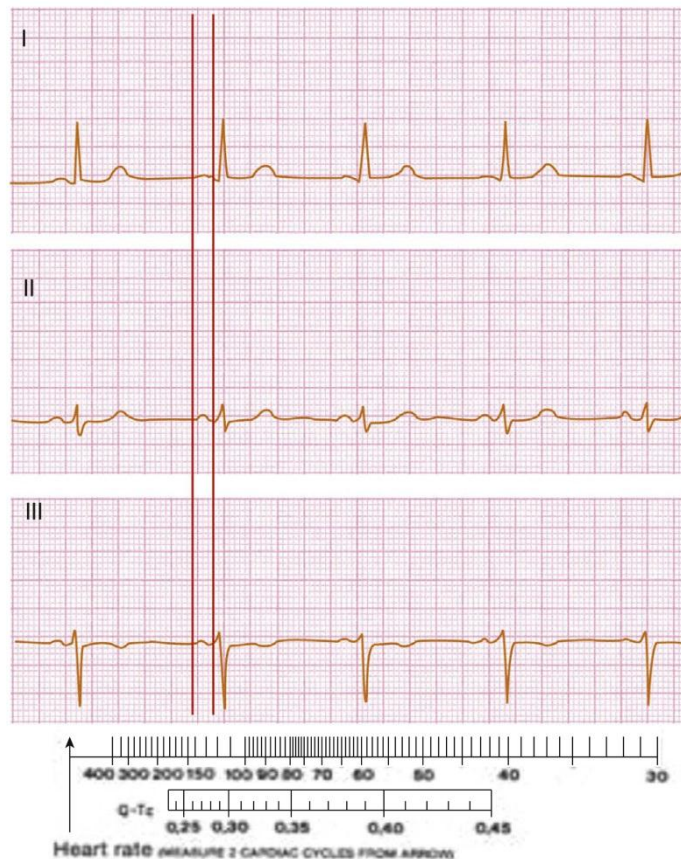
Nhịp tim có thể là nhịp xoang hay nhịp không xoang. Nhịp xoang là nhịp phát của SN, cấu trúc có tính tự động cao nhất trong tim trong điều kiện bình thường. Sự kích thích bắt đầu ở SN lan ra toàn bộ tim, sau sóng xoang P là phức bộ QRS và sóng T. Nhịp không xoang được gọi là nhịp ngoại lai và được thảo luận trong phần các rối loạn nhịp tim.

Sóng P bình thường là dương ở DI, DII, aVF, và V2 – V6 và âm ở aVR. Ở DIII và V1 bình thường sóng P có thể là  $\pm$  hoặc  $-+$  ở aVL (hình 2.6 và 2.25). Trong các bệnh lý có thể là  $\pm$  ở DII, DIII, aVF, và V2 – V3 (hình 5.6).

Sóng P được theo sau bởi một phức bộ QRS với một khoảng thời gian PR bình thường (0,12 – 0,2 giây) trong trường hợp không có tiền kích thích hoặc block AV.

Nhịp tim lúc nghỉ ngơi thường là từ 50 – 60 đến 80 – 100 lần/phút và có thể có một bất thường nhẹ trong khoảng RR. Ở trẻ em, khoảng RR bất thường này có thể khác nhau và thậm chí có thể rõ ràng, đặc biệt là với hô hấp.

#### 4.2.2. Nhịp tim và QTc



**Hình 4.2:** phương pháp để đo nhịp tim và QTc. (A) nhịp tim: từ mũi tên, các quy tắc cho nhịp tim vào cuối RR thứ hai. Trong trường hợp này là 60 lần/phút. (B) khoảng QT: QTc theo nhịp tim tương ứng với giá trị trong quy tắc của QTc ở QRS thứ hai. Trong trường hợp này là 0,39 giây (390 ms) (xem bảng 4.2 giá trị bình thường của QT).

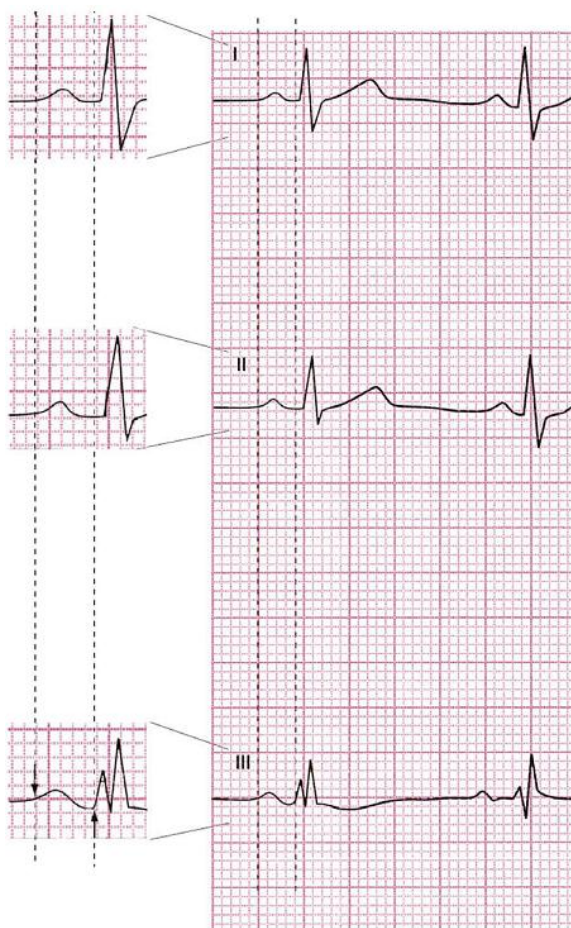Nhịp tim có thể được tính theo Bảng 4.1. Tuy nhiên, nó cũng có thể được tính toán, cùng với khoảng thời gian QT (QTc) hiệu chỉnh, sử dụng các quy tắc thể hiện trong hình 4.2.

**Bảng 4.2:** thời gian QTc dựa trên công thức Bazett trong các nhóm tuổi khác nhau. Các giá trị được đưa ra trong khoảng thời gian bình thường, giới hạn và khoảng thời gian bất thường.

Giá trị	1 – 15 tuổi	Nam trưởng thành	Nữ trưởng thành
Bình thường	< 440 ms	< 430ms	< 450ms
Giới hạn	440 – 460 ms	430 – 450ms	450 – 470ms
Dài	> 460 ms	> 450ms	> 470ms

### 4.3. Khoảng PR và đoạn PR

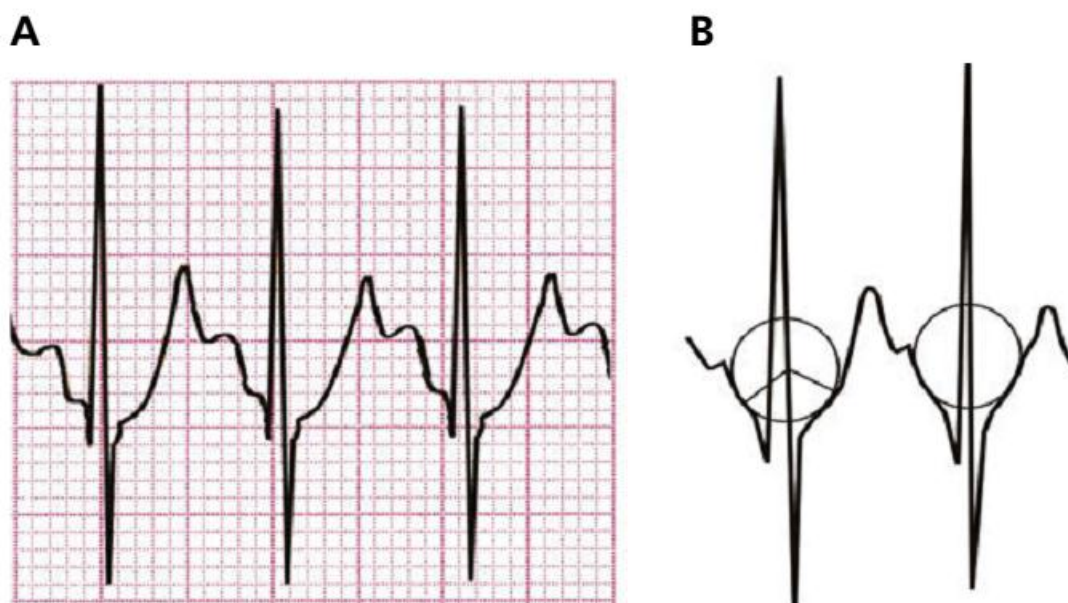
Khoảng PR là khoảng cách từ đầu sóng P đến bắt đầu QRS. Đoạn PR là khoảng cách giữa cuối của sóng P và bắt đầu của QRS. Để đo khoảng PR một cách chính xác, phải sử dụng tối thiểu ba chuyển đạo. Điều này cho phép đo khoảng thời gian từ chuyển đạo có sóng P đầu tiên đến chuyển đạo ghi được QRS đầu tiên (hình 4.3).



**Hình 4.3:** đo khoảng PR trong một thiết bị ba kênh (three-channel device), khoảng PR thực sự là khoảng cách giữa điểm xuất hiện đầu tiên của sóng P và phức bộ QRS trong chuyển đạo. Trong trường hợp này (đường liền) điều này xảy ra trong chuyển đạo DIII nhưng không có ở DI và DII.

Các đoạn PR nói chung là đẳng điện, nhưng bao gồm một phần của sóng tái cực nhĩ mà thậm chí trong một số trường hợp bình thường (cường giao cảm) có thể được nhìn thấy (hình 4.4). Trong trường hợp viêm màng ngoài tim hoặc nhồi máu nhĩ hoặc đoạn PR chênh lên hoặc chênh xuống bệnh lý có thể giúp cho chẩn đoán (hình 5.8).

Bình thường khoảng PR ở người lớn dao động trong khoảng 120 ms – 200 ms.



**Hình 4.4:** (A) một ví dụ điển hình về cường giao cảm . ECG của một nam giới 22 tuổi ghi được với phương pháp ghi Holter liên tục trong khi nhảy dù. (B) kết quả cho thấy cách mà đoạn PR và ST hình thành một vòng tròn với tâm của nó nằm ở một phần ba dưới của nét đi xuống sóng R.

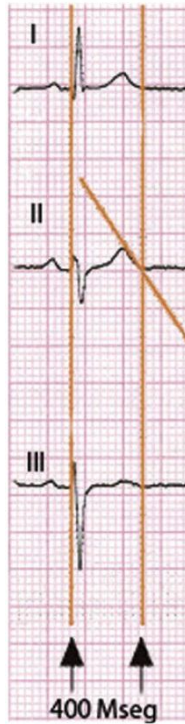
#### 4.4. Khoảng QT

Khoảng QT thể hiện cho tổng thời gian của khử cực (QRS) và tái cực (ST – T) tâm thất .

Đôi khi khoảng QT không phải đo dễ dàng, phương pháp tốt nhất là vạch một đường thẳng đứng đi qua nhánh xuống của sóng T khi nó cắt đẳng điện (hình 4.5). hình này cho thấy phương pháp đo khoảng QT trong một thiết bị ba kênh. Lưu ý cách bắt đầu của QRS ở DII.

Cần thiết để điều chỉnh giá trị của khoảng QT tương ứng với nhịp tim (QTc), có một vài công thức cho phép đo này, hầu hết sử dụng công thức Bazett và Fredericia. Tuy nhiên, trong thực tế là chúng ta đã nói, việc tính toán được thực hiện như trong hình 4.2. Như một quy tắc chung, QTc nên luôn luôn ít hơn 430 – 450 ms (hình 4.2).

Bất thường trong QT (QT dài và ngắn) có thể do di truyền hoặc mắc phải và đại diện cho một nguy cơ loạn nhịp tim hay thậm chí đột tử (xem chương 16).



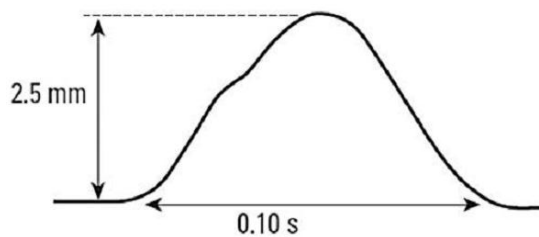**Hình 4.5:** cách tính khoảng QT. Khoảng QT bình thường ngoại trừ những trường hợp nhịp tim quá nhanh, thường dưới 1/2 khoảng RR. Xem bảng 4.2 để thấy giá trị bình thường.

#### 4.5. Sóng P

Các hình thái của sóng P trong các loại dẫn truyền khác nhau của nhịp xoang được mô tả trong chương 2. Các hình thái này xuất hiện theo hình chiếu vòng lặp của vòng P trong bán phân tương ứng của các chuyển đạo (hình 2.25).

Giá trị bình thường đối với chiều cao và thời gian lần lượt là 2,5 mm và < 120 ms.

Bình thường chiều cao và chiều rộng của sóng P được đo như trong hình 4.6.

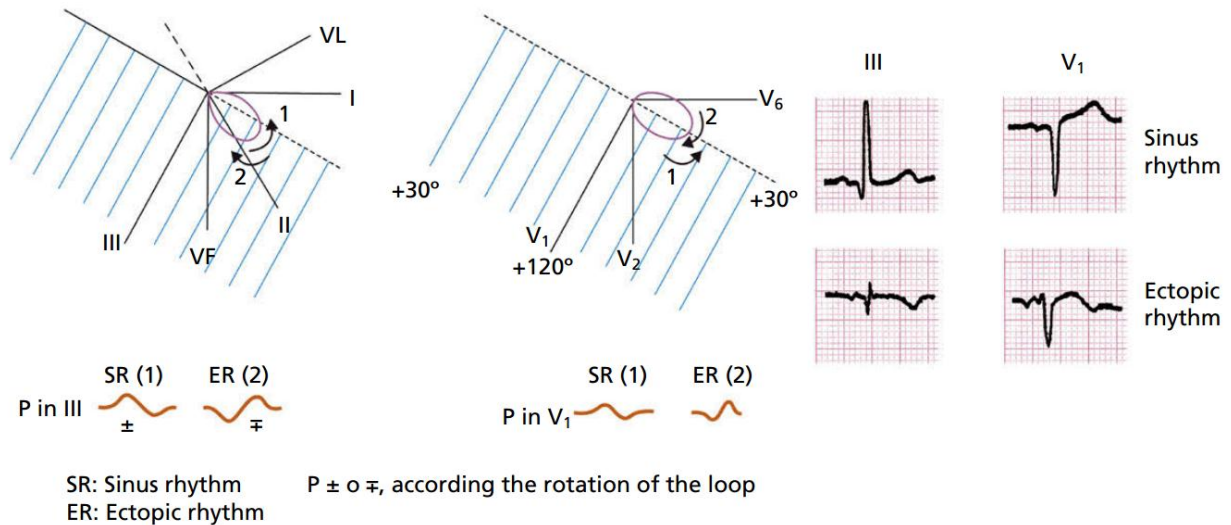


**Hình 4.6:** cách đo chiều cao và chiều rộng của sóng P.

Tính trục sóng P (ÂP) được thực hiện như với trục QRS (ÂQRS). Trong điều kiện bình thường (> 90% BN), ÂP khoảng giữa +30° và +70°, và không bao giờ lớn hơn +90° (P âm ở DI). Điều này chỉ có thể được nhìn thấy trong những trường hợp đảo ngược điện cực, đảo ngược phủ tạng hay ngoại tâm thu.

Sự tương quan vòng lặp – bán phần trong trường hợp của sóng P hai pha ~ hoặc ~ có thể xác định xem đó là nhịp xoang hay nhịp không xoang (hình 4.7).

Nhịp xoang trong trường vòng lặp P xoay ngược chiều kim đồng hồ trên FP và HP (hình 2.25).



**Hình 4.7:** tùy theo chiều xoay vòng lặp (ngược chiều kim đồng hồ trong FP và HP ở trường hợp của nhịp xoang và cùng chiều kim đồng hồ trong trường hợp của nhịp không xoang), các hình thái sóng P ở DIII và V1 thay đổi.

#### 4.6. Phức bộ QRS

Phức bộ QRS thường là dốc và xuất hiện với hai hay ba đỉnh (hình 2.29). Hình 4.1 cho thấy cách các thông số ECG, bao gồm cả những phức bộ QRS được đo.

Các hình thái QRS bình thường trong một quả tim không quay có thể được thấy như trong hình 2.26, theo tương quan vòng lặp – bán phần.

Hình 2.26 và 2.27 cho thấy những thay đổi nhỏ trong các mối tương quan vòng lặp – bán phần có thể giải thích những điều chỉnh nhỏ trong QRS trên FP.

Giá trị bình thường đối với biên độ và thời gian trong QRS như sau:

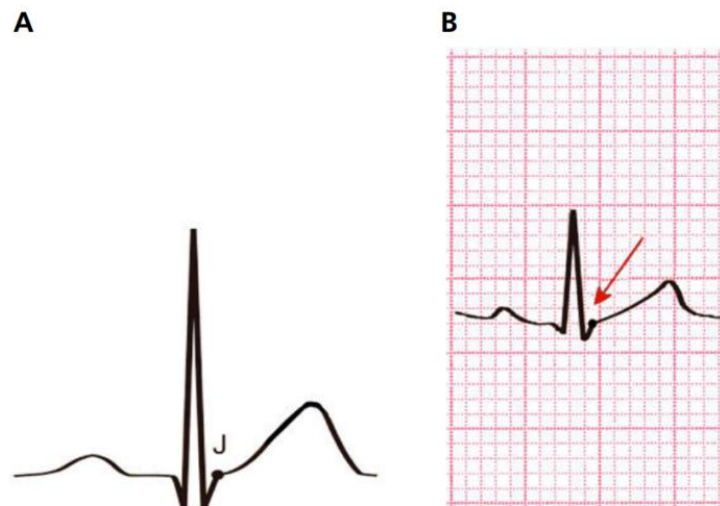
- Chiều rộng của QRS bình thường không được vượt quá 100 ms.
- Điện thế sóng R có thể không cao quá 25 mm ở V5 – V6, 29 mm ở DI và 15 mm ở aVL. Tuy nhiên, một số trường hợp ngoại lệ, đặc biệt là các vận động viên và người già có thành ngực mỏng.
- Điện thế sóng q không được vượt quá 25% sóng R ngay phía sau, mặc dù một số trường hợp ngoại lệ có thể xảy ra ở các chuyển đạo DIII, aVL và aVF.
- Chiều rộng của sóng q thường dưới 40 ms và dốc.
- Điện thế QRS thấp được xác định bằng tổng ở các chuyển đạo DI, DII, DII đo được ít hơn 15 mm, hoặc ở V1 hoặc V6 ít hơn 5 mm, V2 hay V5 ít hơn 7 mm, hoặc V3 hoặc V4 ít hơn 9 mm.
- Thời gian nhánh nội điện (VAT/IDT) bình thường (từ nơi bắt đầu sóng q đến đỉnh của sóng R) dưới 45 ms ở V5 – V6. Giá trị này có thể lớn hơn ở các vận động viên và trong cường phế – vị và đôi khi trong lớn thất trái.

– Tính trục QRS (ÂQRS) được hướng dẫn phía dưới (xem phần 4.8). Bình thường giá trị của trục này dao động trong khoảng từ  $0^\circ$  đến  $+90^\circ$ , với xu hướng hướng về phía  $0^\circ$  nhiều hơn khi tim nằm ngang và xu hướng hướng về phía  $+90^\circ$  nhiều hơn trong trường hợp tim thẳng đứng. Ra ngoài giới hạn  $+90^\circ$  hoặc  $+100^\circ$ , hoặc  $-20^\circ$  hoặc  $-30^\circ$  được coi là bệnh lý.

## 4.7. Đoạn ST và sóng T

### 4.7.1. Đoạn ST bình thường và các biến thể của nó

Đoạn ST là khoảng cách từ cuối QRS (điểm J) đến điểm bắt đầu của sóng T. Đôi khi có một dạng hình chữ V (sóng J) hay dạng slurring (dạng của sóng J) vào cuối QRS (xem hình 16.14). Trong điều kiện bình thường đoạn ST sẽ gắn với một độ dốc chậm đi từ cuối QRS, từ đó thường chên lên nhẹ, sóng T hình thành với độ dốc tăng dần, thường là một đường cong nhẹ hơi lồi so với đường đẳng điện (hình 4.8). Đoạn ST đẳng điện lúc đầu hoặc chỉ hơi chên lên hoặc chên xuống dưới mức đẳng điện (không quá 0,5 mm), ngoại trừ ở V2 – V3. Trên những chuyển đạo này có thể chên lên  $< 2$  mm ở nam giới ( $< 2,5$  mm ở những người trẻ) và  $< 1,5$  mm ở phụ nữ.

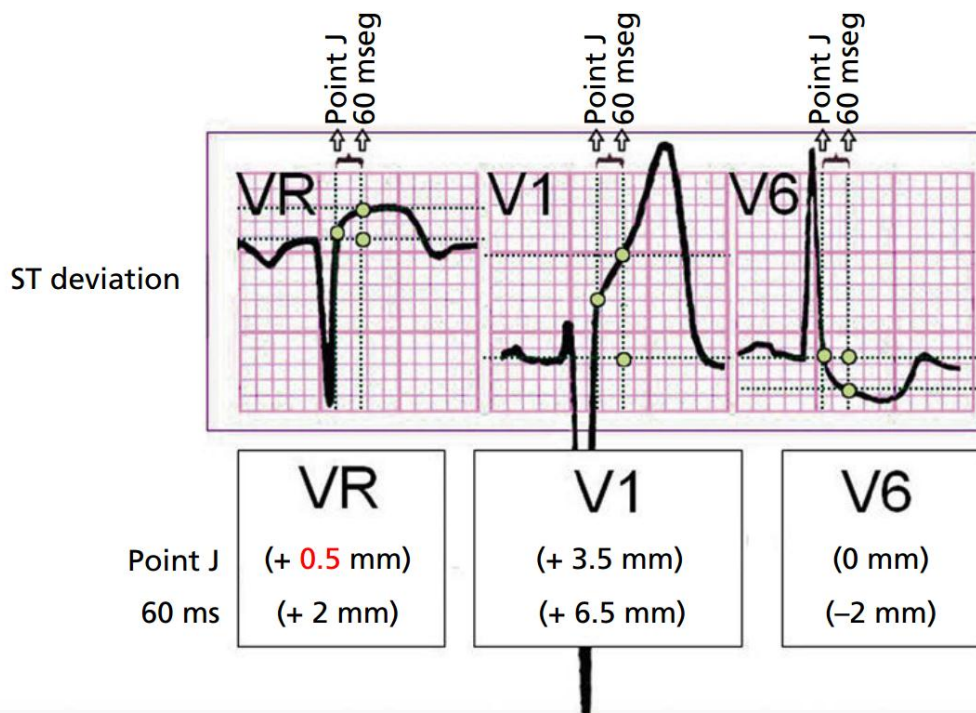


**Hình 4.8:** (A) vẽ vị trí của các điểm J. (B) điểm J (mũi tên) trên ECG.

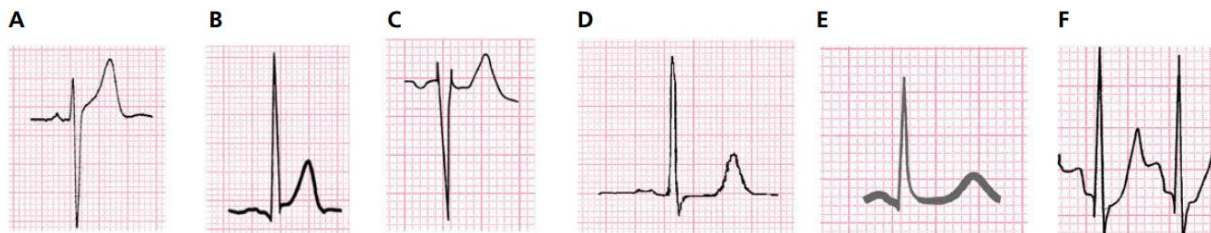
Ở những người cường phế vị đặc biệt là người trẻ, nó có thể được chên lên 1 – 2mm, hoặc thậm chí nhiều hơn đặc biệt là ở những chuyển đạo giữa/trái trước tim (hình 4.10B) như là một phần kiểu tái cực sớm điển hình, thường thấy ở V3 – V5 (hình 4.10C) và ít thấy hơn tại các chuyển đạo DII, DIII, aVF, DI và aVL.

Thỉnh thoảng, kể cả trong trường hợp không có bệnh cơ tim và đặc biệt là ở phụ nữ hậu mãn kinh hoặc những người già, nó có thể được hiệu chỉnh hoặc thấy đường dốc xuống nhẹ ( $< 0,5$  mm) (hình 4.10E và F). Ở những BN này sẽ rất hữu ích khi liên kết với bệnh sử lâm sàng (tăng huyết áp, đau ngực,...) và thực hiện một test gắng sức để xác nhận các biểu hiện trên ECG. Hình 6.11 cho thấy một ví dụ ST dốc bình thường (A) và một hiệu chỉnh (B), ở BN tăng huyết áp động mạch.

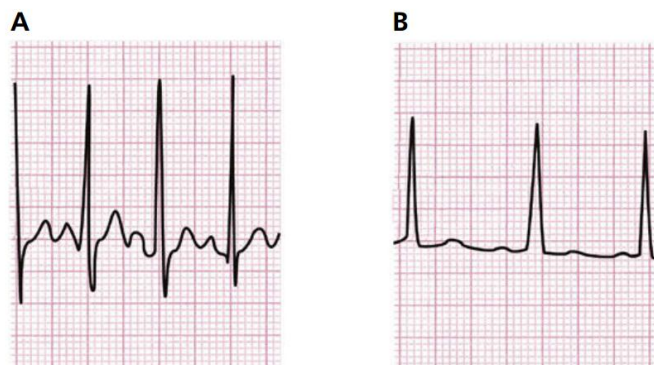




**Hình 4.9:** phương pháp đo sự thay đổi ST. Con số này là kết quả của phép đo tại các điểm J, và 60 ms sau đó.



**Hình 4.10:** hình thái khác nhau của đoạn ST và sóng T không điển hình không phải nguyên nhân do bệnh tim. (A) ST chênh lên thậm chí > 1 mm với độ lồi nhẹ từ đường đẳng điện mà có thể thấy thường xuyên, đặc biệt là ở nam giới trẻ khỏe mạnh. (B) cường phế vị và tái cực sớm ở một người đàn ông 25 tuổi. (C) một người đàn ông 20 tuổi với lõm ngực, một biến thể bình thường của đoạn ST đi lên (hình yên ngựa). (D) ST thẳng ở một người phụ nữ 45 tuổi, khỏe mạnh. (E) ST dẹt, T đối xứng ở một người đàn ông 75 tuổi không có bệnh tim. (F) trong cơn cường giao cảm gây nhịp nhanh kịch phát ở một người phụ nữ 29 tuổi.



**Hình 4.11:** (A) nhịp tim trong cơn cường giao cảm và (B) sau khi sử dụng thuốc chẹn beta trong một trường hợp stress sinh lý (nhảy dù) (ghi Holter).

Cuối cùng, nó có thể chênh lên ở V1 – V2, ở những BN có lõm ngực bẩm sinh và hình thái rSr' (hình 4.10D). Xem các chẩn đoán phân biệt với hội chứng Brugada và các bệnh khác trong Chương 16.

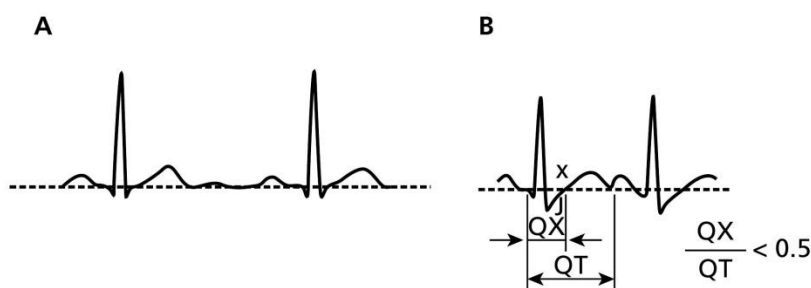
Hình 4.10 cho thấy những dạng ECG khác nhau thấy được khi không có bằng chứng của bệnh tim. Một số trong những dạng rất khó phân biệt với những bệnh lý tim mạch.

Đoạn ST có thể chênh xuống nhẹ trong trường hợp bình thường, 1 số xuất hiện khi gắng sức hay trạng thái dễ xúc động, nhưng nó nhanh chóng dốc lên sau đó (hình 4.11). Đoạn ST đáp ứng với gắng sức khác nhau ở các cá nhân bình thường và BN có nghi ngờ bệnh tim thiếu máu cục bộ. Hình 4.12 cho thấy ST bệnh lý (xem hình 9.55).

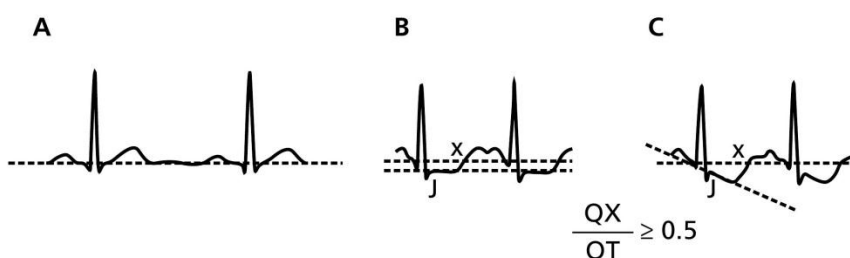#### 4.7.2. Đo độ chênh đoạn ST

Độ chênh lên và chênh xuống của đoạn ST được đo tại điểm J (cuối QRS) hoặc, ở các nơi khác(+20 đến +60 ms) từ điểm J. Các định nghĩa thứ ba của toàn cầu về nhồi máu cơ tim khuyến cáo nên đo độ chênh ST tại điểm J (Thygesen et al, 2012.). Hình 4.9 cho thấy làm thế nào để đo độ chênh (lên hoặc xuống) của đoạn ST, trong trường hợp này có ST chênh lên trong hội chứng vành cấp. Chênh lên được đo bắt đầu bờ trên của đường PR và chênh xuống bắt đầu từ bờ dưới của đường PR. Nếu PR không phải là đẳng điện, nó được đo từ ngay mức bắt đầu của phức bộ QRS (hình 4.12 – 2B).

1) Normal ST after exercise



2) Pathological ST after exercise



**Hình 4.12:** ST bình thường sau khi tập thể dục. Mặc dù điểm J và ST hơi chênh xuống, đoạn ST đang dốc lên và  $Qx/QT < 0,5$ . Bất thường ST sau khi luyện tập: các đoạn ST chênh xuống là  $> 0,5$  mm và ngang hoặc dốc xuống ít nhất là 80 ms. Vì vậy các  $Qx/QT \geq 0,5$ . Để đo lường chính xác ST ta xem hình 4.9.

### 4.7.3. Sóng T

Sóng T là sóng dương, ngoại trừ ở aVR và đôi khi V1 và đôi khi dẹt hoặc âm ở DIII, aVF, aVL và V2. Điện thế của nó thấp hơn, nói chung thấp hơn nhiều so với QRS. Sóng T bắt đầu vào cuối của đoạn ST (điểm J), sườn lên kéo dài hơn so với sườn xuống (sóng T nói chung không đối xứng) (hình 4.8).

Chiều cao của một sóng T bình thường nói chung không vượt quá 6 mm ở FP và 10 mm ở HP (chuyển đạo giữa/trái), mặc dù trong cường thần kinh phế vị và tái cực sớm có thể lên tới 15 đến 20mm (hình 4.10).

**Một sóng T cao ở V1 – V2**, nếu đối xứng đặc biệt là ở V1, có thể được nhìn thấy trong giai đoạn tối cấp của STEACS do tắc nhánh LAD (hình 9.16) và mạn tính trong trường hợp nhồi máu thành bên và thành dưới bên (hình 9.38).

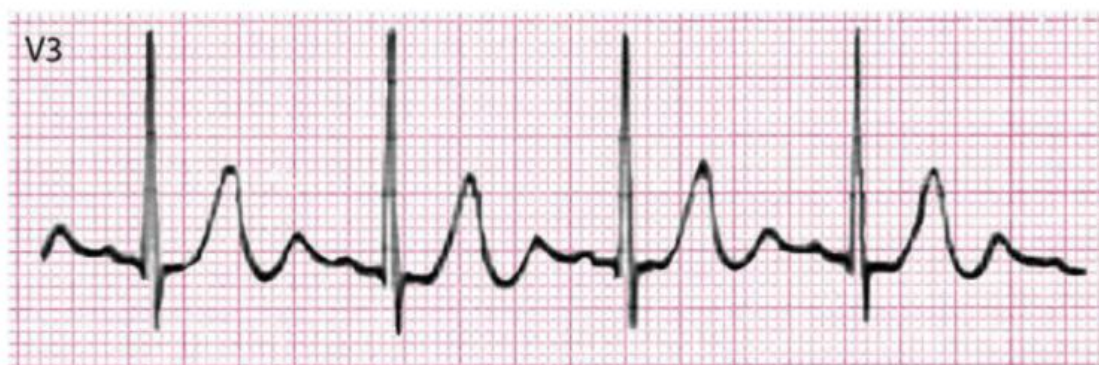**Một sóng T dẹt hoặc âm** có thể được nhìn thấy trong các tình huống lâm sàng đặc biệt trong bệnh tim thiếu máu cục bộ (chương 9). Nó thường không phải là biểu hiện của thiếu máu cục bộ cấp tính. Nó có thể xuất hiện:

– (A) sau giai đoạn cấp tính (sóng T sau thiếu máu cục bộ). Ví dụ này bao gồm các trường hợp sau nhồi máu cơ tim có ST chênh lên sau khi được làm PCI hoặc tiêu sợi huyết hoặc do co thắt mạch vành. Trong tất cả các trường hợp này, các sóng T là rất âm (hình 9.7).

– (B) trong hội chứng vành cấp không ST chênh lên (NSTEMACS). Trong trường hợp sóng T có thể dẹt hoặc chỉ hơi âm ( $\leq 2\text{mm}$ ) với dạng RS hoặc R, đôi khi có thể xuất hiện hình thái rS (hình 9.25).

– (C) sau khi có sóng Q nhồi máu: Trong trường hợp này, các sóng T âm tương ứng với hình dạng nội tâm thất (hình 9.30A).

Hình 9.19 và 9.29 cho thấy các nguyên nhân khác của sóng T cao, sắc nét và sóng T dẹt hoặc âm không liên quan đến thiếu máu cục bộ cơ tim.



**Hình 4.13:** một người đàn ông 70 tuổi khỏe mạnh. Quan sát các đoạn ST biến đổi, sóng T nhọn và đối xứng và sóng U xuất hiện rõ. Mặc dù ECG này thường gặp ở người cao tuổi không phải do bệnh tim thiếu máu cục bộ hoặc tăng huyết áp, nhưng cần thiết phải xem xét trong bối cảnh lâm sàng và nếu cần thiết, thực hiện một số test kiểm tra bổ sung (siêu âm tim và/hoặc test gắng sức). Trong trường hợp này ECG không đổi trong 10 năm.

#### 4.7.4. Sóng U

Sóng U đôi khi có thể theo sau sóng T và có cùng chiều nhưng có biên độ thấp hơn.

Nó thường được ghi nhận ở những BN có nhịp tim chậm, đặc biệt là những người cao tuổi, xuất hiện ở V3 – V5.

Nếu sự phân cực của sóng U ngược chiều với sóng T, nguyên nhân luôn luôn là bệnh lý (ví dụ như lớn LV, thiếu máu cục bộ) (hình 9.27).

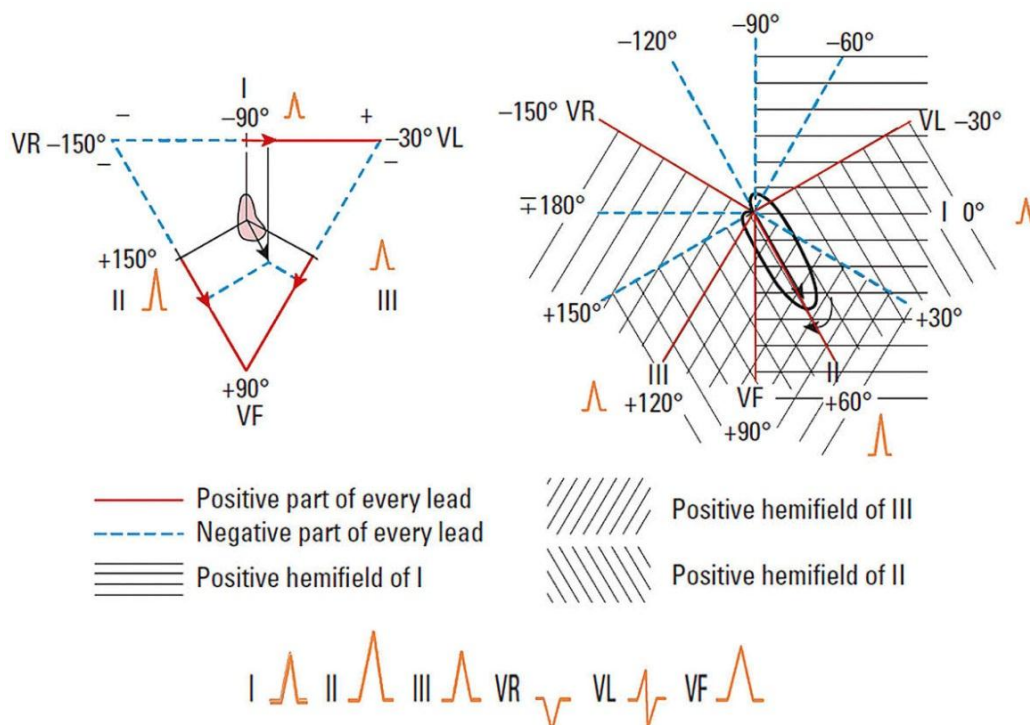
#### 4.8. Tính toán trục điện tim

Trục điện tim là các vector của các quá trình khử cực nhĩ (ÂP), khử cực thất (ÂQRS) và tái cực thất (ÂT).

Cách tính trục QRS được trình bày dưới đây. Trục P và T cũng được tính toán theo cách tương tự. Chúng ta bắt đầu với trục QRS tại vị trí  $+60^\circ$  và chúng ta thấy được hình chiếu của vector này trên các chuyển đạo DI, DII, DIII (A) và trên các bán phần của những chuyển đạo tương tự (B). Sau đó chúng ta sẽ làm tương tự với trục QRS nằm bên phải hay bên trái của  $+60^\circ$

##### A. ÂQRS + $60^\circ$ (hình 4.14)

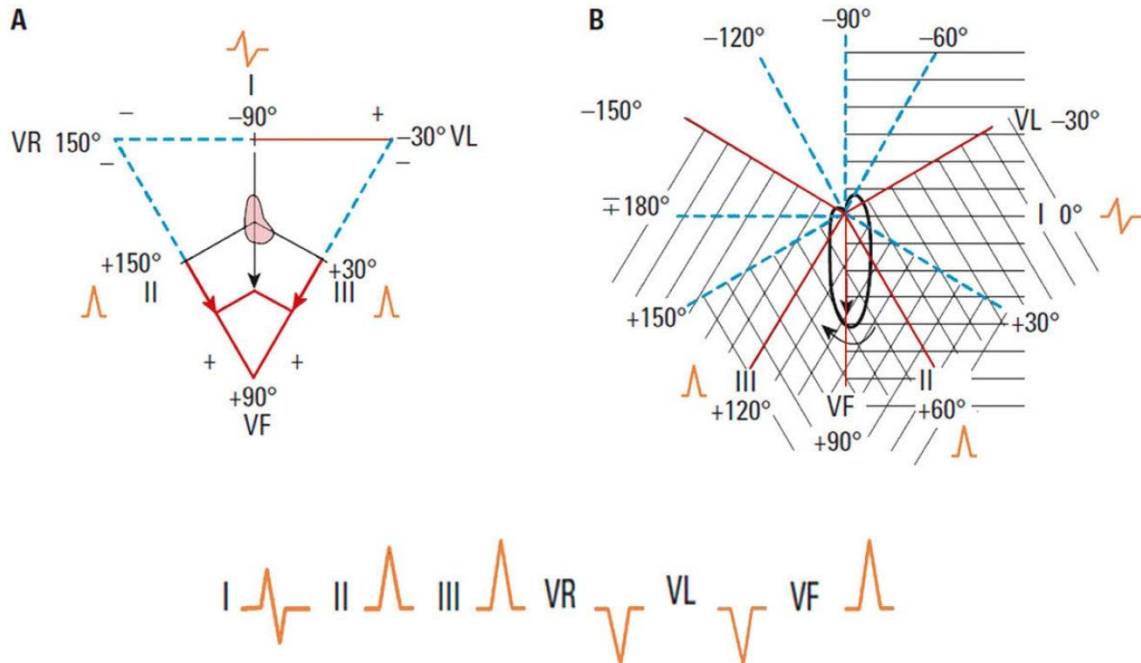
– Với trục QRS tại vị trí  $+60^\circ$ , hình thái QRS dương trên các chuyển đạo: DI, DII và DIII nhưng điện thế trên chuyển đạo DII cao hơn so với chuyển đạo DI hay DIII (hình 4.14 – 4.17), phù hợp với định luật Einthoven:  $II = I + III$ .



**Hình 4.14:** tính góc QRS khi ÂQRS tại  $+60^\circ$ , dựa vào hình chiếu trên các chuyển đạo DI, DII, DIII và trong trường hợp nằm trong bán phần dương và âm của những chuyển đạo này tạo ra các hình thái ở DI, DII, DIII ở bên trái của hình.

**B. ÂQRS lệch phải = +90° (hình 4.15)**

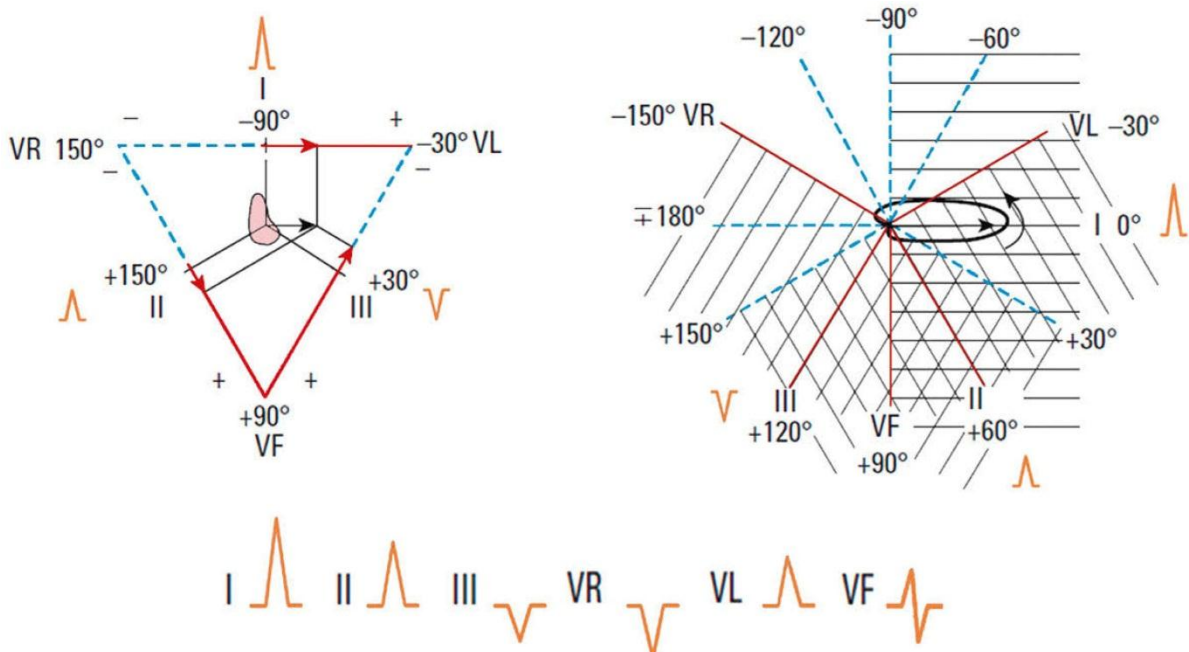
Nếu chúng ta đặt ÂQRS tại +90° các dạng QRS xuất hiện như trong hình 4.15 theo mô tả trong hình 4.14.



Hình 4.15: hình thái QRS ở DI, DII và DIII với ÂQRS tại +90°.

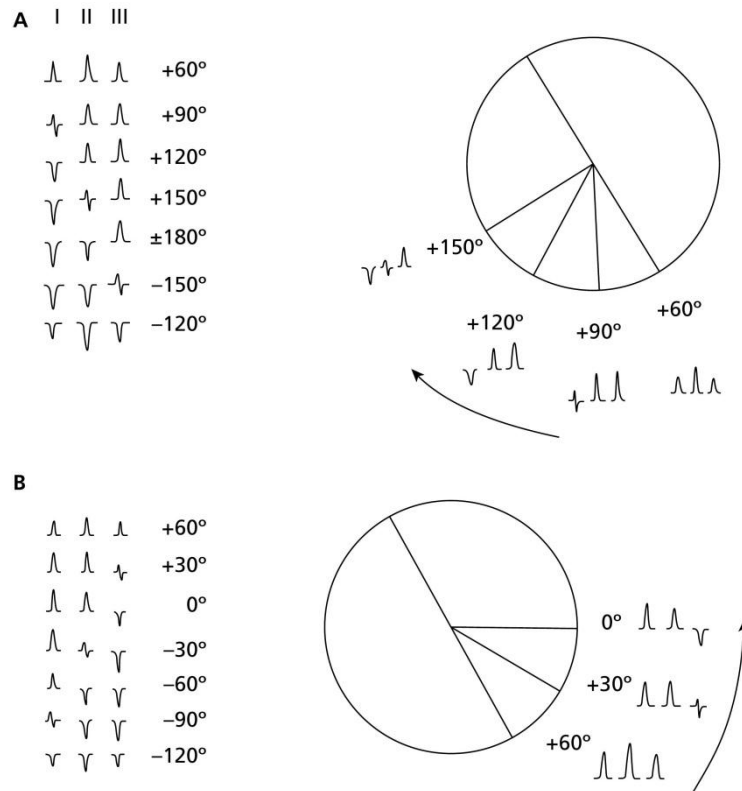
**c. ÂQRS lệch trái = 0° (hình 4.16)**

– Nếu chúng ta đặt ÂQRS ở 0°, các hình thái trên FP xuất hiện như trong hình 4.16 theo mô tả như trong hình 4.14



Hình 4.16: hình thái QRS ở DI, DII, DIII với ÂQRS ở 0°.

### D. Tính ÂQRS trong thực tế (hình 4.17)



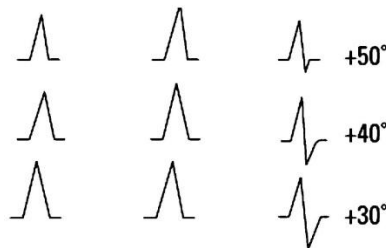
**Hình 4.17:** (A) khi ÂQRS lệch phải, QRS bắt đầu âm từ DI, (B) khi ÂQRS lệch trái QRS bắt đầu âm từ DIII.

Trục QRS (ÂP cũng như ÂT) trên thực tế có thể được tính bằng cách sử dụng hình ảnh QRS trên các chuyển đạo DI, II, và III và luôn nhớ rằng khi trục QRS tại +60°, thì trục QRS luôn dương ở 3 chuyển đạo trên, với II = I + III.



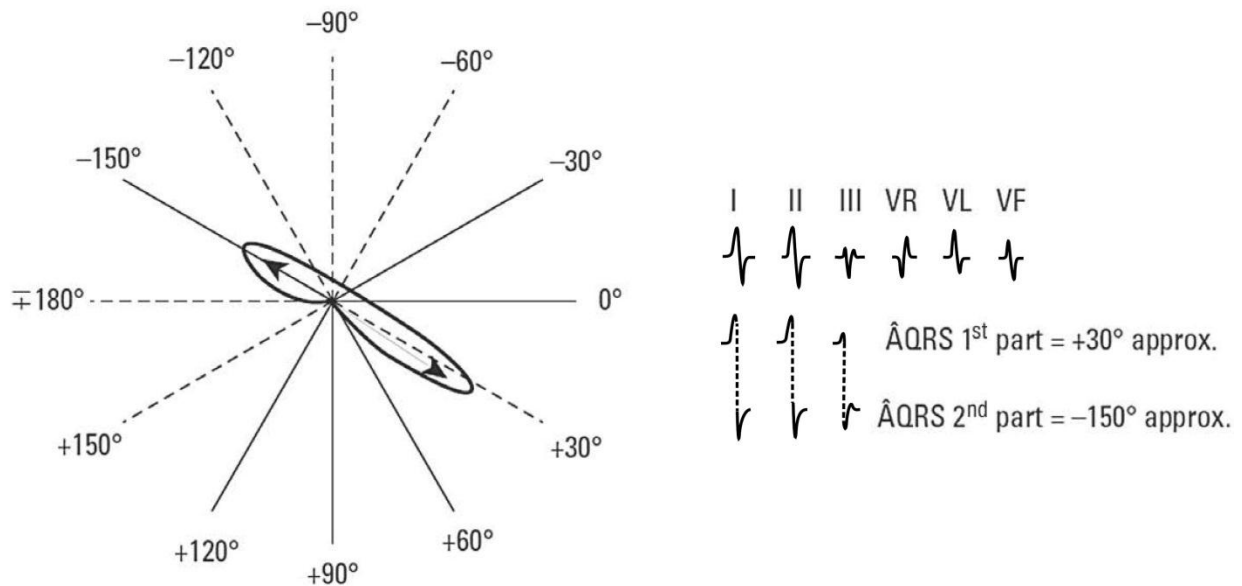
Sau đó, chúng ta sẽ thêm hoặc bớt 30° cho mỗi sự thay đổi hình ảnh từ chiều dương sang hai pha đồng dạng và ngược lại. 30° sẽ được thêm nếu sự thay đổi bắt đầu từ chuyển đạo DI, trong trường hợp sự thay đổi hình ảnh trên chuyển đạo DI trước chuyển đạo DIII. 30° sẽ được trừ đi nếu thay đổi hình thái bắt đầu từ chuyển đạo DIII.

Để có được một tính toán chính xác hơn cho giá trị trung gian của ÂQRS, chúng ta phải tiến hành quá trình giải thích dưới đây.



### E. Trục QRS vô định (hình 4.18)

Khi phức hợp QRS hai pha đồng dạng xuất hiện trên các chuyển đạo DI, DII, và DIII, các vector lực không có một hướng ưu thế và một  $\hat{A}QRS$  tổng không thể tính toán được, mặc dù các phần đầu tiên và thứ hai có thể được xác định như trong hình 4.18.



Hình 4.18: cách tính toán trục điện của phần đầu tiên và thứ hai của phức bộ QRS.

### E. Các giá trị đo $\hat{A}P$ , $\hat{A}QRS$ , và $\hat{A}T$

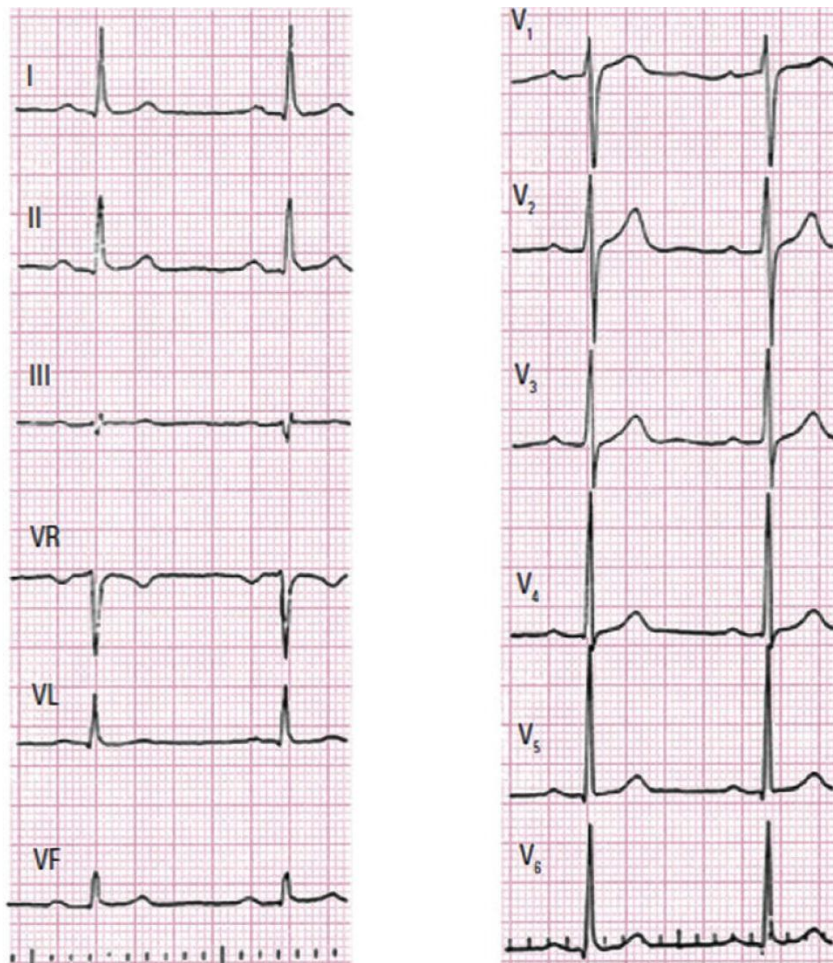
– Tầm quan trọng của đo lường các trục sẽ càng rõ ràng hơn khi đọc qua từng chương trong sách này, đặc biệt là trong việc chẩn đoán phì đại các khoang và block thất. Gần đây đã chỉ ra rằng các góc tạo thành bởi  $\hat{A}QRS$  và  $\hat{A}T$  ở các chuyển đạo trên FP là một dấu hiệu tiên lượng hữu ích.

## 4.9. Xoay tim và ảnh hưởng của nó trên ECG

### 4.9.1. Các ECG bình thường không xoay

Một trái tim không xoay (trục trung gian) có một góc QRS nằm ở khoảng  $+30^\circ$  và chuyển tiếp từ RV đến LV (qRs) bắt đầu ở V4 – V5, nối chung với một hình thái qR (hoặc qRs) ở V6 (hình 4.19).

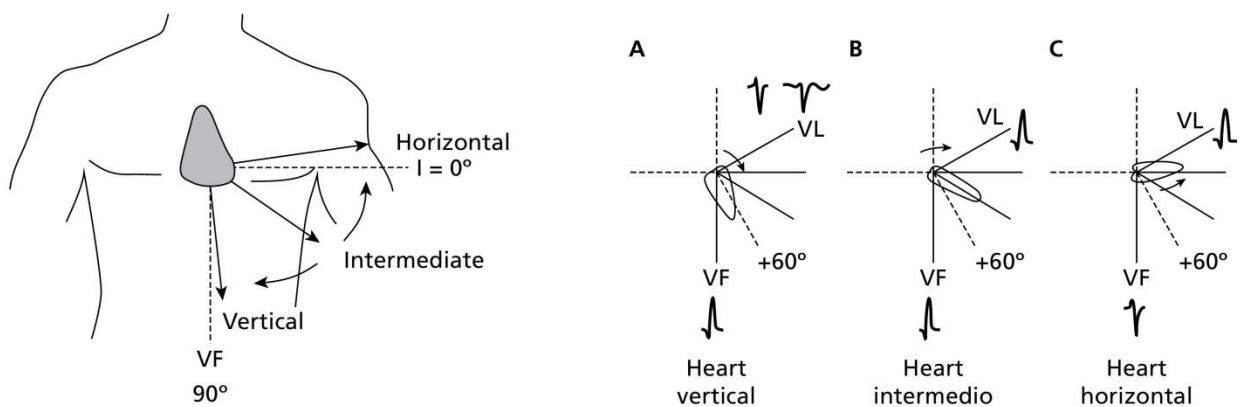
Tuy nhiên, tim bình thường thường cũng có thể xoay nhưng ít trên trục trước sau và theo chiều dọc trục làm thay đổi ECG; chúng ta cần phải biết được điều này, sự thay đổi đó không phải do bệnh lý. Trong những trường hợp bệnh lý tim mạch khác nhau, chúng ta có thể thấy những dạng ECG do các bệnh tim mạch đi kèm hoặc không do xoay trục của tim.



**Hình 4.19:** ECG của một nam giới 50 tuổi không có bệnh tim rõ ràng và không có bất kỳ sự xoay rõ ràng nào (góc QRS = +30°, qRs ở V4 – V5 và qR trong V6).

#### 4.9.2. Tim xoay theo trục trước sau

Trái tim bình thường thường xoay theo trục trước sau. Điều này bắt nguồn từ sự dọc hóa hoặc ngang hóa của tim, đặc biệt có thể thấy được ở các chuyển đạo FP (aVL và aVF) (hình 4.20 và ghi chú).

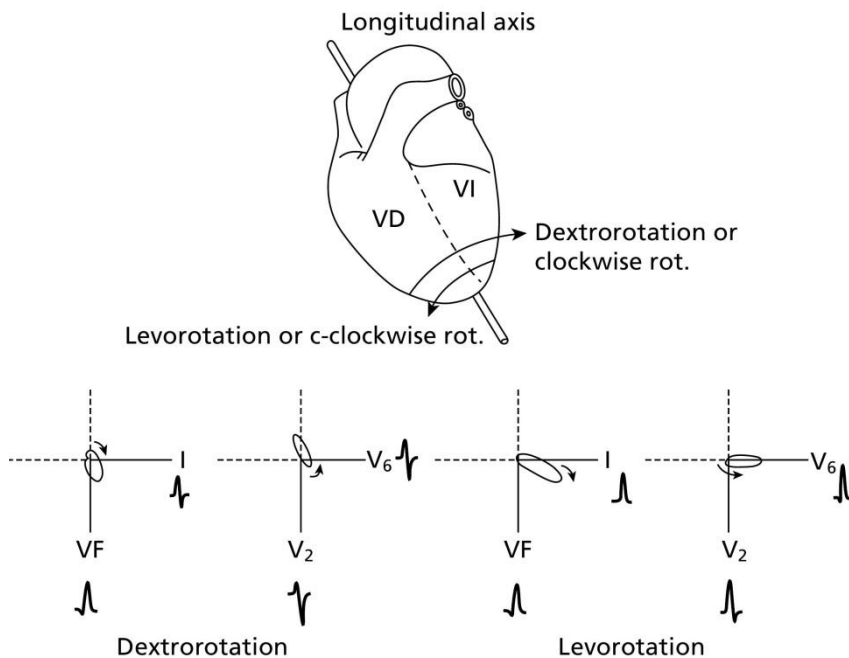


**Hình 4.20:** (trái) ÂQRS hướng tim theo chiều dọc và ngang. (Phải) hình thái QRS theo chiều thẳng đứng (A), trung gian (B), và ngang tim (C).

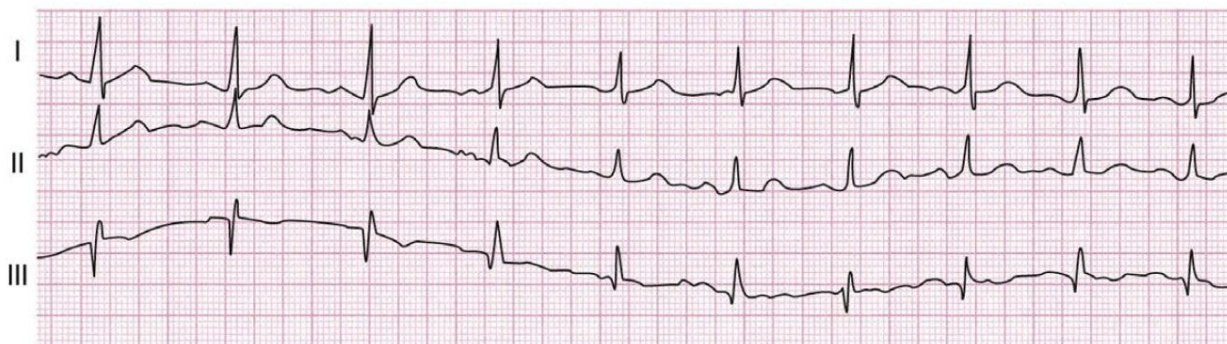
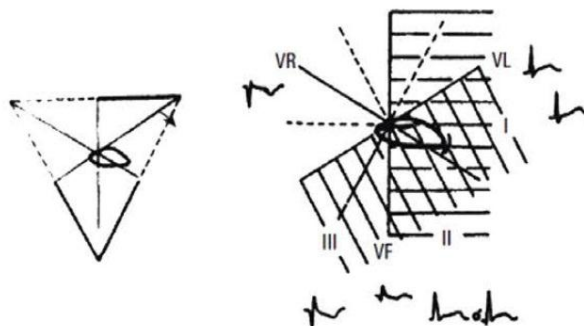


### 4.9.3. Tim xoay theo trục dọc

Sự xoay theo trục này tạo ra sự xoay sang trái hoặc xoay sang phải, đặc biệt có thể thấy được ở các chuyển đạo HP (V2 và V6) (hình 4.21 và ghi chú).



**Hình 4.21:** (trên) sơ đồ giải thích xoay phải và xoay trái. (Dưới) các vòng lặp thường gặp nhất trong 2 trường hợp và các hình thái QRS ở các chuyển đạo aVF, V2, V6.



**Hình 4.22:** vòng lặp QRS và hình thái ECG trong một trường hợp tim xoay phải và xoay ngang. Thấy sóng Q ở DIII gần như biến mất cùng với sự hít sâu.

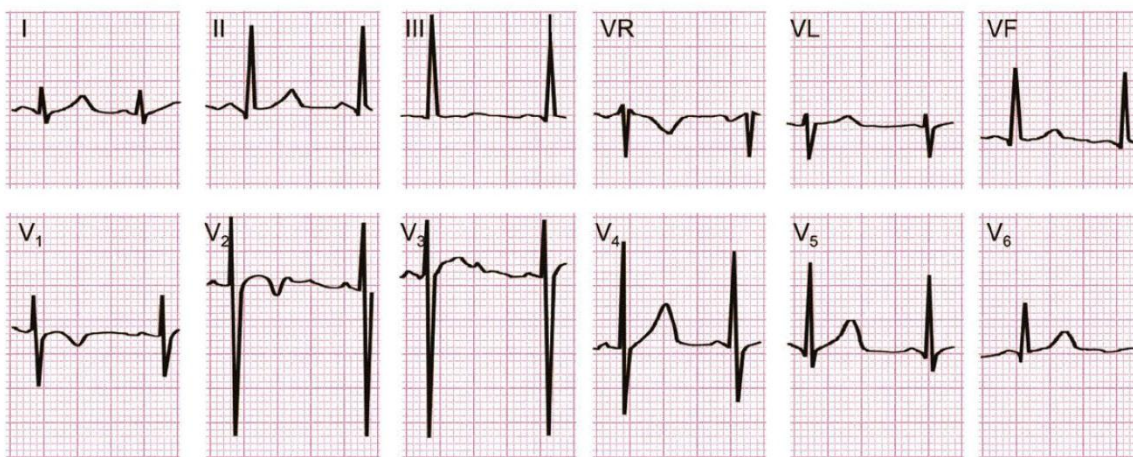
#### 4.9.4. Tim xoay hỗn hợp

Tim thẳng đứng thường sang phải và tim nằm ngang thường sang trái (Bayes de Luna, 2012a). Tim xoay hỗn hợp cũng khá quan trọng để tránh nhầm lẫn với nhồi máu cơ tim thành dưới, bởi vì trong cả hai trường hợp đều có thể có Q ở DIII, tim xoay sang phải nhưng ở tim nằm ngang. Vòng lặp QRS xoay theo chiều kim đồng hồ trên FP, nhưng được định hướng từ  $0^\circ$  đến  $20^\circ$ . Điều này gây ra một hình thái  $S_1Q_3$  mất đi khi thở (chuyển từ Qr sang qR). Điều này được giải thích bởi vì tim thay đổi sang vị trí bán dọc và vòng lặp được định hướng  $\approx 50^\circ$  (hình 4.22).

#### 4.10. Biến thể của ECG bình thường

##### 4.10.1. Thay đổi ECG bình thường theo tuổi

###### Trẻ em (hình 4.23)



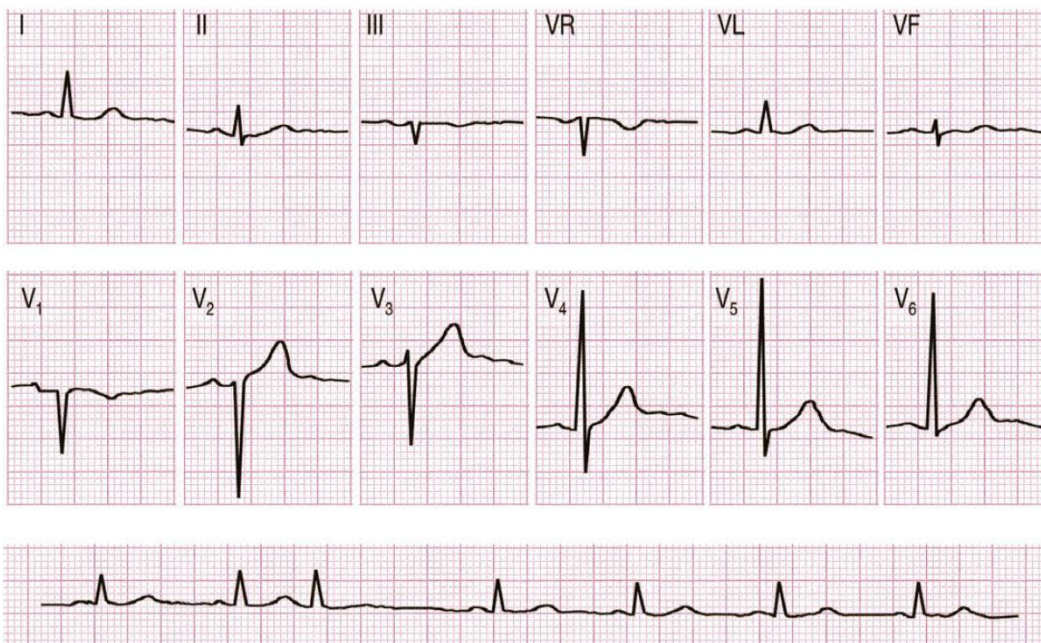
**Hình 4.23:** ECG điển hình của một đứa trẻ khỏe mạnh 2 tuổi. Quan sát quá trình tái cực sơ sinh từ V1 đến V3 và qRs ở V5 và V6, với RS ở V1

- 1. Nhịp tim nhanh hơn.
- 2. ÂQRS thường lệch phải.
- 3. Điện thế R ở V1 là lớn hơn q ở V6.
- 4. Tái cực sơ sinh. Xem hình 4.23.
- 5. Thanh thiếu niên đôi khi có điện thế cao ở các chuyển đạo trước tim mà LV không to trên siêu âm tim.
- 6. Đôi khi  $\uparrow$  thấy ở V1 ở trẻ em. Dạng này bị biến đổi khi thở.

###### Những người lớn tuổi (hình 4.24)

- 1. Nhịp chậm xoang có tỷ lệ cao.
- 2. ÂP thường  $> 60^\circ$ . Vì vậy  $P_I < P_{III}$ .
- 3. ÂQRS hay lệch trái ( $0^\circ$  trở lên).
- 4. Khoảng PR kéo hơn (lên đến 0,22 giây).
- 5. Thường xoay về phía phải (hiển nhiên sóng S ở V6) do khí phế thũng.

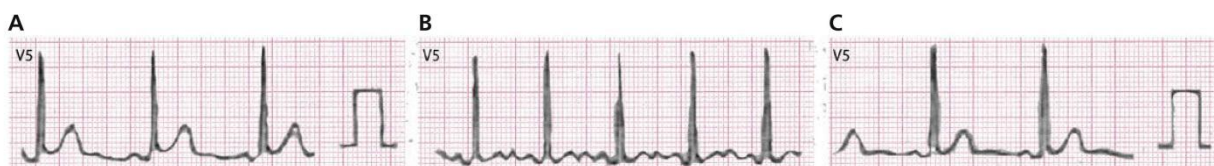
- 6. Điện thế QRS thấp. Thịnh thoảng có tăng điện thế, đặc biệt là ở những người gầy.
- 7. Đôi khi có ST hiệu chỉnh hoặc thậm chí ST hơi chên xuống.
- 8. Ngoại tâm thu đơn độc, rời rạc.



**Hình 4.24:** ECG này của một cụ ông 90 tuổi là điển hình theo tuổi, với điện thế thấp ở FP và r tăng điện thế dần nhưng ít từ V1 đến V3 và Rs ở V6. Trong dãy ECG phía dưới chúng ta có thể thấy một nhịp nhĩ đến sớm, là khá thường gặp ở lứa tuổi này.

#### 4.10.2. Thay đổi tái cực nhất thời

T dẹt có thể được thấy ở những người khỏe mạnh sau tăng thông khí (hình 4.25), rượu hoặc tiêu thụ glucose,...



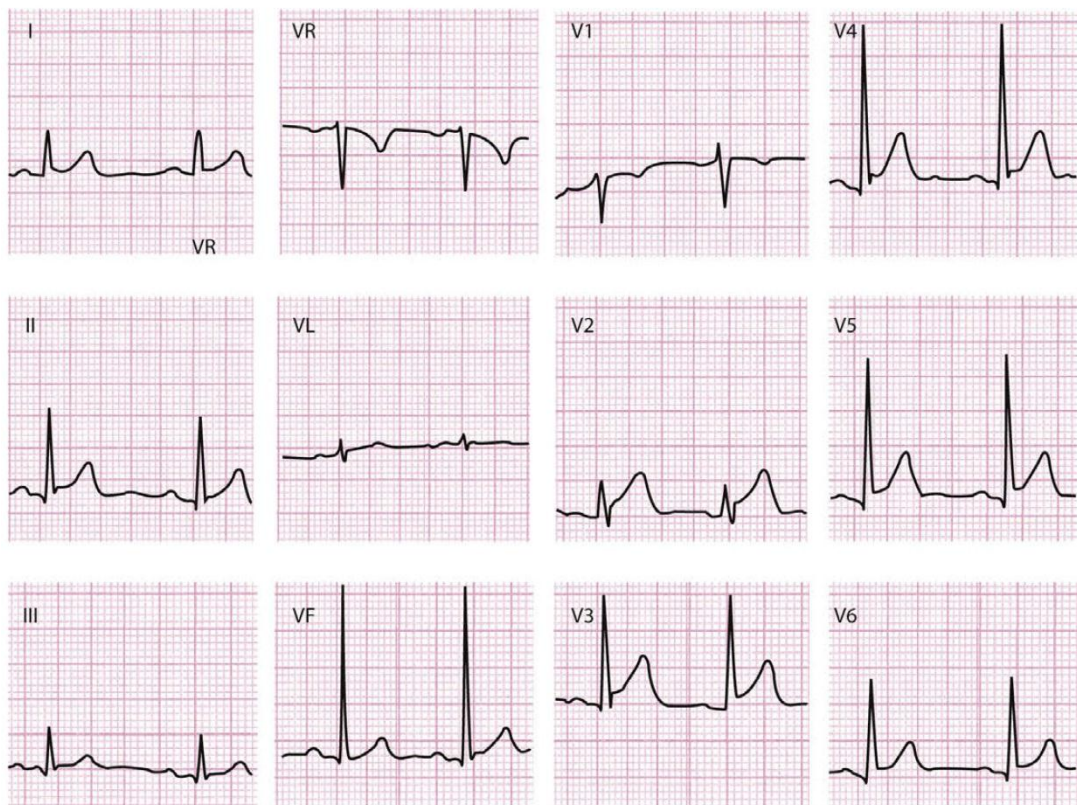
**Hình 4.25:** (B) những thay đổi tái cực khi tập thể dục gây ra bởi tăng thông khí ở một người đàn ông khỏe mạnh 40 tuổi. (A và C) các ECG trước và sau khi tăng thông khí.

#### 4.10.3. Những dạng ECG khác trong tim bình thường

Dạng S<sub>1</sub>, S<sub>2</sub>, S<sub>3</sub>. Hình thái này có thể thấy trong tim bình thường, cũng có trong trường hợp RVE và block nhánh phải ngoại vi (chương 6 và 7).

**Dạng tái cực sớm (early repolarization – ER).** Hình thái này thể hiện một làn sóng đột ngột (sóng J) hoặc slurring vào cuối QRS mà thường được kết hợp với một số ST chên lên. Xảy ra ở 2% dân số, đặc biệt là trong các chuyển đạo giữa và trái, thường gặp ở các vận động viên và cường phé vị. Thường đi kèm với với sự xuất hiện của rung thất (Haïsaquerre, 2008), đặc biệt là khi nó xuất hiện ở

chuyển đạo dưới. Tuy nhiên những trường hợp ER (hình 4.26) không được coi là nguy hiểm, ngoại trừ trong những trường hợp cụ thể, chẳng hạn như sự hiện diện sóng J  $\geq 2$  mm ở các chuyển đạo dưới (hình 16.14) hoặc điện thế sóng này thay đổi đột ngột hoặc nếu theo sau bởi đoạn ST nằm ngang hoặc đi xuống. Hơn nữa, chúng ta có thể chắc chắn, không phải do kỹ thuật ghi, tức là những dạng này không phải do artifact (hình 3.7).



**Hình 4.26:** ví dụ về một dạng tái cực sớm ở một người đàn ông khỏe mạnh 40 tuổi. Lưu ý dạng sóng J nhỏ  $< 1$  mm, thấy ở các chuyển đạo trung gian trước tim trái. Điều này tương ứng với một dạng lành tính (xem hình 16.14).

**Những thay đổi khác** liên quan đến giới tính hay chủng tộc, nhưng thường là không đáng kể.

#### 4.10.4. Ghi lại ECG nếu dạng ECG là không bình thường

Ví dụ, sóng P (-) ở chuyển đạo DI; qR ở chuyển đạo V2 với rS ở V1 và RS ở V3 và QR ở chuyển đạo DIII. Kiểm tra các lỗi ghi và ghi ECG trong suốt thì hít thở sâu trong trường hợp QR ở chuyển đạo DIII (xem phần 3.3 ở chương 3, và hình 4.22).

## TỰ ĐÁNH GIÁ

- Liệt kê các thông số trên ECG?
- Liệt kê các đặc điểm của nhịp xoang?

- C. Làm thế nào để đo nhịp tim và khoảng QT ?
- D. Liệt kê các đặc điểm của sóng P bình thường?
- E. Liệt kê các đặc điểm của phức bộ QRS bình thường?
- F. Làm thế nào để đo được những thay đổi ST?
- G. Thế nào là cực và điện thế của một sóng T bình thường?
- H. ÂQRS được tính toán như thế nào trong thực tế?
- I. Ảnh hưởng của xoay trục tim theo chiều trước sau đến các hình thái trên ECG như thế nào?
- J. Ảnh hưởng của xoay trục tim theo chiều dọc đến các hình thái trên ECG như thế nào?
- K. Những thay đổi của một ECG ở trẻ khỏe mạnh?
- L. Những thay đổi của một ECG ở những người cao tuổi khỏe mạnh?
- M. Làm thế nào để dạng tái cực sớm xuất hiện trong ECG?

## PHẦN 2

# CÁC BẤT THƯỜNG VỀ HÌNH THÁI TRÊN ĐIỆN TÂM ĐỒ

Phần trước đã mô tả đầy đủ việc ghi một ECG như thế nào và các đặc điểm bình thường trên ECG. Phần 2 này sẽ nói về các bất thường về hình thái thấy được trên ECG khi có một cấu trúc bệnh lý xuất hiện ở tim.

Chương 5 sẽ mô tả các bất thường của sóng P, xuất hiện do lớn nhĩ hoặc block nhĩ và giải thích ngắn gọn các bất thường trong quá trình tái cực nhĩ. Chương 6 mô tả sự thay đổi trên ECG do lớn thất. Chương 7 sẽ giải thích những thay đổi trên ECG do những type khác nhau của block thất. Chương kế tiếp, sẽ mô tả những hình thái ECG do hội chứng kích thích sớm ở thất. Cuối cùng ở chương 9, mô tả ECG ở những bệnh lý thiếu máu hoặc nhồi máu cũng như những cơ chế sinh lý bệnh phía sau những thay đổi này.

Những chương này nhằm cung cấp những kiến thức một cách ngắn gọn trong thực hành lâm sàng và mô tả những gì nhỏ nhất có thể về tất cả các kiểu ECG cũng như sự tương ứng của những đặc điểm này với các bệnh lý tim mạch làm xuất hiện những thay đổi trên ECG.

## **CÁC BẤT THƯỜNG Ở TÂM NHĨ**

### **5.1. Những chú ý ban đầu**

Bất thường nhĩ gồm lớn nhĩ và block nhĩ. Những thực thể này khác nhau nhưng thường liên quan chặt chẽ và có chung một kiểu điện tim.

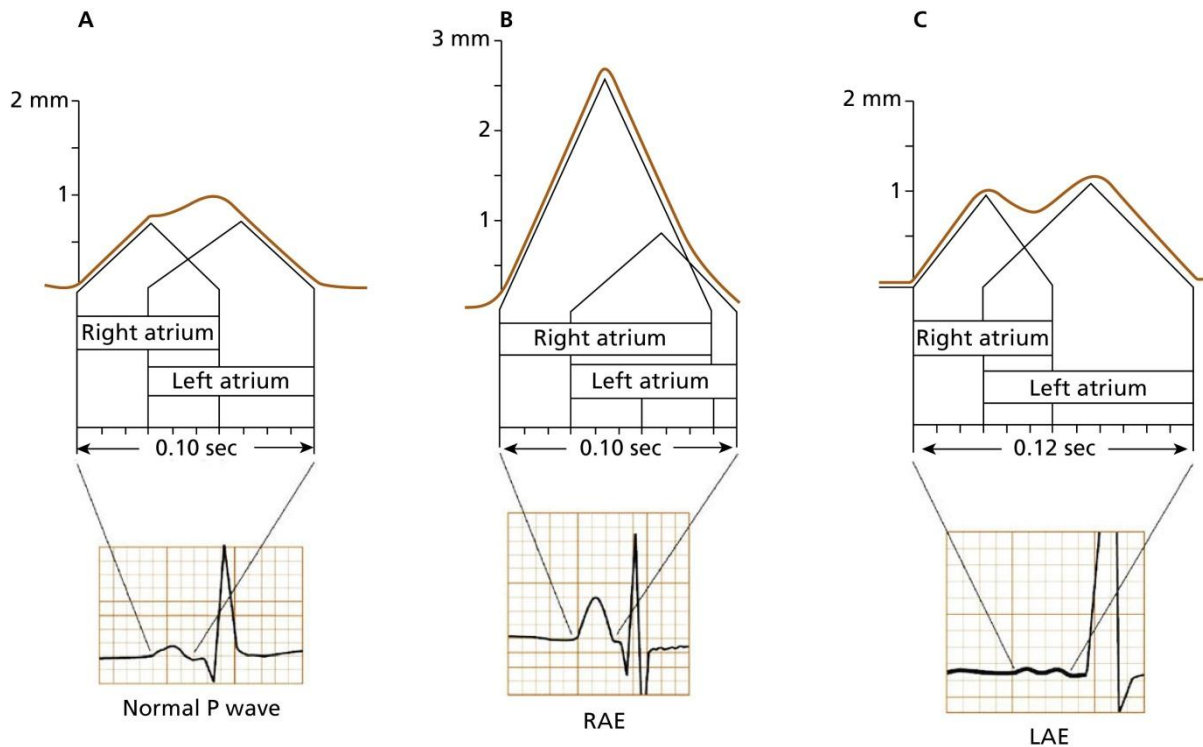
Block liên nhĩ là loại duy nhất của block nhĩ, được hiểu rõ ràng và có dạng đặc trưng trong tất cả các loại block tim gồm: (1) có thể xuất hiện tạm thời; (2) có thể xuất hiện mà không có bệnh lý khác đi kèm để giải thích kiểu ECG này, trường hợp này thường kèm theo lớn nhĩ; (3) có thể được tạo ra trên thực nghiệm.

Gọi là lớn nhĩ bởi do sự dẫn rộng tâm nhĩ hơn là do sự phì đại khoang nhĩ vì mất độ dày thành tâm nhĩ.

Những bất thường trong quá trình tái cực nhĩ cũng được bàn luận ngắn gọn trong chương này.

### **5.2. Lớn nhĩ**

Hình 5.1, 5.2B và 5.2D cho thấy hình thái sóng P trong trường hợp lớn nhĩ phải (right atrial enlargement – RAE) và lớn nhĩ trái (left atrial enlargement – LAE).



**Hình 5.1:** (trên) biểu đồ quá trình khử cực nhĩ ở sóng P bình thường (A); lớn nhĩ phải (RAE) (B) và lớn nhĩ trái (LAE) (C). (Dưới) ví dụ về ba loại sóng P.

### 5.2.1. Tiêu chuẩn chẩn đoán lớn nhĩ phải

(Hình 5.1B, 5.2B và C) RAE gặp chủ yếu ở một số trường hợp bẩm sinh (hình 5.2B), các bệnh van tim và tâm phế mạn (hình 5.2C).

Các tiêu chuẩn chẩn đoán RAE trên ECG bao gồm:

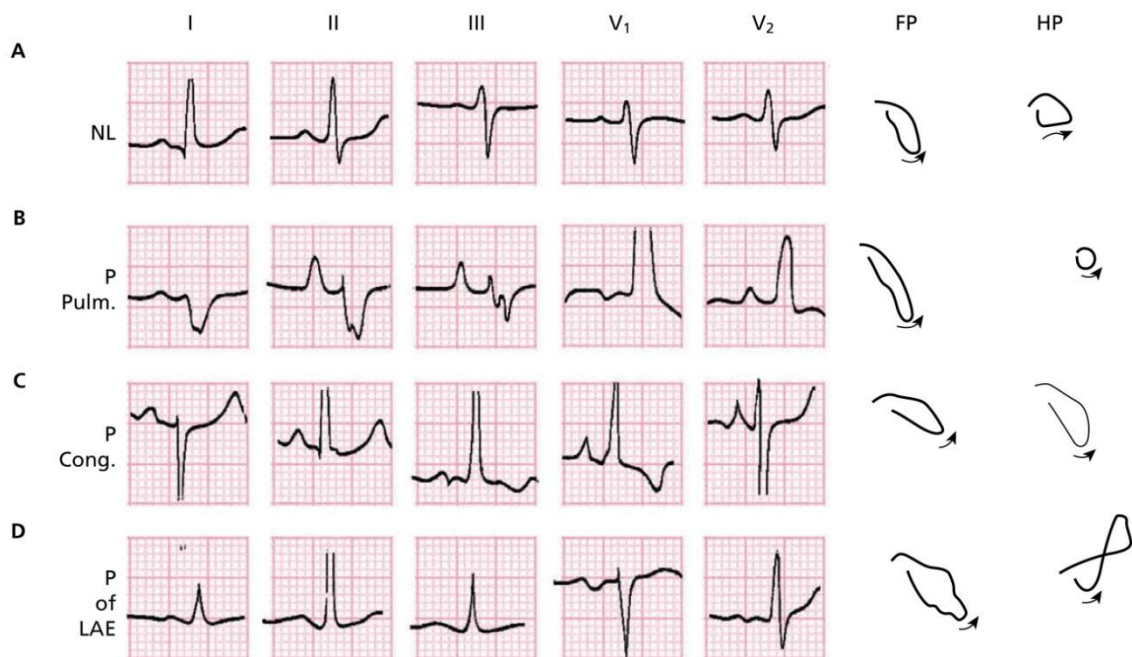
#### – Các tiêu chuẩn sóng P

- + P cao > 2,5 mm .
- + Phần dương đầu tiên của sóng P trong V<sub>1</sub> > 1,5 mm.
- + Trục sóng P (ÂP – Abnormal P wave axis) lệch phải (P phé), thậm chí lệch trái (P tim bẩm sinh ) (hình 5.2).

#### – Các tiêu chuẩn QRS

- + Điện thế ở V<sub>1</sub> < 4 mm.
- + Tỷ lệ điện thế ở V<sub>2</sub>/V<sub>1</sub> > 5.
- + Hình dạng qr hoặc QR ở V<sub>1</sub>.

Những tiêu chuẩn này có độ đặc hiệu cao và xuất hiện các tiêu chuẩn này thì khả năng hiện diện các bệnh lý được nghĩ tới rất cao. Nhưng lại có độ nhạy thấp nghĩa là không có các tiêu chuẩn này vẫn có khả năng hiện diện các bệnh lý.



**Hình 5.2:** ví dụ về các hình thái sóng P và vòng quay các trường hợp sau đây: (A) bình thường; (B) P phé, (C) P tim bẩm sinh; (D) LAE.

### 5.2.2. Tiêu chuẩn chẩn đoán lớn nhĩ trái

(Hình 5.1C và 5.2D) LAE gặp chủ yếu trong hẹp và hở van hai lá, bệnh cơ tim, tăng huyết áp và bệnh tim thiếu máu cục bộ. Hình 5.1C và 5.2D là những ví dụ về sự thay đổi sóng P trên ECG trong những trường hợp LAE.

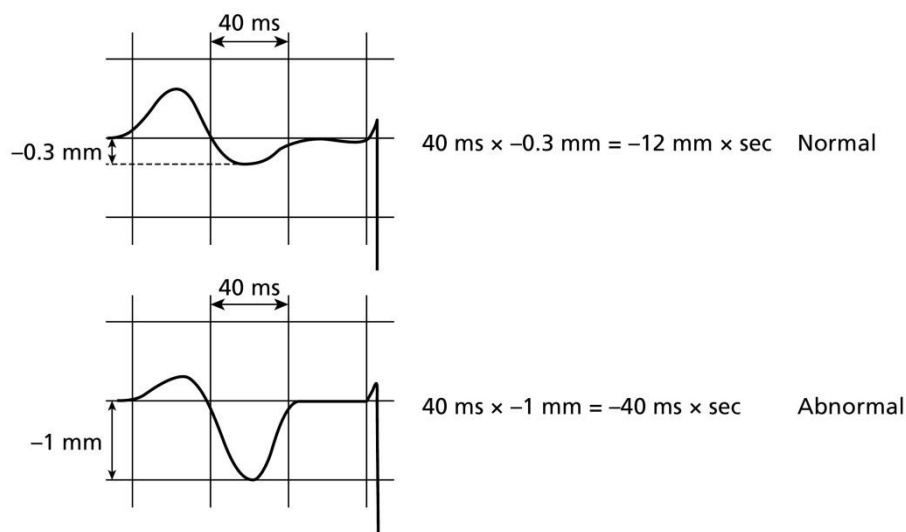


– Các tiêu chuẩn chẩn đoán LAE trên ECG được sử dụng nhiều nhất, trong đó độ đặc hiệu cao hơn độ nhạy. Các tiêu chuẩn bao gồm:

+ Chỉ số Morris = thời gian x chiều sâu của phần âm sóng P ở V1  $\geq 40$  ms x  $-1$  mm. Hình 5.3 cho thấy các thành phần âm sóng P bình thường (ở trên) và trong trường hợp của LAE (bên dưới) ở V1. Trong ví dụ này, phần sóng P âm kéo dài 40 ms và sâu  $-1$  mm, cho thấy rõ tình trạng LAE.

+ Thời gian sóng P ở DI, DII và/hoặc DIII  $\geq 0,12$  giây + phần âm sóng P ở V1  $> 40$  ms.

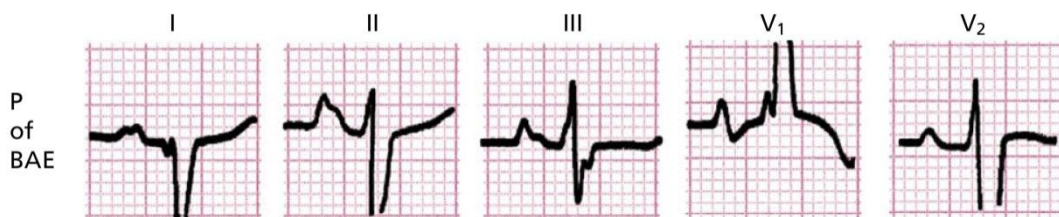+ Sóng P ( $\pm$ ) ở DII, III, aVF. Rất đặc hiệu nhưng độ nhạy rất thấp.



**Hình 5.3:** sơ đồ đối chiếu phần âm bình thường và bất thường của sóng P trong ở V1. Giá trị tính bằng chiều rộng (giây) và chiều sâu (mm) của phần âm vượt quá 40 ms x (-) mm thì được coi là bất thường.

### 5.2.3. Lớn hai nhĩ

Tiêu chuẩn chẩn đoán tương tự như RAE và LAE, thể hiện trong hình 5.4.



**Hình 5.4:** các hình thái của sóng P trong lớn 2 nhĩ.

## 5.3. Block nhĩ

### 5.3.1. Block Tim

Block tim đề cập đến một sự rối loạn dẫn truyền hơn block phân nào đó bất kỳ của tim (bộ nối xoang – nhĩ, bộ nối nhĩ thất và tâm thất) khi những kích thích bị trì

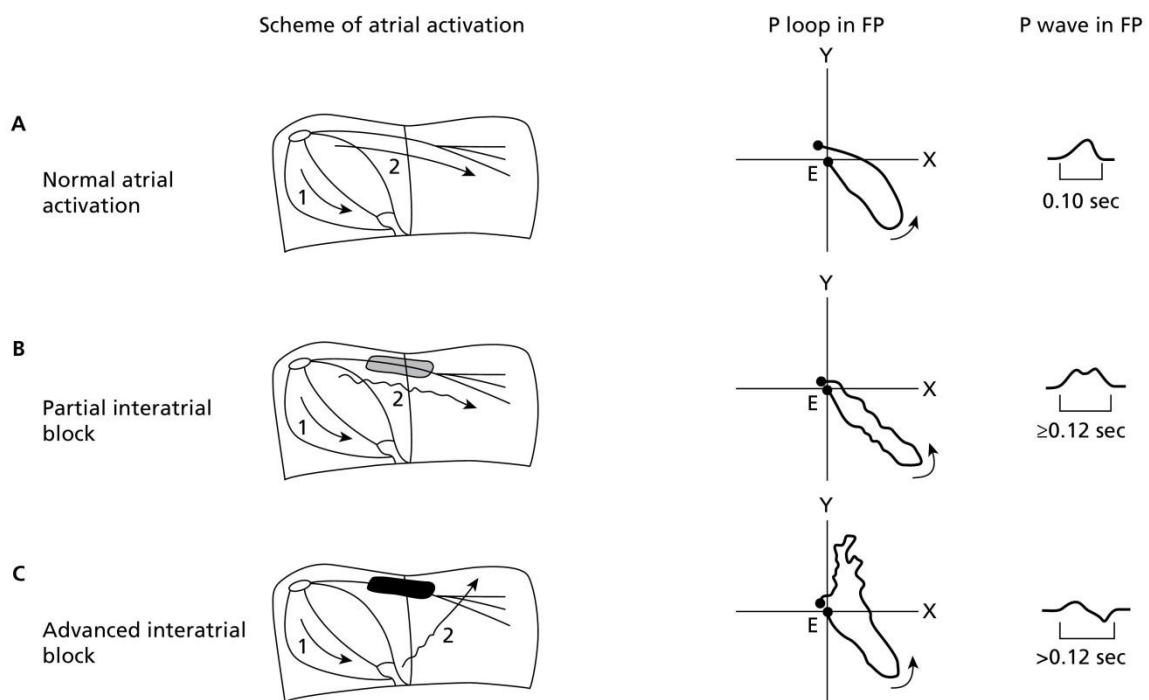
hoãn (độ 1 hoặc block một phần) hoặc block hoàn toàn (block độ 3 hoặc block hoàn toàn). Khi block độ 1 hoặc độ 3 xảy ra gián đoạn thì được gọi là block độ 2.

Sự dẫn truyền tại mức tâm nhĩ chỉ xuất hiện rối loạn hoặc block giữa hai nhĩ (block liên nhĩ), có thể được phát hiện dễ dàng trên ECG.

Hơn nữa, một số thay đổi đột ngột và tạm thời của hình thái sóng P mà không thể được giải thích bởi bất kỳ nguyên nhân nào khác (nhịp thoát, nhịp phức hợp, artifact,...) và thường không có các đặc điểm của sóng P trong block liên nhĩ (xem bên dưới) có thể tương ứng với một số type của block tâm nhĩ thường ở nhĩ phải trong các quan điểm về nhịp nhĩ lệch hướng (xem phần 10.7.3 trong chương 10).

### 5.3.2. Block liên nhĩ

(Hình 5.5) giống như tất cả các loại block tim khác, block liên nhĩ có thể được chia thành 3 mức độ.



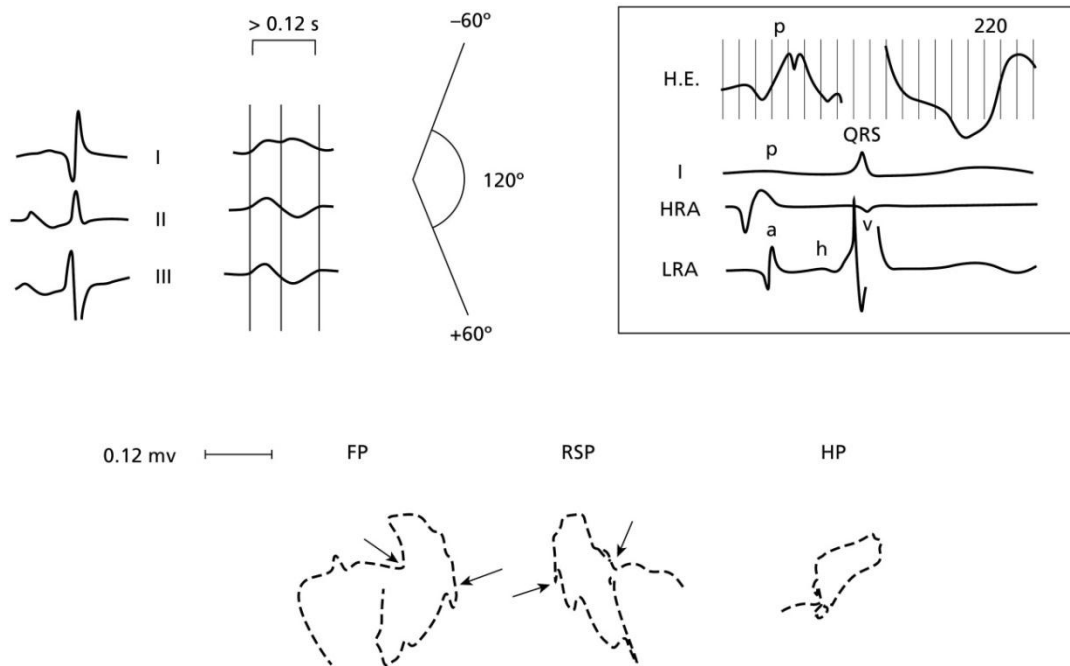
**Hình 5.5:** sơ đồ dẫn truyền nhĩ, (A) bình thường, (B) block liên nhĩ một phần, (C) block liên nhĩ hoàn toàn với hoạt hóa ngược dòng nhĩ trái.

### 5.3.3. ECG chẩn đoán

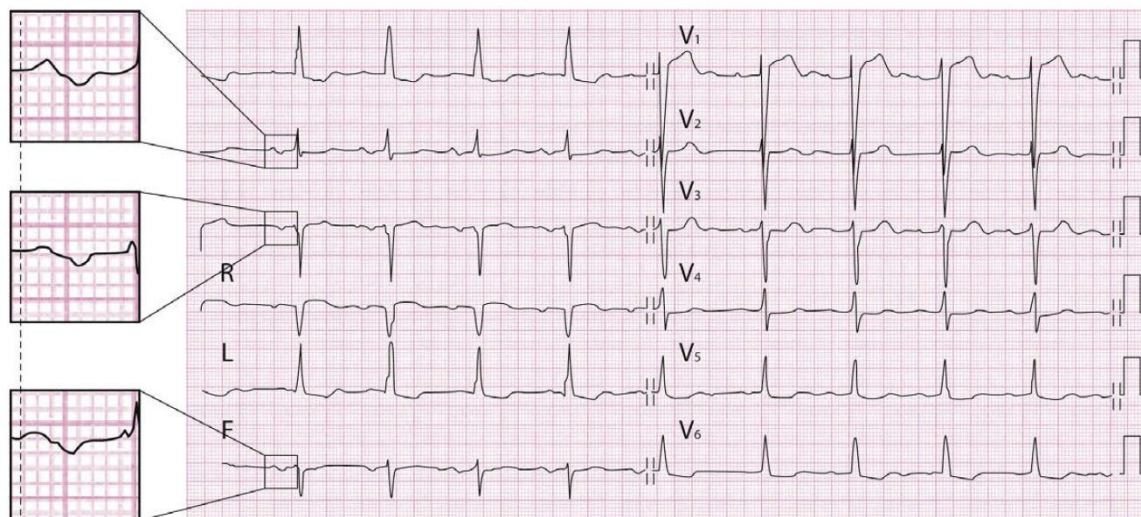
**Độ 1:** đây là loại block thường xảy ra ở người cao tuổi. Những kích thích đi qua bó Bachmann từ nhĩ phải sang nhĩ trái bị trì hoãn. Điều này tạo ra một sóng P kéo dài (hình 5.5B). LAE thường đi kèm với block liên nhĩ độ 1 nhưng cũng có thể xuất hiện đơn độc. Trong trường hợp này phần âm của sóng P ở V1 không nằm trong tiêu chuẩn của LAE.

**Độ 3:** (hình 5.6 – 5.8): đây là loại block liên nhĩ ít gặp, thường đi kèm với LAE và nhịp nhanh kịch phát trên thất tạo thành hội chứng loạn nhịp.

Sự kích thích bị block trong vùng Bachmann và đi đến nhĩ trái qua một dẫn truyền ngược dòng từ phần thấp của vách liên nhĩ (hình 5.5C.). Điều này giải thích sự hiện diện của sóng P kéo dài và dạng  $\pm$  ở các chuyển đạo DII, III và aVF do các đường hoạt hóa đuôi – đầu của nhĩ trái. Ở V1 – V3, sóng P dạng ( $\pm$ ) cũng hay gặp do kèm theo lớn LAE (hình 5.5C).



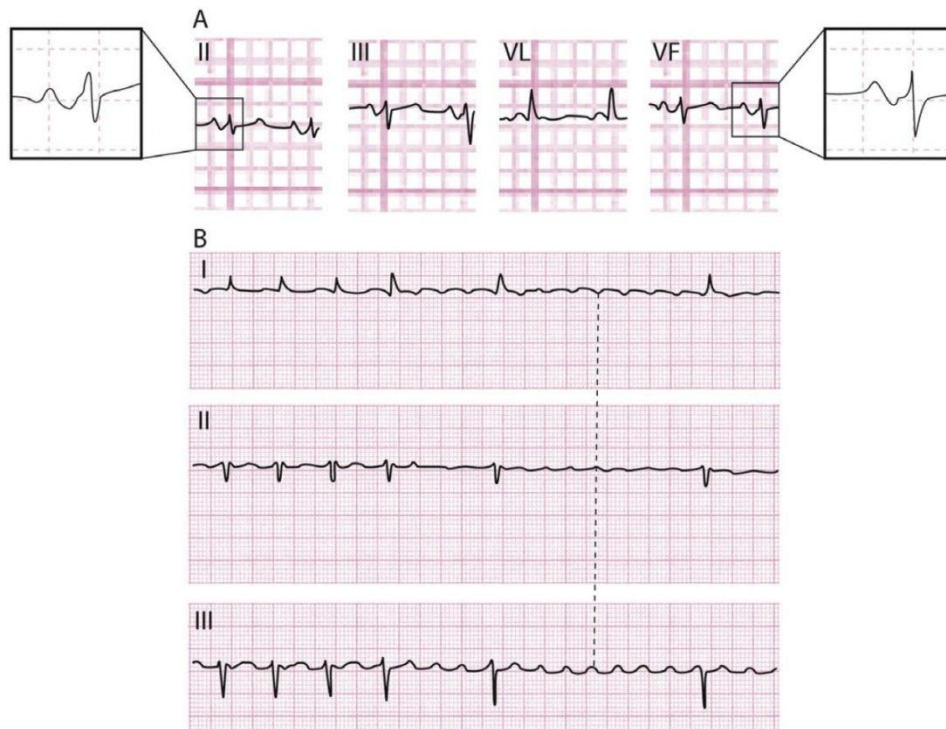
**Hình 5.6:** (trên) hình thái sóng P ( $\pm$ ) điển hình ở DI, II, III của block liên nhĩ hoàn toàn với dẫn truyền ngược dòng vào nhĩ trái. Quan sát được cách đo lường trực bất thường sóng P và góc giữa các đường hoạt hóa của phần thứ nhất và thứ hai của sóng P. (Hình bên phải) gồm các chuyển đạo thực quản (HE), chuyển đạo nội khoang (HRA: nhĩ phải cao; LRA: nhĩ phải thấp) chứng minh rằng các kích thích điện di chuyển xuống dưới trước (HRA – LRA) và sau đó trở lên (LRA – HE). (Dưới) hình thái quay sóng P trong ba mặt phẳng mô tả sự đi lên của phần thứ hai.



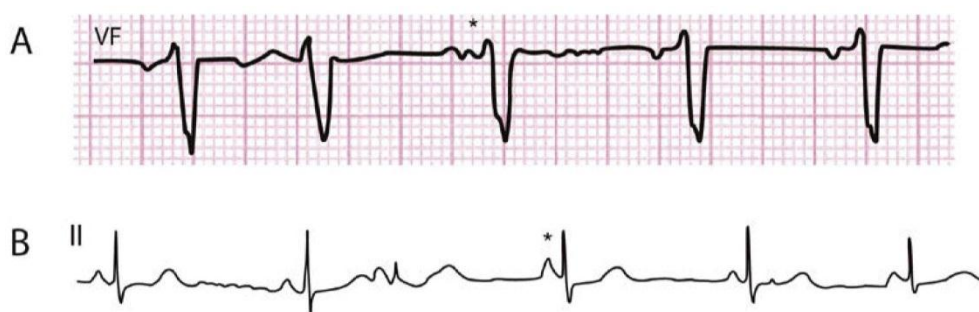
**Hình 5.7:** ECG điển hình của block liên nhĩ hoàn toàn ( $P \pm$  ở DII, III, aVF và thời gian  $> 120$  ms) ở BN thiếu máu cục bộ cơ tim. Khi khuếch đại, chúng ta có thể thấy sự khởi đầu của P trong ba chuyển đạo.

**Độ 2:** xuất hiện tạm thời của block liên nhĩ độ 1 hoặc độ 3 (hình 5.9B). Loại này rất hiếm gặp, có thể nằm trong các khái niệm về nhịp nhĩ lạc chỗ. Điều này có nghĩa là trong sự hiện diện của nhịp xoang, một kích hoạt bất thường và tạm thời của một số phần nào đó của tâm nhĩ; trong trường hợp này vẫn có sự xuất hiện của vùng bó Bachman (hình 5.9A).

**Nhịp nhĩ lạc chỗ** cũng có thể xuất hiện thoáng qua với một sóng P kỳ lạ mà không có bất thường về hình thái của block liên nhĩ (hình 5.9B.).



**Hình 5.8:** (A) ví dụ về block liên nhĩ hoàn toàn với dẫn truyền ngược dòng ( $P \pm$  ở DII, III và aVF). (B) kèm theo cường nhĩ không đặc hiệu.



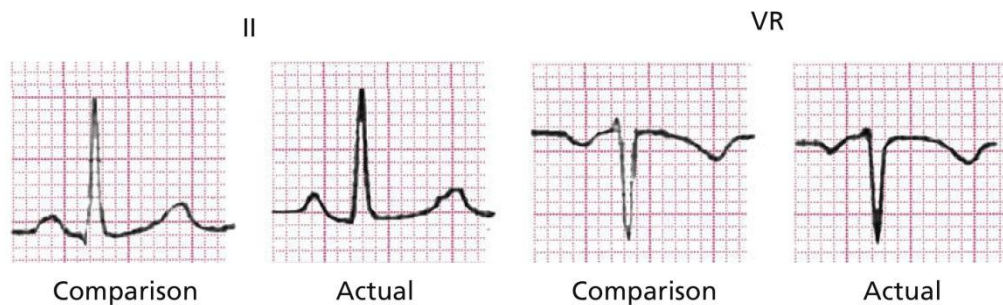
**Hình 5.9:** hai trường hợp bất thường nhĩ. BN đầu tiên (A) là một trường hợp của block liên nhĩ độ 2. Đây là trường hợp của một BN với nền tảng là block liên nhĩ hoàn toàn ( $P \pm$  với phần đẳng điện đầu tiên giống nhịp bộ nối AV). Xuất hiện dẫn truyền nhĩ lệch hướng, gây ra bởi ngoại tâm thu nhĩ đến sớm, trong trường hợp này, có xuất hiện block liên nhĩ độ 1 (\*). (B) một BN có dẫn truyền nhĩ lệch hướng cũng gây ra bởi một ngoại tâm thu nhĩ. Sau ngoại tâm thu này, xuất hiện một sóng P với hình thái khác thường một cách tạm thời nhưng không giống kiểu block liên nhĩ độ 1 hay độ 3 (\*). Khoảng PR bằng khoảng PR trước đó. Các giải thích khác cho sự thay đổi này (thoát nhĩ, artifact,...) là không có khả năng.

#### 5.4. Bất thường tái cực nhĩ

Đoạn PR đi xuống ở DII và đi lên ở aVR giống một biểu hiện của tổn thương nhĩ (ST – T tâm nhĩ) là một sự bất thường quan trọng, bởi vì có thể chỉ thấy bất thường trên ECG có thể nghĩ đến viêm màng ngoài tim cấp (hình 5.10).

Các đoạn PR có thể thay đổi trong nhồi máu ở tâm nhĩ, nhưng trong trường hợp này những phần khác của ECG sẽ xuất hiện các bất thường như Q hoại tử (nhồi máu cấp tính).

Các hình thái điển hình của tái cực nhĩ bình thường có thể thấy được trong trường hợp của cường giao cảm (hình 4.4).



**Hình 5.10:** một trường hợp viêm màng ngoài tim tái phát. Chú ý 2 lần ghi ECG thực tế và so sánh trước đó. Khoảng PR tăng lên ở aVR và hình ảnh soi gương ở DII (0,5 mm).

#### Tự đánh giá

- Các đặc điểm khác biệt giữa lớn nhĩ và block liên nhĩ?
- Tiêu chuẩn chẩn đoán cho RAE?
- Tiêu chuẩn chẩn đoán cho LAE?
- Mô tả đặc điểm block liên nhĩ độ 1?
- Mô tả đặc điểm block liên nhĩ độ 3?
- Giải thích các khái niệm về block liên nhĩ độ 2 và bất thường nhĩ?
- Bất thường quan trọng nhất trong tái cực nhĩ?

## **LỚN THẤT**

### **6.1. Tổng quan**

Thuật ngữ lớn thất (ventricular enlargement – VE) đề cập đến cả phì đại khối cơ của tâm thất cũng như sự giãn nở của buồng tim và có thể kết hợp cả hai loại.

Hình thái ECG trong VE thường là kết quả sự phì đại khối cơ tim hơn giãn nở buồng tâm thất ngược với lớn nhĩ thực sự. VE nhẹ thậm chí trung bình có thể không có thay đổi trên ECG.

Đôi khi BN có thể sống nhiều năm với bệnh lý ở tim có VE trước khi xuất hiện ECG bất thường.

VE được phát hiện tốt nhất bằng siêu âm tim. Tuy nhiên, chẩn đoán VE sử dụng ECG sẽ có giá trị tiên lượng nhiều hơn.

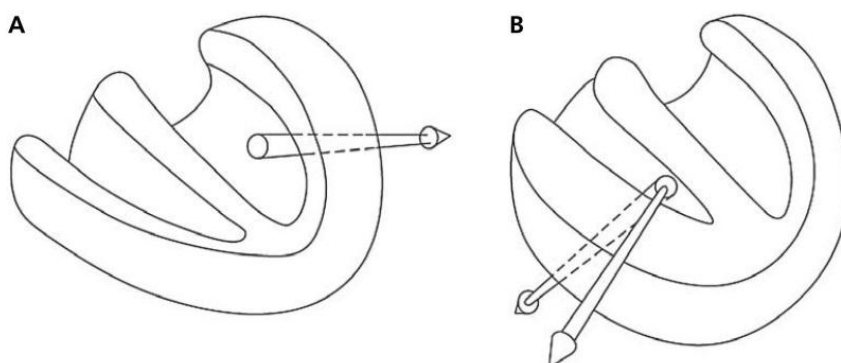
Bây giờ chúng ta sẽ làm rõ các khái niệm cơ bản và các tiêu chuẩn chẩn đoán VE trên ECG.

### **6.2. Lớn thất phải**

Lớn thất phải (right ventricular enlargement – RVE) gặp chủ yếu trong bệnh lý tim bẩm sinh, bệnh van tim phải, bệnh tâm phế mạn tính và cấp tính (thuyên tắc phổi và tâm phế mạn mất bù).

#### **6.2.1. Cơ chế của sự thay đổi trên điện tâm đồ**

Hình 6.1 cho thấy cách RVE đảo ngược lực trội của LV (A), làm đổi hướng sang phải, đôi khi ra trước và đôi khi ra sau (B) do tăng khối cơ RV và làm chậm dẫn truyền ngay mức thành RV, bởi vì mặc dù RVE nhưng khối cơ của LV vẫn lớn hơn so với RV.



**Hình 6.1:** RVE làm trung hòa lực trội từ LV và đẩy lực trội đó sang phải, ra trước hoặc ra sau.

– Thông thường sẽ đi kèm với một sự hoạt hóa muộn RV do block dẫn truyền ngay tại mức đầu gần (thường là block nhánh phải [RBBB]).

– Những thay đổi trong quá trình tái cực ở các dạng ST – T âm thấy trong một số trường hợp nặng của RVE. Trường hợp bệnh tâm phế mạn mất bù hoặc thuyên tắc phổi, hầu hết gây dẫn lớn RV thứ phát, từ đó gây đổi hướng của quá trình tái cực.

## 6.2.2. Hậu quả của những thay đổi này trên ECG

### 6.2.2.1. Chuyển đạo trên mặt phẳng ngang

Việc điều chỉnh phức bộ QRS do thay đổi vector gây ra bởi RVE giải thích các hình thái QRS ở các chuyển đạo HP, trong đó các vector di chuyển ra trước và sang phải hoặc ra sau và sang phải.



**Hình 6.2:** từ vòng bình thường trên mặt phẳng ngang, RVE luôn tạo một lực đẩy sang phải, đôi khi ra trước hoặc ra sau. Nếu vòng lặp ra trước, tạo ra phức bộ QRS với hình thái khác ở V1, khi ra trước nhiều hơn thì R sẽ dần dần cao lên và T âm nhiều hơn (từ I – III). Vòng lặp thường bắt đầu quay ngược chiều kim đồng hồ và cuối cùng quay cùng chiều kim đồng hồ, tạo ra dạng rSr' ở V1 chứng tỏ có block một phần nhánh phải. Nếu RVE hướng vòng lặp trực tiếp sang phải và ra sau, một hình thái bình thường rS hoặc QS hoặc rSr' xuất hiện ở V1 và luôn có dạng S rõ ràng ở V6 (IV – V).

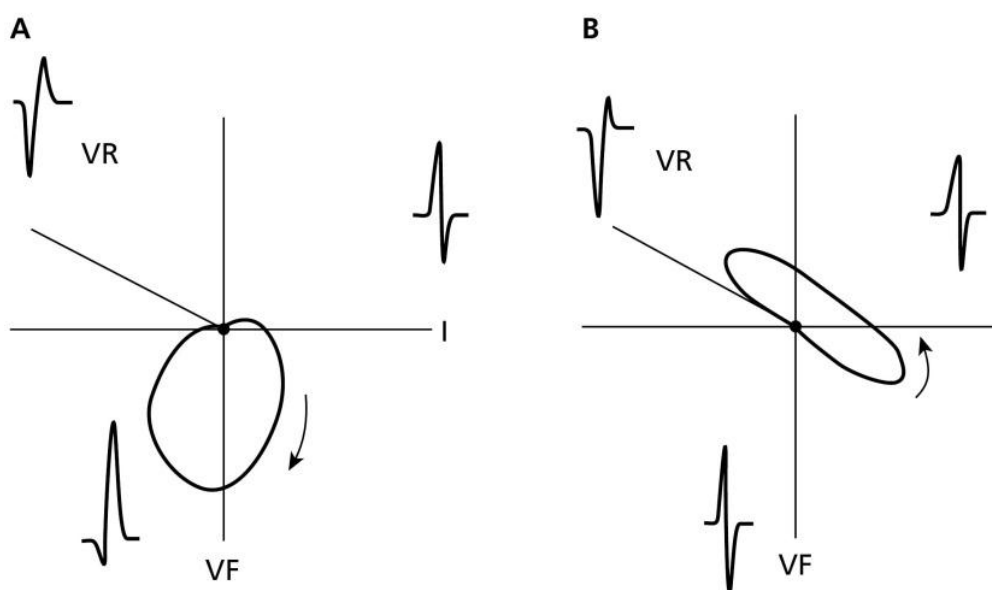
Trong (hình 6.2), thay đổi vector gây ra do RVE làm cho vòng lặp QRS di chuyển về phía trước trong khi duy trì vòng quay tương tự (I), sau đó quay vòng số 8 (II) và cuối cùng có thể quay toàn bộ vòng theo chiều kim đồng hồ và ra trước

(III). Trong những trường hợp khác, vòng lặp di chuyển ra phía sau nhưng có một phần lớn hướng sang phải (IV và V).

Dựa trên những mô hình này, ở V1 từ kiểu điện thế thấp QS ( $\bar{V}$ ) đến RS hoặc R cao ( $\surd$ ) có thể thấy ở V1, S sâu ( $\downarrow$ ) ở V6 (hình 6.2).

### 6.2.2.2. Chuyển đạo mặt phẳng trán

Các hình thái của QRS, theo vòng quay và hướng của các vòng lặp QRS, xuất hiện ÂQRS lệch phải (RS ở DI và qR ở aVF) (A) hoặc ÂQRS không xác định  $S_I S_{II} S_{III}$  (trục điện tim lệch phải xa với sóng S chiếm ưu thế ở các chuyển đạo DI, II và III) (B) (hình. 6.3).



Hình 6.3: vòng QRS có hướng sang phải trong RVE (A) hoặc các dạng  $S_I S_{II} S_{III}$  (B).

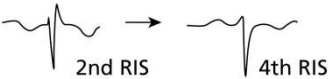


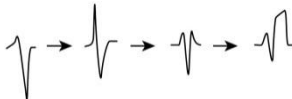




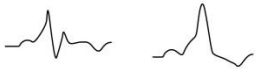

### 6.2.3. Các tiêu chuẩn chẩn đoán RVE

Các tiêu chuẩn có độ đặc hiệu cao nhưng độ nhạy thấp, gồm:

- ÂQRS  $\geq 110^\circ$  (R < S ở DI).
- V1: R/S > 1 và/hoặc S ở V1 < 2 mm và/hoặc R  $\geq 7$  mm.
- V6: R/S  $\leq 1$  và/hoặc S ở V5 – V6 > 7 mm.
- Sóng P của RAE.
- Điều quan trọng để chẩn đoán phân biệt với tất cả các tổn thương có R cao hoặc dạng rSr' ở V1 (bảng 6.1).
- Trong trường hợp có dạng QS ở V1, các đi kèm các dấu hiệu (S ở V6, ÂQRS, sóng P) dễ dàng cho chẩn đoán VRE (hình 6.4C).
- Các dấu hiệu của RVE, đặc biệt là R ở V1 cao, có thể giảm ít nhất là một phần, sau khi phẫu thuật ở những BN có tim bẩm sinh.



**Bảng 6.1:** sự xuất hiện các dạng R hoặc r' trội ở V1 (chẩn đoán phân biệt)

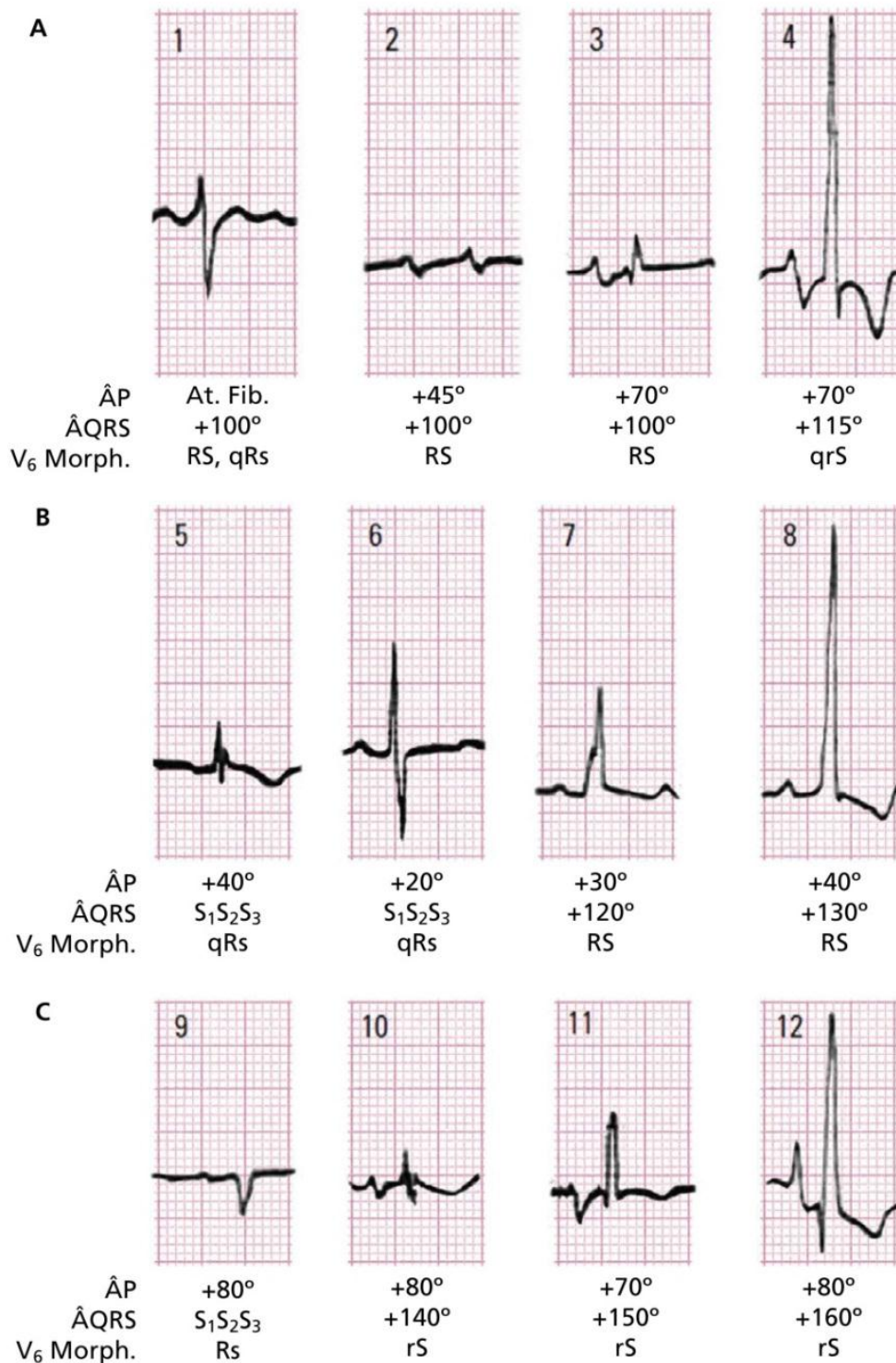
Tình huống lâm sàng	Dạng R hoặc r' ở V1	Khoảng QRS	Hình thái sóng P ở V1
1. Không có bệnh tim - Mặc nhầm điện cực		< 0,12 giây	(-) ở 2IS, (+) hoặc (±) ở 4IS
- Biến thể bình thường: một vài sợi Purkinje trong vùng trước vách xoay theo chiều kim đồng hồ		< 0,12 giây	Bình thường
- Lỡ ngực		< 0,12 giây	Âm
2. RBBB kinh điển		Từ < 0,12 giây đến >0,12 giây	Bình thường
3. RBBB không điển hình - Bệnh Ebstein		Thường ≥ 0,12 giây	Thường nhọn hoặc (±)
- ARVD/CM: điện thế thấp ở V1 hoặc sóng Σ.		Có thể là 0,12 giây	Thường bệnh lý
- Hội chứng Brugada		Đôi khi ≥ 0,12 giây	Bình thường
4. Lớn RV hoặc hai thất (vận động viên) hoặc thậm chí LVH (phì đại cơ tim hoặc CM khác)		< 0,12 giây	Thường cao, nhọn, đôi khi (±)
5. Hội chứng WPW		Từ < 0,12 giây đến >0,12 giây	P bình thường với PR ngắn
6. Nhồi máu thành bên		< 0,12 giây	Bình thường
7. Block sợi trung gian (đặc biệt nếu xuất hiện tạm thời)	R trội ở V2 và thường gặp hơn ở V2	< 0,12 giây	Bình thường

RBBB – right bundle branch block: block nhánh phải

ARVD – arrhythmogenic right ventricular dysplasia: loạn nhịp do loạn sản cơ thất phải

CM – cardiomyopathy: bệnh cơ tim

WPW – Wolff-Parkinson-White: hội chứng Wolff-Parkinson-White



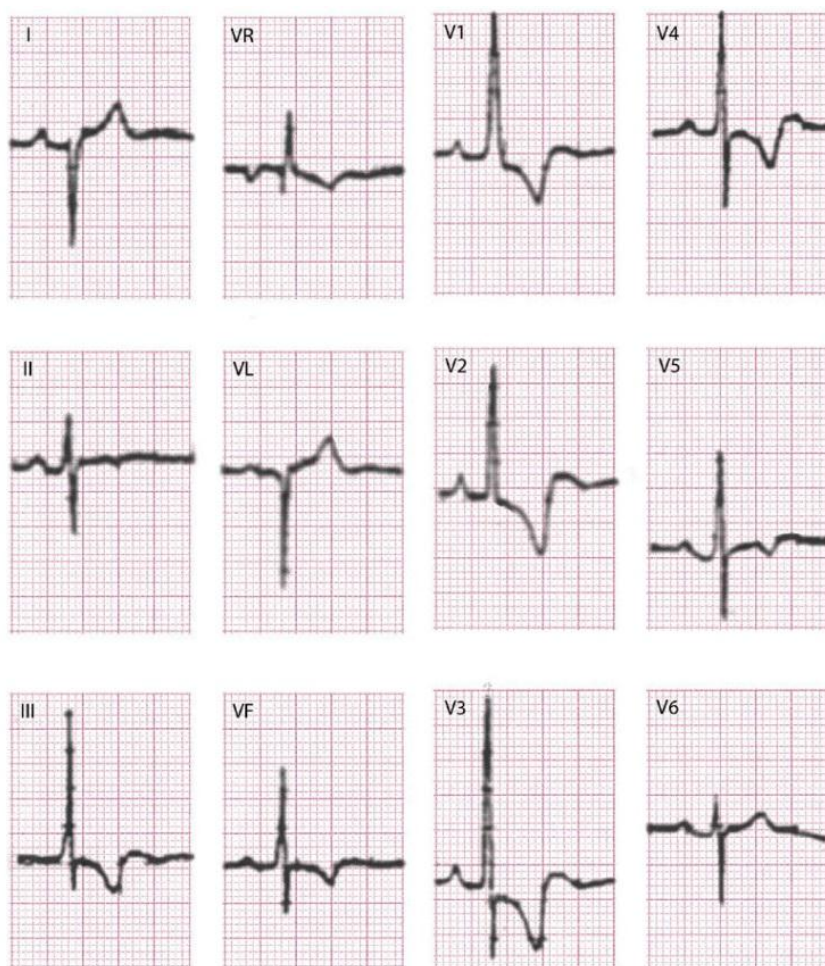
**Hình 6.4:** (A) và (B) (bệnh lý van tim và bệnh tim bẩm sinh) hình thái từ RS đến R đơn độc ở V<sub>6</sub> có thể liên quan đến mức độ nặng của bệnh (type I – III). (A) bốn trường hợp (1 – 4) hẹp hai lá, với áp lực động mạch phổi tăng dần. (B) bốn trường hợp (5 – 8) hẹp van phổi động mạch phổi bẩm sinh với mức độ hẹp tăng dần. (C) (bệnh phổi) với các kiểu QRS khác nhau ở V<sub>6</sub>, từ QS (9) đến R cao (12) với kiểu strain có thể được nhìn thấy, càng về sau là những trường hợp tâm phế bán cấp có áp lực động mạch phổi tăng dần.

## 6.2.4. ECG ở các dạng khác nhau của RVE

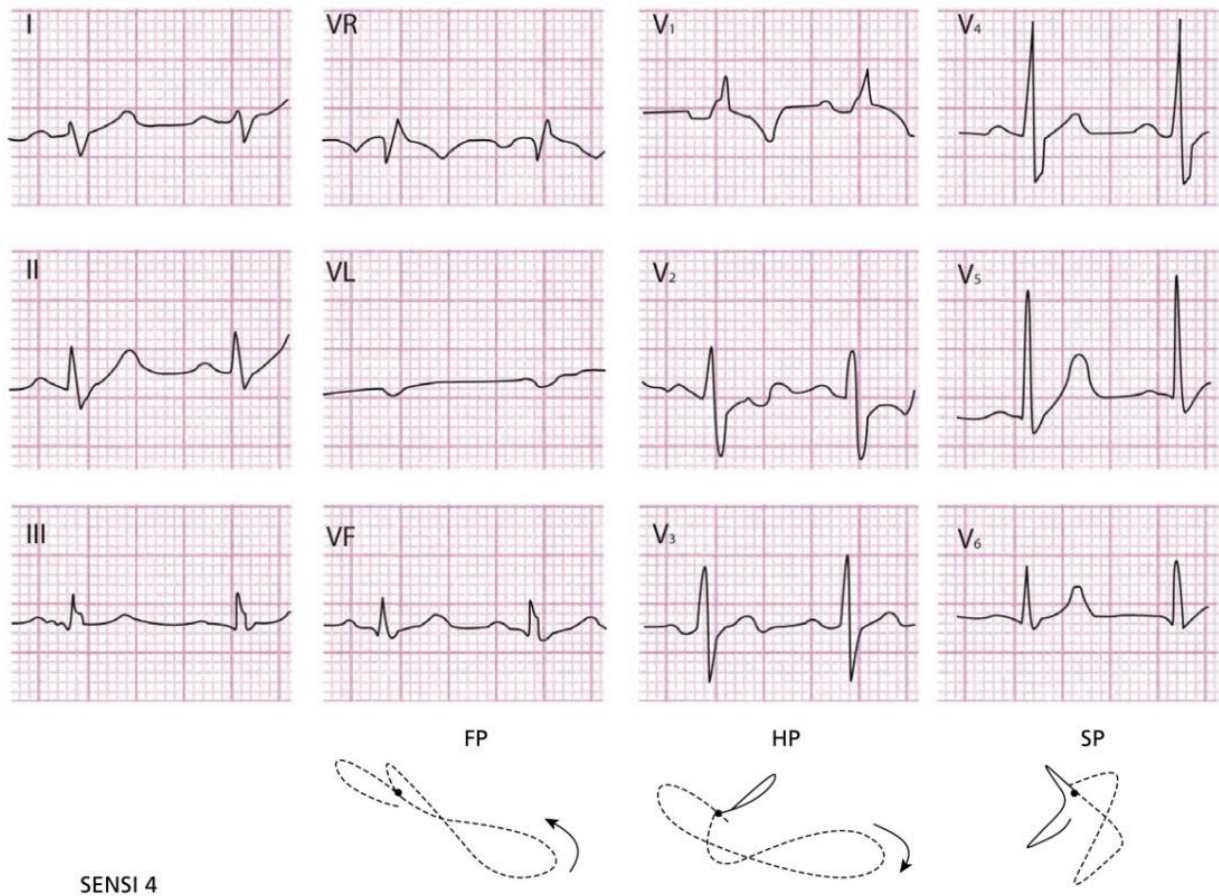
### 6.2.4.1. Các hình thái ở V1 và thay đổi ECG khác theo độ nặng và bệnh nguyên của sự phì đại

Hình 6.4 cho thấy ví dụ về ba nhóm BN: (A) bệnh van tim, (B) tim bẩm sinh, (C) tâm phế mạn. Trong ba trường hợp chúng ta thấy xuất hiện kiểu rs hay rsr' hoặc thậm chí QS ở BN tâm phế, đến dạng chỉ có R với thêm kiểu strain. Ngoài ra, ÂQRS luôn lệch phải hay  $S_I S_{II} S_{III}$  và ÂP lệch phải trong các bệnh van tim, tâm phế mạn, trong khi đó lệch trái trong bệnh tim bẩm sinh (hình 5.2C.).

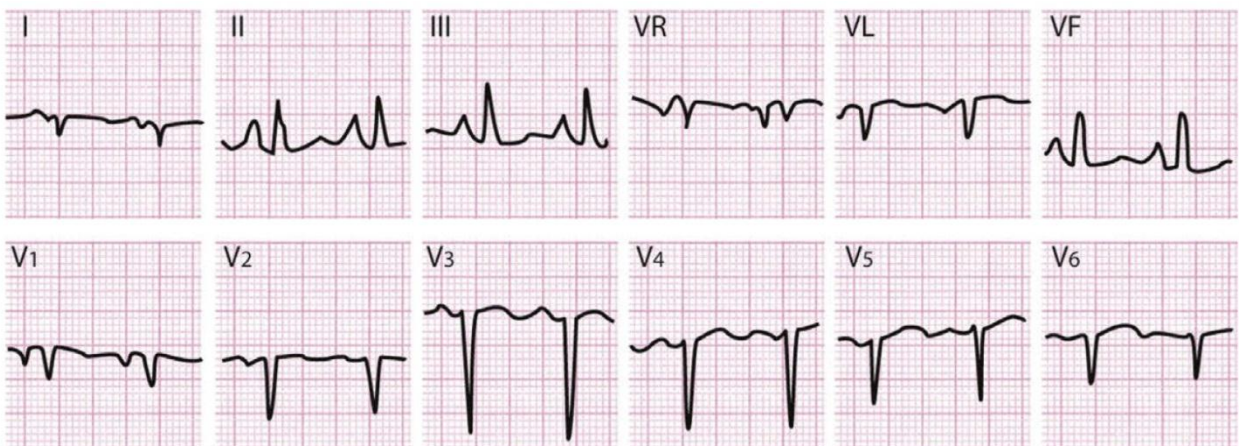
Hình 6.5 – 6.8 cho thấy ví dụ về một số bệnh tim bẩm sinh và các bệnh tim mắc phải (tâm phế mãn). Các dạng ECG đặc trưng của RVE. Tham khảo thêm mục 17.1 và 17.2 trong chương 17, bàn luận về ECG ở BN có bệnh van tim bẩm sinh và bệnh tim.



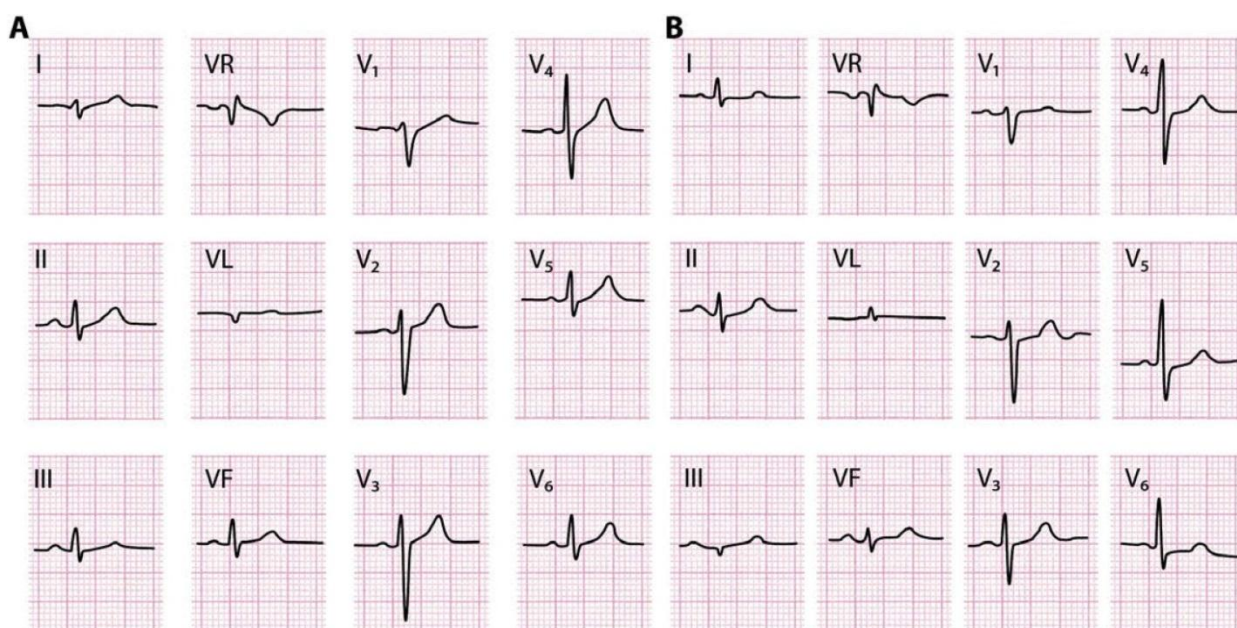
**Hình 6.5:** một BN 8 tuổi bị hẹp đáng kể van động mạch phổi đáng kể với một chênh áp hơn 100 mmHg. Dạng RVE điển hình với sự quá tải tâm thu kiểu hàng rào (R ở V1 – V2 với sóng T âm). ÂP trong ECG có vẻ lệch trái. Trong thực tế, BN có chủ nhịp lang thang giữa xoang và nhịp bộ nối (xem DIII).



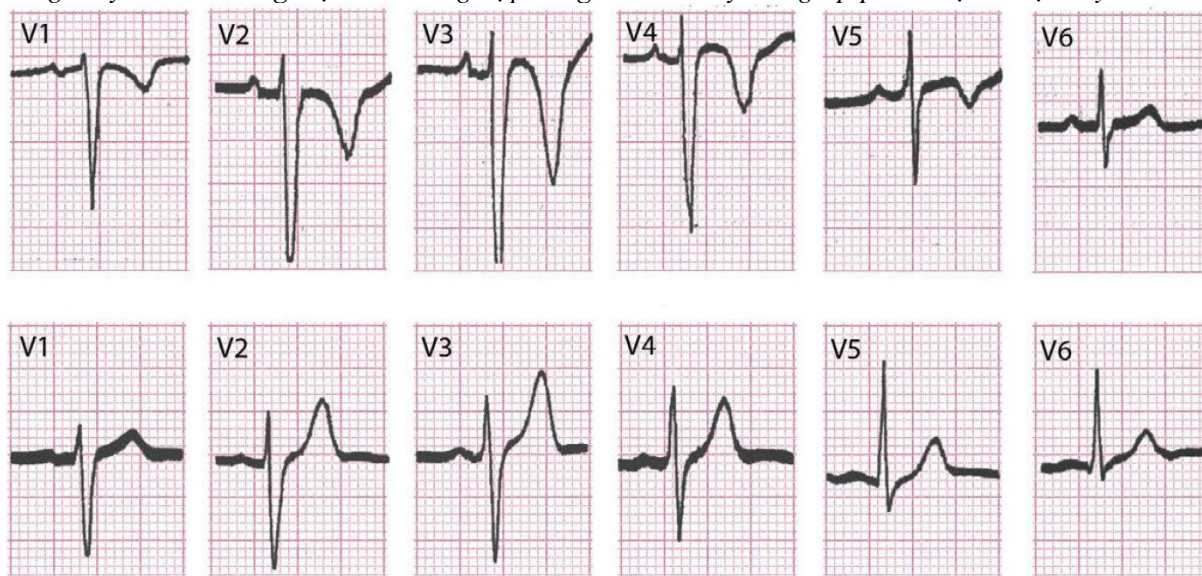
**Hình 6.6:** hình thái đặc trưng của thông liên nhĩ lỗ thứ phát (atrial septal defect – ASD). Thấy dạng rSr' ở V1, ÂQRS lệch phải và có tương quan giữa ECG – VCG (vector tâm đồ).



**Hình 6.7:** BN 65 tuổi với bệnh phổi tắc nghẽn mạn tính (chronic obstructive pulmonary disease – COPD) và không có bệnh lý tim trái. Có P phé đặc trưng cũng như những dấu hiệu khác của RVE với vòng lặp QRS ra sau và sang phải (P âm ở V1, không thấy vector đầu tiên trên HP, rS ở V6, ÂQRS  $\geq 110^\circ$ , ...).



**Hình 6.8:** hình thái  $S_I S_{II} S_{III}$  bình thường ở (A) và COPD với RVE (B), hình thái ECG thường không thấy khác. Nhưng một số trường hợp sóng P và T thay đổi giúp phân biệt 2 loại này.



**Hình 6.9:** một BN 65 tuổi với COPD nặng và không có bệnh lý tim trái. Có sóng P phệ đặc trưng cũng như những dấu hiệu khác của RVE, với vòng QRS ra sau và sang phải (P âm ở V1, không thấy vector đầu tiên của HP, rS ở V6,  $\hat{A}QRS \geq 110^\circ$ ,...).

#### 6.2.4.2. Thay đổi ECG do sự giãn lớn cấp tính của khoang tim phải

Giãn lớn cấp tính của khoang tim phải có thể gặp ở những BN tâm phế mạn mắt bù và thuyên tắc phổi.

Trong nhóm BN đầu tiên, trên HP có sóng T âm, đảo ngược, có thể sâu và sóng S tăng dần đến V6, với  $\hat{A}QRS$  lệch phải nhiều hơn (hình 6.9).

Trong trường hợp thuyên tắc phổi nặng, hiển nhiên có thay đổi ECG (chương 17). Những thay đổi đáng chú ý bao gồm: (a) nhịp nhanh xoang; (b) sóng T âm

trong chuyển đạo trước tim bên phải và (c) xuất hiện RBB hoàn toàn (hình 15.4) hoặc hình thái  $S_I$ ,  $Q_{III}$  với T âm ở DIII (McGinnWhite signs) (hình 15.3). ECG có thể bình thường trong thuyên tắc phổi nhẹ hoặc trung bình.

### 6.2.5. Chẩn đoán phân biệt

#### A. Chẩn đoán phân biệt hình thái RVE với một R cao hoặc r' trong V1

– Bảng 6.1 cho thấy các bối cảnh lâm sàng khác nhau trong trong đó R cao hoặc r' ( $R'$ ) ở V1.

#### B. Chẩn đoán phân biệt của RVE với hình thái QS ở V1

– Trường hợp này phải được phân biệt với các bất thường khác mà QS xuất hiện ở V1, chẳng hạn như LBBB và nhồi máu vùng vách. Sự hiện diện của các dấu hiệu ECG đi kèm ( $S$  ở V6,  $\hat{A}QRS$  lệch phải hay  $S_I$   $S_{II}$   $S_{III}$  và sóng P của RAE) dễ dàng cho việc chẩn đoán của RVE (hình 6.3).

### 6.3. Lớn thất trái

Lớn thất trái (left ventricular enlargement – LVE) gặp chủ yếu trong các bệnh tim mắc phải (bệnh lý van động mạch chủ, tăng huyết áp, bệnh cơ tim (bao gồm cả thiếu máu cục bộ cơ tim và bệnh cơ tim di truyền) và một số loại tim bẩm sinh (hẹp, hẹp khít van động mạch chủ và xơ hóa).

Nói chung, phì đại khối cơ chiếm ưu thế hơn so với sự dẫn lớn LV trong LVE. Điều này là thường gặp trong các bệnh cơ tim và trong các bệnh lý tim mạch với quá tải tâm trương của LV (ví dụ như hở van động mạch chủ).

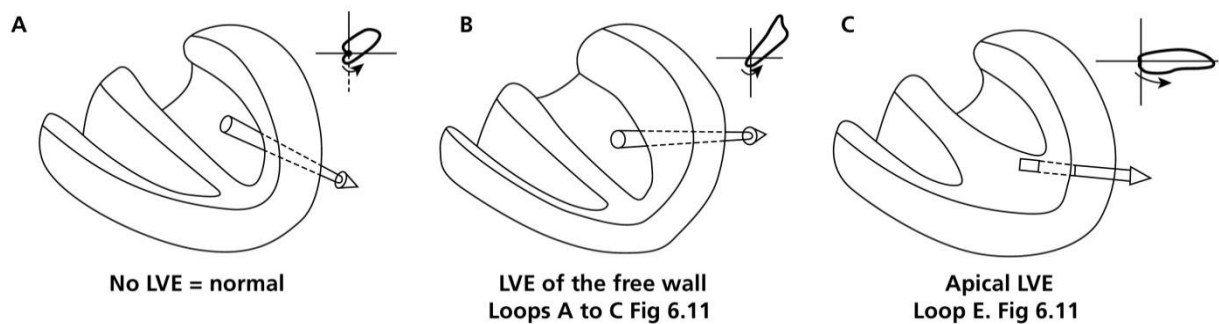
#### 6.3.1. Cơ chế của sự thay đổi trên ECG

Hình 6.10 và 6.11 cho thấy trong LVE hướng các vector lực của thành tự do của LV, là một phần của LV phì đại nhiều nhất, hướng trực tiếp ra sau (B) và hướng lên trên và sang trái ( $\hat{A}QRS$  sang trái nhiều hoặc ít). LVE của bệnh cơ tim phì đại với ưu thế ở đỉnh có hướng vector di chuyển ra sau ít hơn (hình 6.10C).

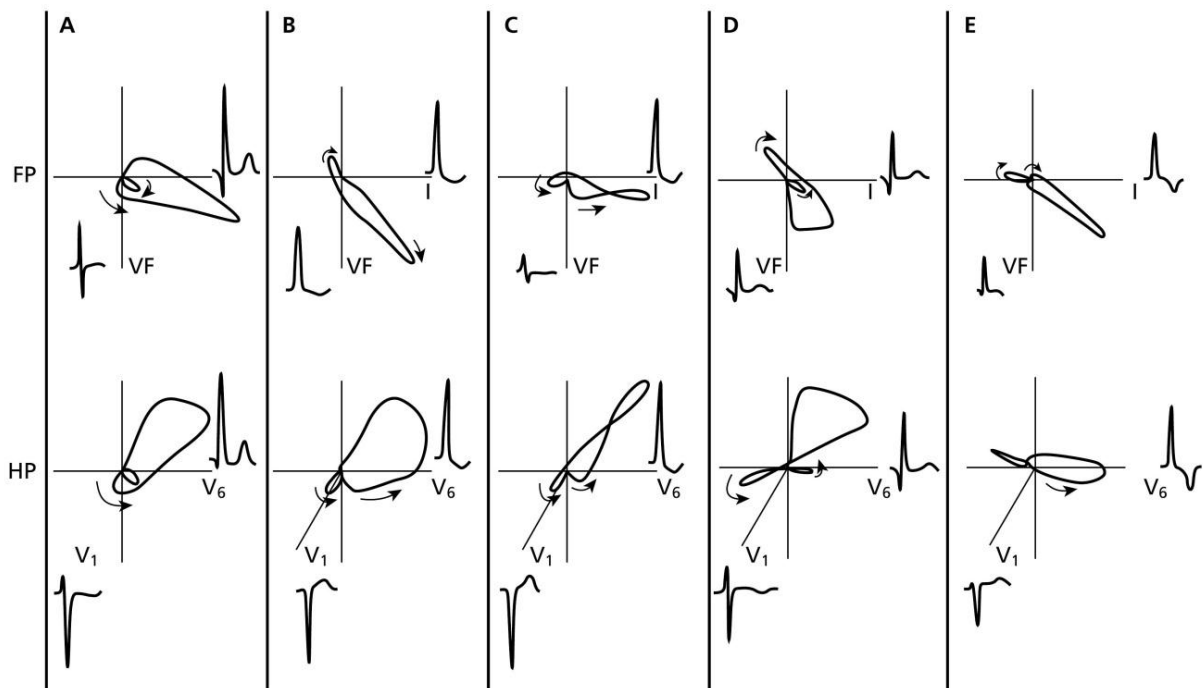
Các LVE thường đi kèm với LBBB.

Tái cực thay đổi với một số ST chênh xuống, sóng T âm và không đối xứng gây ra bởi diễn tiến lâm sàng của bệnh hơn là do mức độ quá tải (tâm thu hay tâm trương).

Theo thời gian, đặc biệt là trường hợp nặng, xuất hiện dạng strain có ST – T âm. Những thay đổi này xuất hiện thứ phát đến thay đổi khử cực (phì đại). Mức độ thiếu máu cục bộ rõ rệt thường liên quan cũng như bị ảnh hưởng của một số thuốc như digitalis là một ví dụ (yếu tố nguyên phát), nguồn gốc của dạng hỗn hợp (hình 6.13C), trong đó ST chênh xuống hoặc T âm sâu chiếm ưu thế.



**Hình 6.10:** vector trong những trường hợp bình thường (A) và trong một số type khác nhau của LVE (B và C).



**Hình 6.11:** biểu đồ vòng lặp QRS và sóng T trên FP và HP trong những trường hợp VLE nhẹ và trung bình (A), nặng (B và C). Vòng (D) thấy trong những trường hợp phì đại cơ tim và E gặp trong phì đại mỏm tim. Chú ý hình thái đặc trưng trong 5 trường hợp này xuất hiện ở aVF, DI, VI và V6.

### 6.3.2. Hậu quả của những thay đổi trên ECG

Những thay đổi trên FP và HP: (hình 6.11) cho thấy vòng QRS trên FP và HP, các hình thái ECG ở những BN bình thường (A), BN LVE nhẹ đến trung bình (B) và những LVE nặng (C). Trong bệnh cơ tim phì đại với phình đại vách có sóng “q” sâu trong trường hợp phì đại ưu thế ở mỏm tim, thấy sóng T âm sâu (D và E).

### 6.3.3. Các tiêu chuẩn chẩn đoán LVE trên ECG

Các tiêu chuẩn điện thế, rất đặc hiệu (> 90%) mặc dù có độ nhạy thấp (20 – 50%) của LVH bao gồm:



- **Tiêu chuẩn Cornell:**  $R(aVL) + S(V3) > 24 \text{ mm}$  ở nam và  $> 20 \text{ mm}$  ở nữ.
- **Tiêu chuẩn Sokolow:**  $S(V1) + R(V5 - 6) \geq 35 \text{ mm}$ .

– **Tiêu chuẩn aVL:** điện thế ở aVL  $\geq 11$  mm, hoặc  $\geq 16$  mm trường hợp có block phân nhánh trái trước.

**Sự xuất hiện biến đổi tái cực kiểu strain và/hoặc có bằng chứng của LAE hay rung nhĩ củng cố cho chẩn đoán,** đặc biệt là sự hiện diện của các tiêu chuẩn điện thế.

Các mối liên hệ giữa các tiêu chuẩn này là cơ bản cho thang điểm chẩn đoán, hay sử dụng nhất là thang điểm Romhilt – Estes.

**Bảng 6.2:** thang điểm Romhilt – Estes. Có LVE nếu  $\geq 5$  điểm. Có thể có LVE nếu bằng 4

Tiêu chuẩn	Điểm
<b>A. Tiêu chuẩn dựa vào sự biến đổi QRS</b>	
1. Tiêu chuẩn điện thế	3 điểm
- R hoặc S trên FP $\geq 20$ mm	
- S ở V1 – V2 $\geq 30$ mm	
- R ở V5 – V6 $\geq 30$ mm	
2. $\angle QRS = -30^\circ$ hoặc lệch trái nhiều hơn	2 điểm
3. IDT ở V5 – V6 $\geq 0,05$ giây	1 điểm
4. Thời gian Qrs $\geq 0,09$ giây	1 điểm
<b>B. Tiêu chuẩn dựa vào sự thay đổi ST – T</b>	
1. Vektor ST – T ngược chiều với QRS  , không có sử dụng digitalis.	3 điểm
2. Vektor ST – T ngược chiều với QRS  , có sử dụng digitalis.	1 điểm
<b>C. Tiêu chuẩn dựa vào sự bất thường củ sóng P</b>	
1. Phân âm của sóng P ở V1 $\geq 1$ mm và kéo dài 0,04 giây	3 điểm

Dẫn lớn LV kèm phì đại LV được nghĩ tới khi (a) điện thế R ở V6  $\geq$  V5, (b) IDT  $\geq 0,07$  giây và (c) điện thế ở các chuyển đạo FP khá thấp so với ở các chuyển đạo HP.

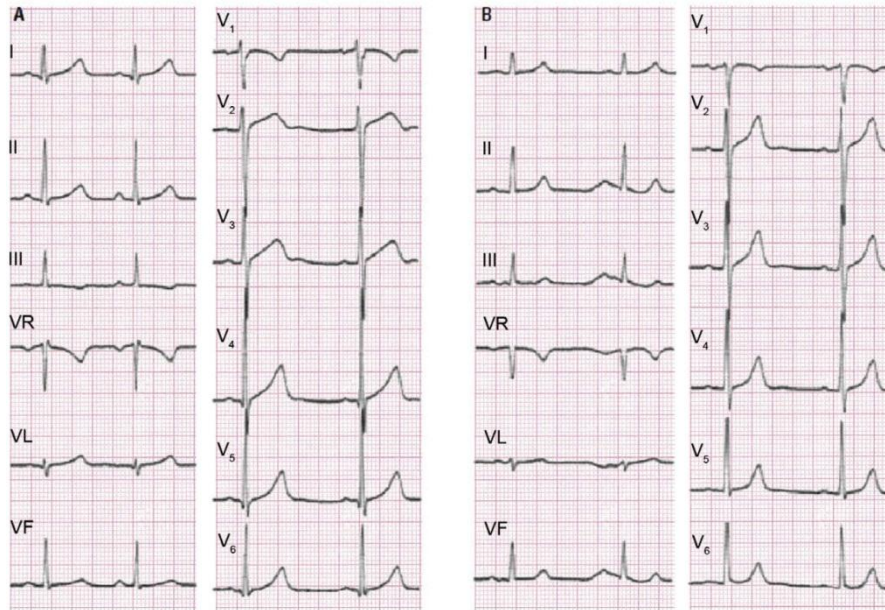
### 6.3.4. Hình thái một số type đặc biệt của LVE trên ECG

#### 6.3.4.1. Sự khác biệt nhỏ giữa các ECG bình thường và LVE nhẹ

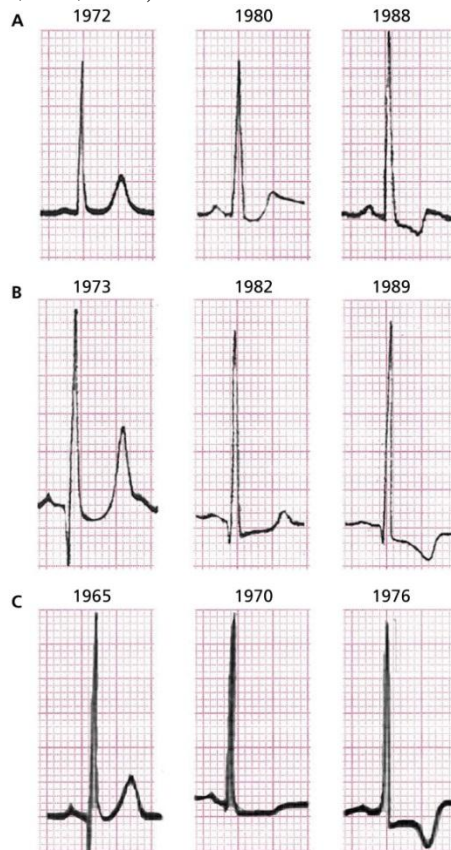
Thỉnh thoảng, chẩn đoán LVE dựa trên siêu âm tim mà không phát hiện được bằng ECG hoặc có thể chỉ những thay nhỏ trên ECG thậm chí có thể gặp ở người khỏe mạnh. Tuy nhiên, những thay đổi này có khác một chút so với ECG bình thường thấy ở người bình thường. Hình 6.12 cho thấy ST được hiệu chỉnh và sóng T cân đối ở DII, DIII, aVF và V5 – V6 của một BN tăng HA mức trung bình (B) so với người khỏe mạnh cho thấy QRS tương tự nhau nhưng với một ST – T bình thường (dốc lên và không đối xứng) (A).

Điều quan trọng cần phải nhớ rằng những thay đổi nhỏ này có thể là biến thể của kiểu bình thường, đặc biệt ở phụ nữ mãn kinh và người già. Những trường hợp này do đó phải được nghiên cứu kỹ lưỡng hơn bởi vì có thể tương ứng với LVE nhẹ hoặc thậm chí thiếu máu cục bộ cơ tim, đặc biệt nếu đi kèm với ST chênh xuống nhẹ ( $< 1$  mm). Hỏi bệnh sử và khám lâm sàng kỹ lưỡng là cần thiết, ngoài ra làm các test bổ sung (stress test, siêu âm tim), trước khi xác định chẩn đoán.





**Hình 6.12:** (A) ECG người bình thường và (B) BN tăng huyết áp. Quan sát thấy có sự khác nhẹ đoạn ST – T. (A) từ chỗ bắt đầu ST đi lên (V4 – V6, DI và DIII). Ngược lại (B) có đoạn ST hơi thẳng với T đối xứng (V5, V6, DI, DII, aVF).

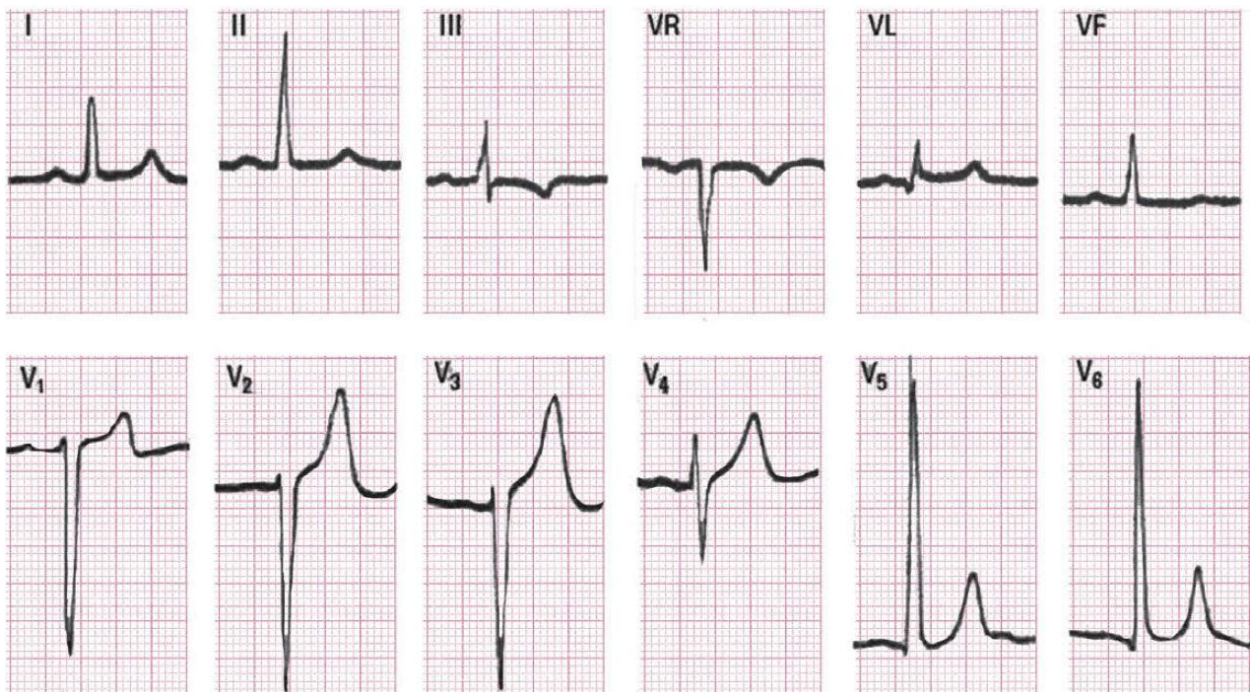


**Hình 6.13:** ba ví dụ đặc trưng của các diễn tiến về hình thái. (A) một trường hợp hẹp van động mạch chủ đáng kể, không có sóng q trên ECG đầu tiên, tiến triển sang tăng điện thế với kiểu strain. (B) hở van động mạch chủ đáng kể với sóng q giảm dần điện thế và xuất hiện kiểu strain. (C) BN thiếu máu cục bộ cơ tim và tăng huyết áp có thể xuất hiện dạng hỗn hợp LVE và thiếu máu với quá trình tiến triển của bệnh. Khi ECG tiến triển, chúng ta có thể quan sát thấy sự thay đổi trên ECG.

### 6.3.4.2. Những thay đổi trong tiến triển lâm sàng của LVE

Hình 6.13 cho thấy diễn biến lâm sàng của BN LVH tiến triển đến kiểu strain (dạng ST – T âm, bất đối xứng) cả trong hẹp van động mạch chủ (quá tải tâm thu) (A) và trong hở van động mạch chủ (quá tải tâm trương) (B). Những trường hợp sau xuất hiện thường xuyên hơn một lần sóng q nhỏ. (C) cho thấy sự xuất hiện kiểu strain bất thường kèm theo yếu tố nguyên phát (digitalis và thiếu máu cục bộ). thấy ST chênh xuống và sóng T âm sâu, đối xứng hơn (xem phía trên).

Hình 6.14 minh họa ECG của BN LVH, cho thấy hở van động mạch chủ nặng ở trẻ người mà không có trước đó. Tiêu chuẩn điện thế LVE xuất hiện, với qR ở V5 – V6, một đoạn ST được hiệu chỉnh, sóng T cao và đối xứng. Hình 6.15 cho thấy ECG của BN nam 45 tuổi với hẹp van động mạch chủ nặng đã lâu xuất hiện LVH có kiểu strain.



**Hình 6.14:** ECG đặc trưng của BN nam 22 tuổi với hở van động mạch chủ mặc dù không phải có từ lâu. Tương ứng với LVH mức độ trung bình nhưng thỏa mãn với các tiêu chuẩn của LVE (Romhilt – Estes score). Trong đó R ở V5 – V6 > 30 mm (3 điểm), IDT = 0,07 giây (1 điểm) và thời gian QRS = 0,10 giây (1 điểm), tổng số là 5 điểm. Dẫn lớn LV được nghĩ đến khi IDT hay VAT > 0,07 giây và sóng R cao ở V6 hơn ở V5.

### 6.3.4.3. Kiểu thoái lui của LVE

Các dấu hiệu tái cực gợi ý LVH trên ECG ở những BN có HTA trên siêu âm tim có thể cải thiện nếu điều trị đầy đủ và có tiên lượng tốt. Một ví dụ ở hình 6.16 cho thấy những dấu hiệu của LVE cải thiện sau phẫu thuật điều chỉnh một số van và bệnh tim bẩm sinh.

### 6.3.5. Chẩn đoán phân biệt

#### Block nhánh trái hoàn toàn

– Trong LVE, QRS không bao giờ kéo dài quá 120 ms mặc dù nhiều trường hợp LBBB nặng có đi kèm với LVE.

– LVE thường có những dấu hiệu gợi ý có LBBB độ 1 đi kèm (bỏ sót sóng q ở V6 và DI thậm chí bỏ sót r ở V1 với QRS < 120 ms).

**Nhồi máu thành vách:** bỏ sót sóng r ở V1 – V2 có thể làm chẩn đoán phân biệt trở nên khó khăn nếu chỉ có ECG. Chẩn đoán nhồi máu thành vách sẽ dễ dàng nếu có T âm và đối xứng ở V1 – V2.

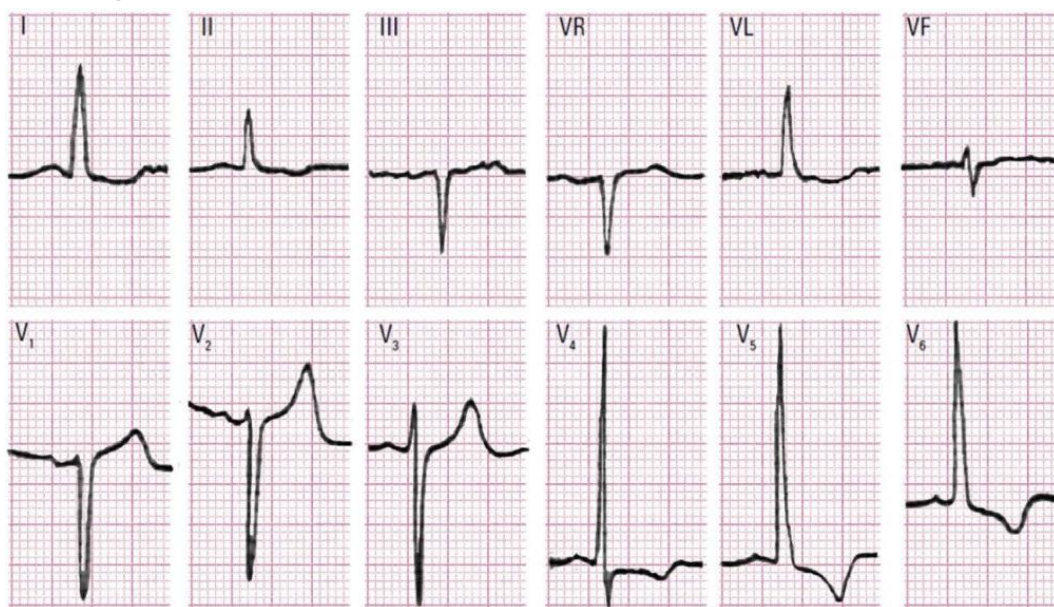
**Hội chứng kích thích sớm Wolff–Parkinson–White type I và II:** có sóng delta và PR ngắn.

### 6.4. Lớn hai thất

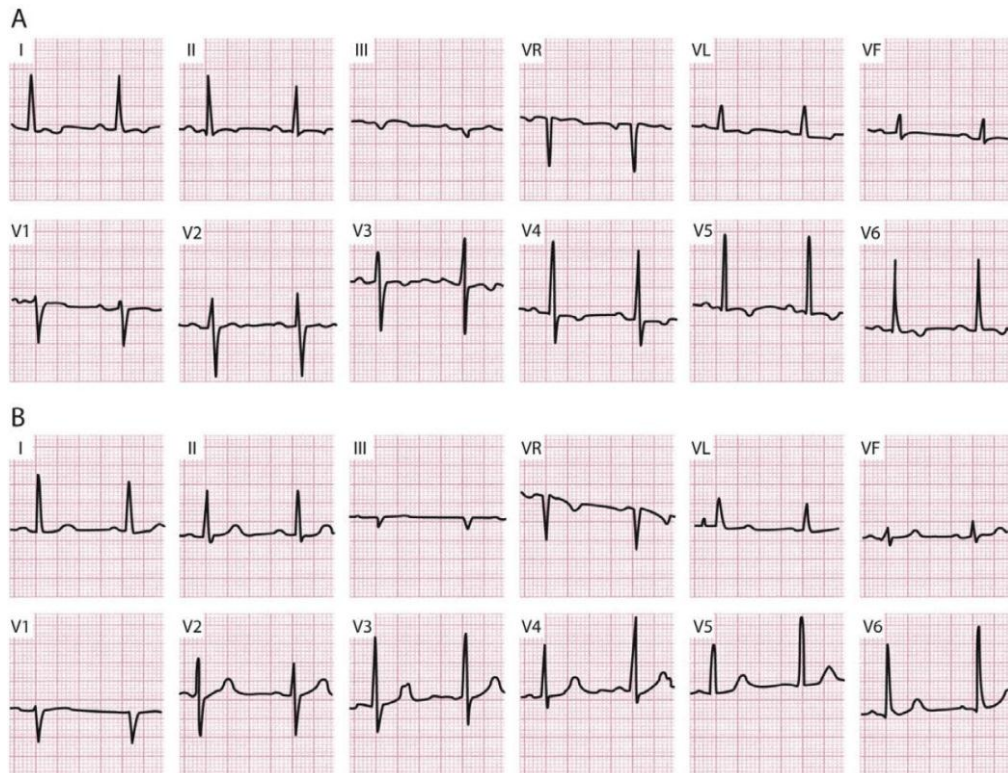Chẩn đoán khó khăn do sự xuất hiện của một loại có thể che lấp loại còn lại.

Tiêu chuẩn chẩn đoán gồm:

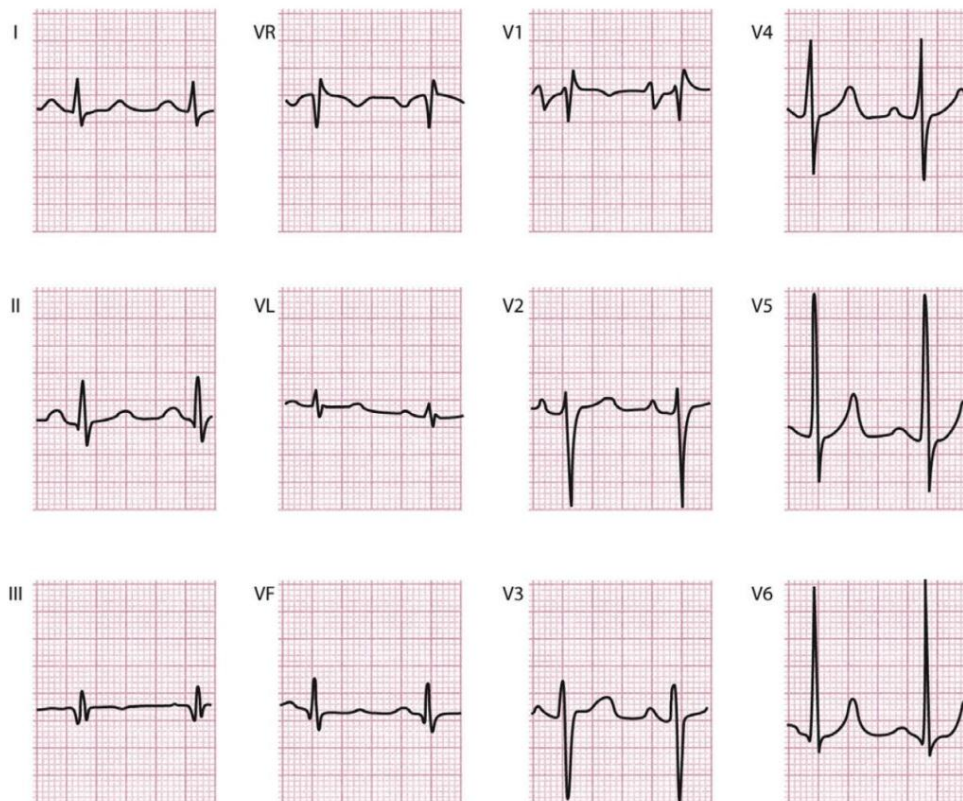
- 1. R cao ở V5 – 6 với ÂQRS lệch phải hay  $S_I S_{II} S_{III}$ .
- 2. R cao ở V5 – V6 với RS ở V1 – V2.
- 3. QRS với điện thế bình thường nhưng với tái cực thay đổi đáng kể.
- 4. QRS thấp ở V1, hiện diện S ở V2 và R hay Rs trong V5 – 6 với ÂQRS lệch phải hay  $S_I S_{II} S_{III}$  (hình 6.17).
- 5. Sóng P có thể biểu hiện những dấu hiệu đi kèm của nhĩ phải/trái (hình 5.4) hoặc rung nhĩ.



**Hình 6.15:** ECG của BN nam 47 tuổi, đặc trưng của hẹp van động mạch chủ từ lâu. Kiểu LVH đặc trưng với R ở V4 – V5 > 30 mm (3 điểm), ST – T đối ngược với R ở V4 – V6 (3 điểm), IDT (VAT) = 0,055 giây (1 điểm). Tổng số 7 điểm.



**Hình 6.16:** một BN nam 56 tuổi bệnh lý tim mạch do tăng huyết áp. ECG (A) trước điều trị và (B) 7 tháng sau điều trị. Quan sát thấy hình thái LVE có cải thiện.



**Hình 6.17:** ví dụ về lớn hai thất và lớn hai nhĩ. BN 35 tuổi với hẹp – hở van hai lá, hở van động mạch chủ và tăng áp phổi đáng kể với nhịp xoang.

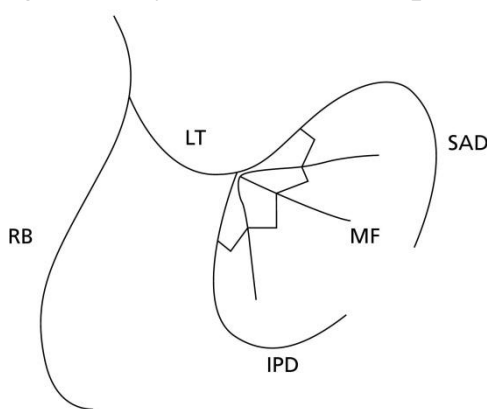
## TỰ ĐÁNH GIÁ

- A. Liệt kê các thay đổi điện sinh lý để giải thích các hình thái ECG của RVE.
- B. Tiêu chuẩn quan trọng nhất trên ECG để chẩn đoán RVE trong thực hành lâm sàng?
- C. Liệt kê các thay đổi ECG trong thuyên tắc phổi.
- D. Tiêu chuẩn RVE khi có sự hiện diện của QS ở V1?
- E. Liệt kê các thay đổi điện sinh lý để giải thích các hình thái ECG của LVE.
- F. Liệt kê các nguyên nhân gây R cao hoặc rSr' ở V1 tách biệt với RVE.
- G. Tiêu chuẩn quan trọng nhất trên ECG để chẩn đoán LVE trong thực hành lâm sàng?
- H. Sự khác biệt nhỏ giữa một ECG bình thường và của LVE nhẹ?
- I. Sự thay đổi trên ECG xuất hiện trong quá trình diễn tiến của bệnh.
- J. Kiểu biểu hiện nào trên ECG tương tự LVE.
- K. Tiêu chuẩn dày 2 thất: làm thế nào chẩn đoán được từ ECG?

## **BLOCK TÂM THẮT**

### **7.1. Khái niệm cơ bản**

Hệ thống dẫn truyền trong thất cụ thể có 4 nhánh nhỏ (hình 7.1): bó nhánh phải (RBB), bó nhánh trái (LBB) và sẽ chia tiếp làm 2 phân nhánh nữa, phân nhánh trái trước (superoanterior division – SAD), phân nhánh trái sau (inferoposterior division – IPD) và một số sợi trung gian (middle fibers – MF) ở giữa 2 phân nhánh này tạo thành một hệ thống dẫn truyền thất sự (xem phần 7.7).



**Hình 7.1:** sơ đồ hệ thống dẫn truyền trong thất: RB = nhánh phải, LT = thân nhánh trái, SAD = phân nhánh trái trước, IPD = phân nhánh trái sau, MF = các sợi trung gian

Trong chương 5 chúng ta đã thảo luận như thế nào là cách block trong bất kỳ phần nào của trái tim, SN, ở nhĩ, bộ nối AV hay ở tâm thất, hơn nữa là việc làm chậm tốc độ dẫn truyền (không hoàn toàn hay gọi là block độ 1) hoặc block hoàn toàn dẫn truyền ở khu vực này gọi là block hoàn toàn hay độ 3. Khi chỉ có một số sự phóng thích bị chặn, nó ở một trong hai dạng là không hoàn toàn hoặc hoàn toàn thì trường hợp này ta gọi là block độ 2.

Block nhánh phải hay trái có thể ở đầu gần hoặc ở phía ngoại vi. Ở đây chúng ta đề cập chủ yếu đến các tiêu chuẩn trên ECG của các block đầu gần. Tuy nhiên, các đặc điểm của block bó nhánh phải và trái ngoại vi cũng gần giống như block đầu gần.

Các tiêu chuẩn chẩn đoán block nhánh bó và hai phân nhánh của nhánh trái đã được đưa ra từ nhiều năm trước bởi trường Mexico (Sodi và cs) vào năm 1967, và Rosenbaum và Elizari vào năm 1968. Gần đây, một số trong những tiêu chuẩn đó đã được đặt ra những nghi ngờ, đặc biệt là chiều rộng của phức bộ QRS để chẩn đoán block nhánh trái. Nhưng đến thời điểm này chúng ta vẫn tiếp tục sử dụng các tiêu chuẩn chẩn đoán này.

Điều đáng đề cập là block phân nhánh ngoại vi của nhánh phải có thể là bắt nguồn của dạng  $S_I S_{II} S_{III}$  có nghĩa là trục điện tim lệch phải xa với sóng S chiếm ưu thế trong chuyển đạo DI, II và III mà hầu hết đều giống như những dấu hiệu trong RVE và những dạng biến thể ở người bình thường.

Thêm vào đó, block các sợi trung gian của LBB sẽ được thảo luận ngắn gọn ở cuối chương này.

Nói dễ hiểu thì block nhánh là tắc nghẽn dẫn truyền trong các nhánh của bó His dẫn đến trì hoãn dẫn truyền xung động đến tâm thất tương ứng. Như vậy:

– Có xung từ nhĩ truyền xuống.

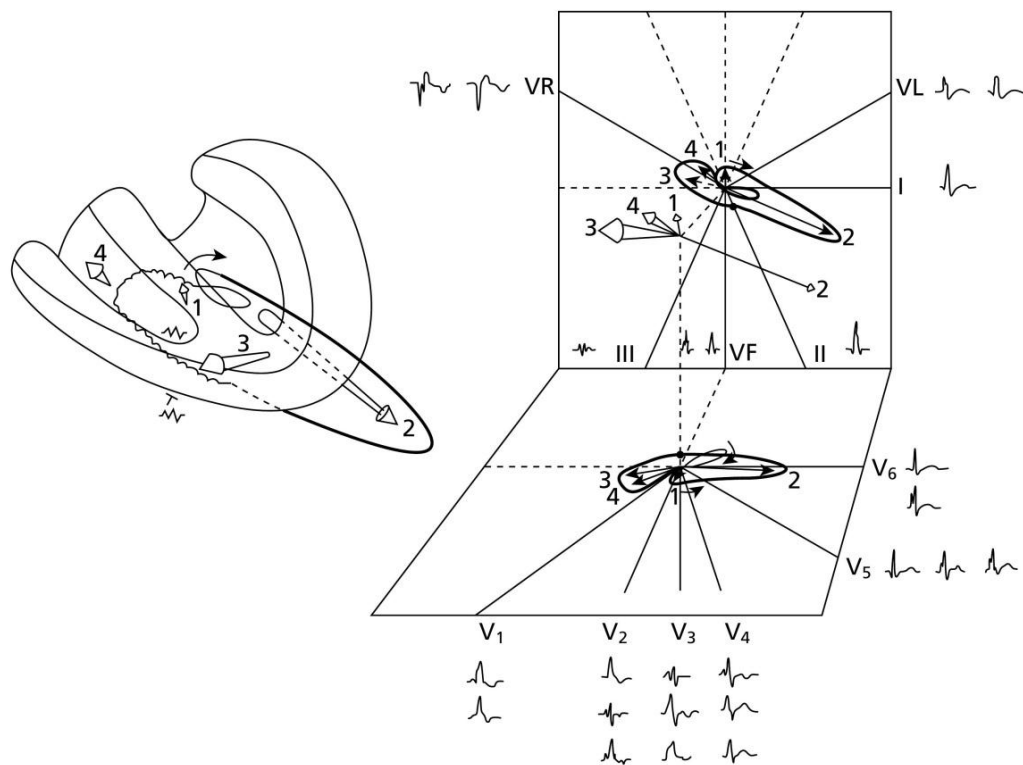
– Dẫn truyền theo nhánh bình thường khử cực tâm thất bên bình thường trước rồi mới vòng sang bên thất bị block để khử cực nên thời gian kéo dài: QRS dẫn rộng, có móc, VAT muộn, lệch trục về bên bị block, biến đổi ST – T thứ phát.

## 7.2. Block nhánh phải

### 7.2.1. Block bó nhánh phải hoàn toàn (độ 3)

Chúng ta nói RBBB hoàn toàn hay không hoàn toàn và cũng tương tự là LBBB hoàn toàn hay không hoàn toàn vì rất khó xác định được liệu rằng các kích thích dẫn truyền có đi qua các nhánh bị ảnh hưởng hay không, nếu sự khử cực xuyên vách từ các phần khác của thất không tồn tại.

#### 7.2.1.1. Cơ chế của các thay đổi trên ECG (hình 7.2)



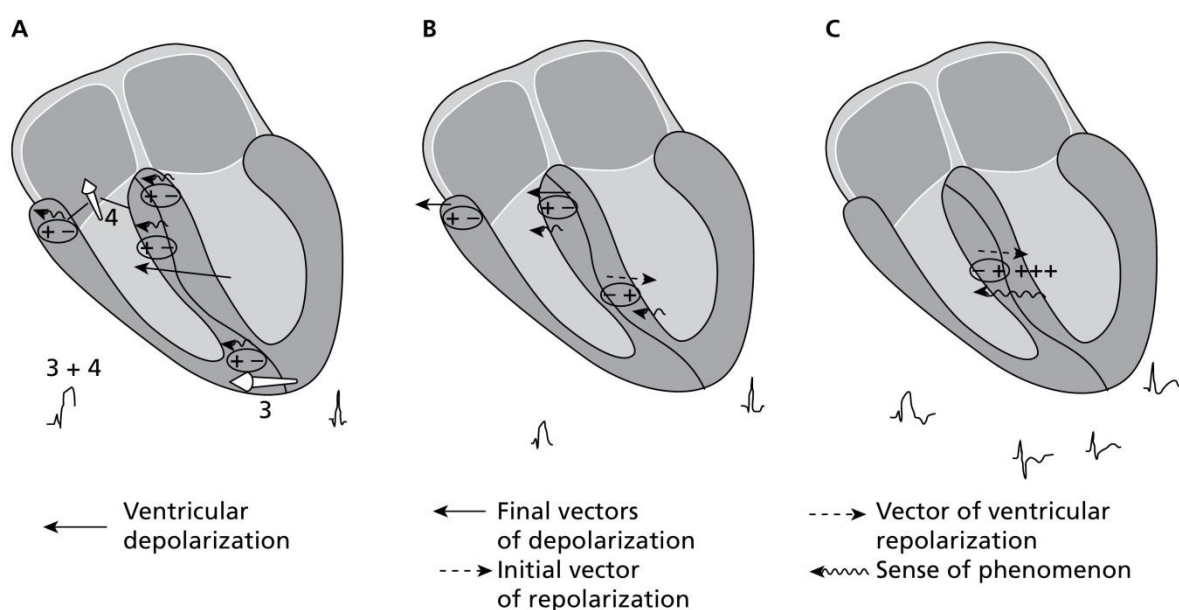
**Hình 7.2:** (trái) vòng lặp QRS và vector sóng T trong RBBB hoàn toàn. (Phải) hình chiếu của vòng trên 2 mặt phẳng và gây hình thái thường gặp nhất trên thực hành lâm sàng.

Sự hoạt hóa (khử cực và tái cực) của RV diễn ra từ các dẫn truyền xuyên thành, do các sợi nhỏ của mạng purkinje ở vách liên thất và hình thành một phức độ QRS kéo dài hơn. Hoạt động xuyên thành vách liên thất sẽ gây trì hoãn 3 và 4 vectors của sự khử cực ở vách và RV, hình thành đặc điểm đặc trưng trên phức bộ QRS.

Hình 7.2 cho thấy sự tương quan của các vector này và các vòng lặp tương ứng trên bán phần của mỗi chuyển đạo, tất cả điều này giải thích các hình thái quan sát được.

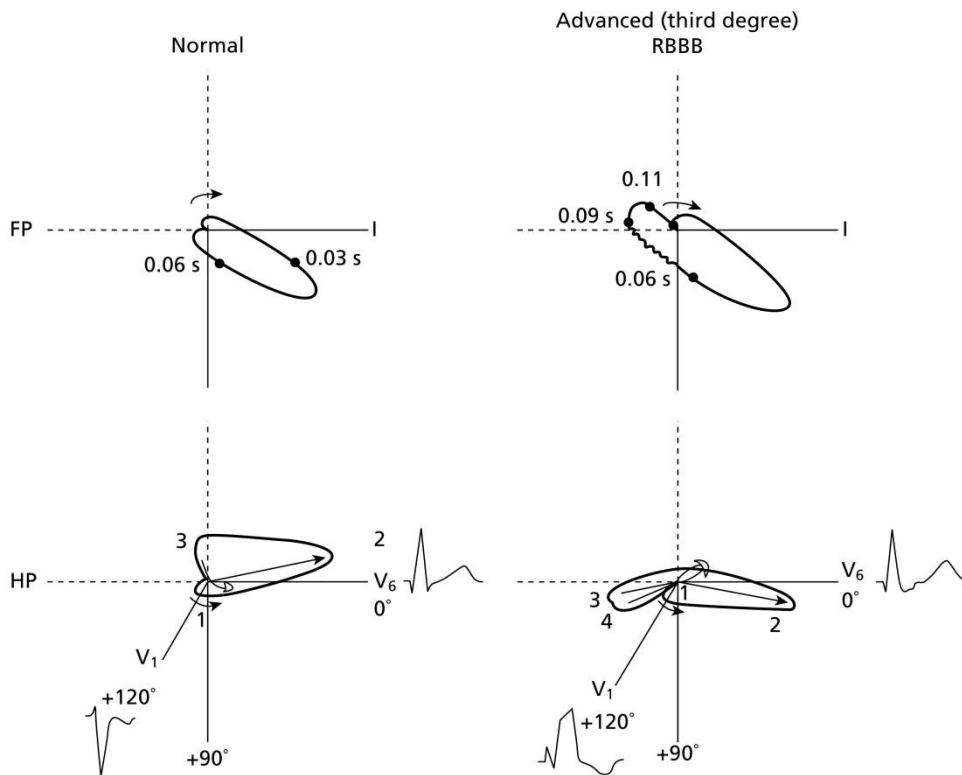
Hình 7.3 cho thấy cách các hình thái sự thay đổi của ST – T trong RBBB hoàn toàn và được giải thích bởi sự tái cực ở vách liên thất, trong đó trội lên là thành LV. Sự tái cực vách liên thất bắt đầu ở phía bên trái của vách liên thất do đó đầu dương của vector tái cực luôn luôn hướng về bên trái và được ghi nhận là âm ở V1 và dương ở V6.

Hình 7.4 so sánh các vòng lặp phức bộ QRS và hình thái ở các chuyển đạo trên FP và HP trong điều kiện bình thường và với RBBB hoàn toàn.



**Hình 7.3:** sơ đồ vector khử cực và tái cực trong RBBB hoàn toàn. Sóng T âm ở V1 và dương ở V6 bởi vì vector tái cực vách trội hơn và có đầu dương hướng về bên trái.

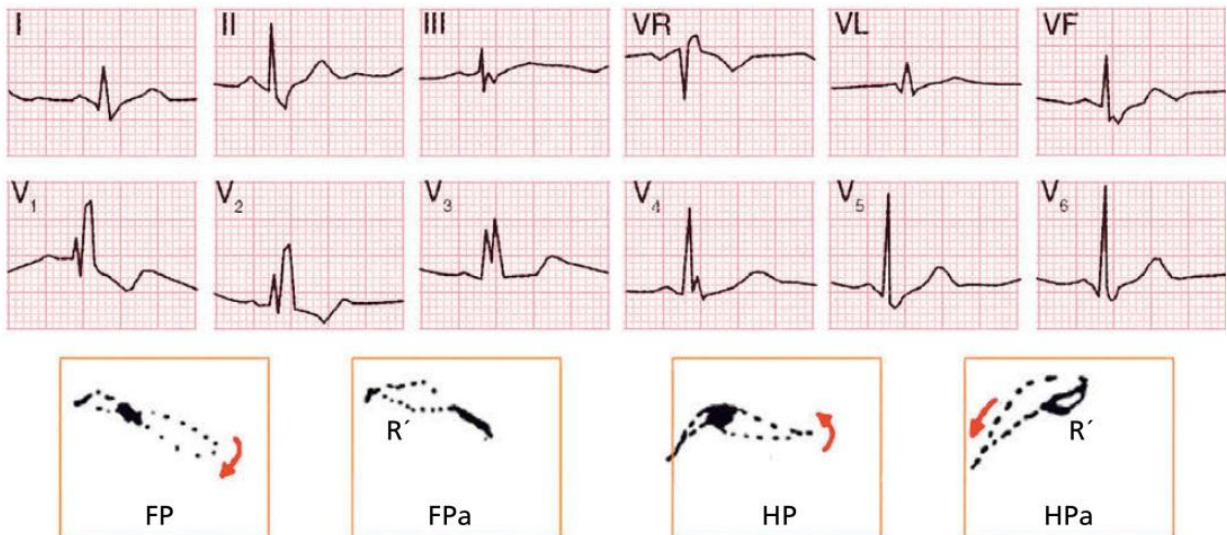




**Hình 7.4:** FP và HP ở người bình thường và ở BN RBBB hoàn toàn. Cho thấy loại block này không được hiệu chỉnh hướng đi của vòng lặp QRS trên FP nhưng có ra trước nhiều hơn ở HP.

### 7.2.1.2. Tiêu chuẩn chẩn đoán RBBB hoàn toàn (độ 3)

Tiêu chuẩn chẩn đoán RBBB hoàn toàn gồm:



**Hình 7.5:** ECG và VCG ở BN 75 tuổi khỏe mạnh không có các bệnh lý tim mạch. Sau hơn 15 năm thì ECG vẫn không thay đổi. Trong trường hợp RBBB hoàn toàn ở tim bình thường không xoay trục (ÂQRS trong nửa đầu tiên của QRS =  $+30^\circ$  và có dạng qRs ở V5). FPa: phóng đại mặt phẳng trán, HPa: phóng đại mặt phẳng ngang. Thấy phần cuối cùng của khử cực QRS tạo sóng R' ở aVR và V1 (hình 7.2).

– 1. QRS  $\geq 0,12$  giây với thay đổi  $\Delta$ QRS.

– 2. HP: dạng chữ “M”, hình rsR’ ở V1 và nhìn chung có dạng R’ slurring ở V2, ST chênh xuống nhẹ ở V1, T âm không đối xứng ở V1 – V2, đôi khi ở V3. qRs ở V5 – V6 có sóng s dạng slurring.

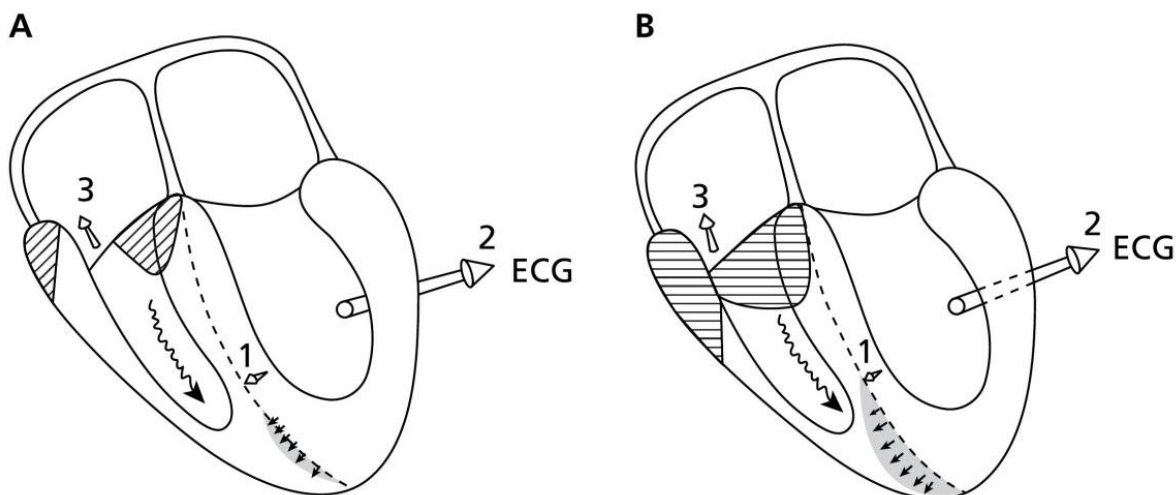
– 3. FB: hình ảnh QR ở aVR với R dạng slurring, T âm và phức bộ qRs ở DI, aVL thường có sóng S dạng slurring.  $\Delta$ QRS có thể nằm trong giới hạn bình thường nếu không có RBBB và lệch phải hoặc trái theo chiều xoay của trái tim và/hoặc có sự hiện diện của lớn RV hoặc LV.

Hình 7.5 cho ví dụ điển hình của RBBB hoàn toàn ở một trái tim tư thế bình thường không bị xoay.

Chuyển đạo chìa khóa cho chẩn đoán là ở V1, V6, AVR

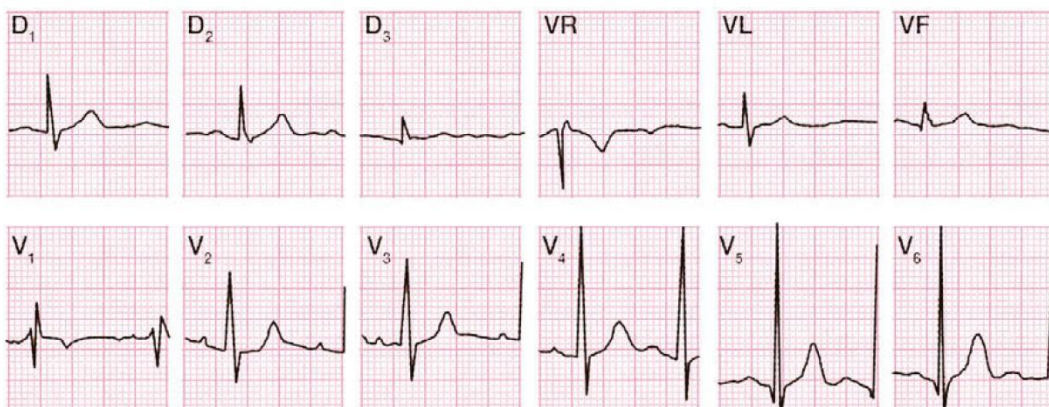
### 7.2.2. Block nhánh phải không hoàn toàn (độ 1)

Ở những trường hợp có hoạt hóa xuyên thành vách liên thất nhiều hoặc ít quan trọng (vùng màu xám) thì tùy thuộc vào mức độ trì hoãn của kích thích từ bó nhánh phải (hình 7.6). Do đó, một phần nhiều hơn hoặc ít hơn của RV sẽ được khử cực trễ hơn (vùng có đánh dấu sọc). Chính vì những lý do đó, ECG của RBBB độ 1 có những đặc điểm sau đây (hình 7.7):

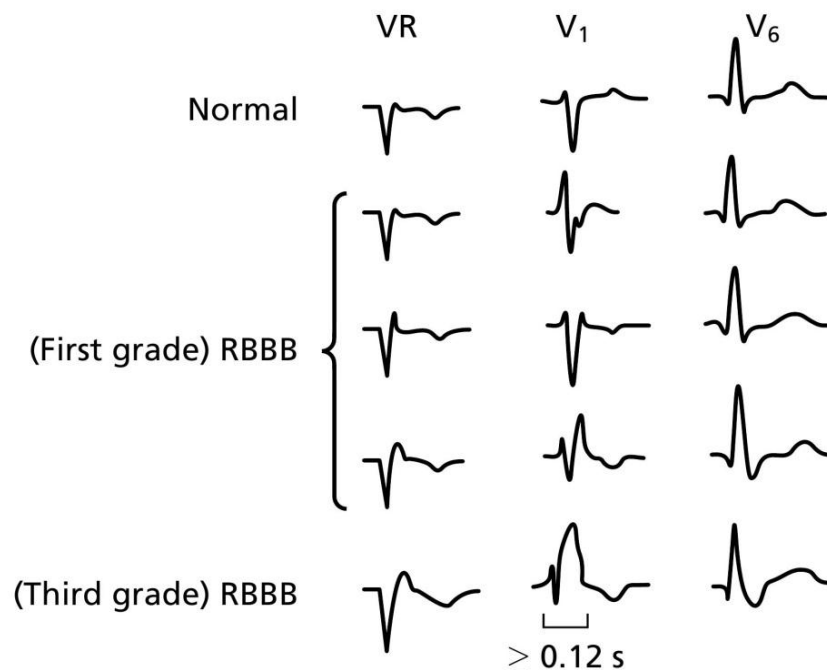


**Hình 7.6:** sơ đồ khử cực thất nhưng với RBBB không hoàn toàn (độ 1) ở đầu gần, block ít hơn (A), block nhiều hơn (B). Trong type RBBB này, một phần vách bên phải (vùng dấu gạch đứt) khử cực xuyên thành vách liên thất vì xung động đến từ bên trái trong khi xung động từ nhánh phải vẫn chưa đến. Sau đó những xung động của nhánh phải đến vách bên phải và lớn hơn phần khử cực xuyên thành vách liên thất (B). Các xung động đến RV muộn nghĩa là có một phần tương ứng với RV được khử cực muộn hơn LV, bắt đầu từ một vector khử cực thất cuối cùng trực tiếp đi lên và ra trước. Trong trường hợp bình thường một phần nhỏ của RV được khử cực cuối cùng và tạo ra vector hướng trực tiếp lên trên và ra sau. Trong RBBB không hoàn toàn, vector cuối cùng của phức bộ QRS hướng lên trên và hơi ra trước, thường rơi ít nhất một phần nhỏ vào bán phần dương của V1 và aVR. Nó cũng khá muộn. Hơn nữa hình thái rSr’ hoặc rsR’ ở V1 và r’ ở aVR rộng hơn bình thường nhưng QRS vẫn < 0,12 giây. Tuy nhiên ở hình 7.8, thay đổi đầu tiên của hình thái QRS có thể từ rS đến dạng RS.

- 1. Thời gian phức bộ QRS < 120ms.
- 2. Hình dạng rSr' ở V1. Các r' không rộng và có thể có một điện thế cao hoặc thấp rõ rệt. Có thể thấy được ở pha đầu tiên là một dạng RS, vì phần đầu của phức bộ QRS đi ra trước một chút trước khi phần cuối cùng xuất hiện slurring ra trước. Điều này giải thích các hình dạng RS trong V1 (hình. 7.8). Tuy nhiên, để tránh chẩn đoán quá tay, chúng ta có thể đưa ra các chẩn đoán RBBB không hoàn toàn trong sự hiện diện của r' ở V1.
- 3. r' đó không rộng, cũng được tìm thấy ở aVR, và s ở DI, V6.



**Hình 7.7:** ví dụ điển hình của RBBB không hoàn toàn. So sánh giữa RBBB hoàn toàn với hình thái của dẫn truyền bình thường và hình thái khác của RBBB không hoàn toàn.



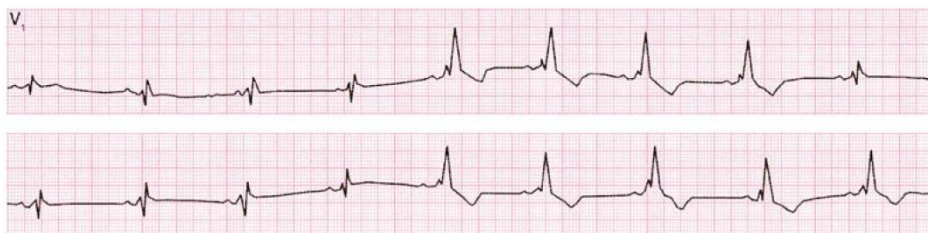**Hình 7.8:** hình thái aVR, V1 và V6 trong những trường hợp bình thường và RBBB độ 1 – 3. Chú ý, 3 hình thái ECG trong RBBB không hoàn toàn tương ứng với 3 mức độ nặng dần liên tiếp của RBBB.

### 7.2.3. RBBB: so sánh các hình thái

(Hình 7.8) nhìn sự khác nhau về các hình thái ở aVR, V1 và V6 ở những trường hợp hoạt hóa bình thường và RBBB độ 1, độ 3. Ở V1 hình thái ECG có thể từ rs' sang rsR' với phức bộ QRS kéo dài  $\geq 120$  ms.

### 7.2.4. Block bó nhánh phải độ 2 (RBBB độ 2)

(Hình 7.9) trong trường hợp này là một hình dạng thoáng qua từ độ 1 hoặc độ 3 RBBB xuất hiện trên cùng một lần ghi ECG (xem chương 11).

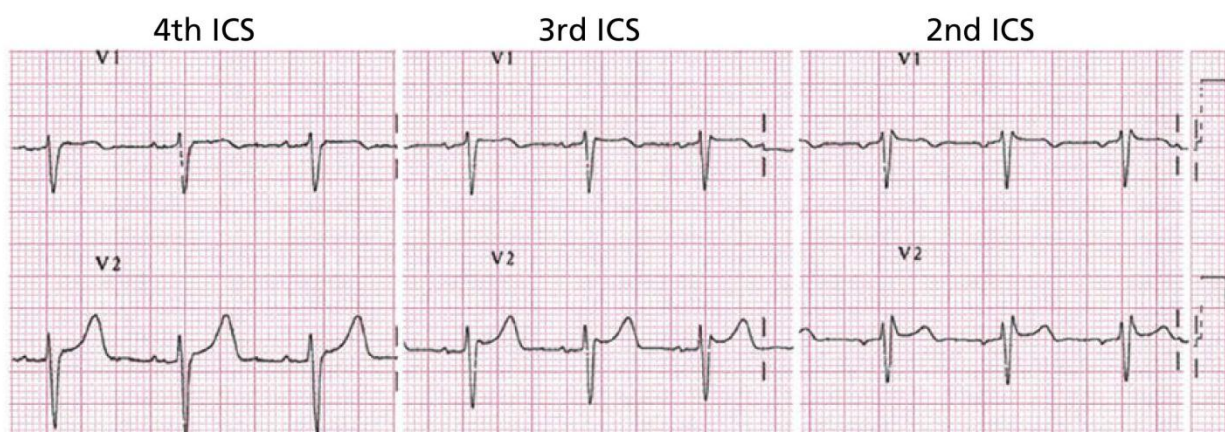


**Hình 7.9:** V1 ghi liên tục ở BN 55 tuổi có hình thái RBBB độ 1 (4 phức hợp đầu tiên) và xuất hiện đột ngột hình thái RBBB độ 3 (4 phức hợp) với thay đổi nhỏ của khoảng PR. Đây là một ví dụ về RBBB độ 2 mặc dù xuất phát từ RBBB độ 1. Sự hiện diện của RBBB độ 3 thường đi kèm với chậm nhịp tim.

### 7.2.5. Chẩn đoán phân biệt

Chẩn đoán phân biệt phải được tạo ra với **tất cả dạng mà có R trội hoặc r' ở V1**, bao gồm hội chứng kích thích sớm, RVE hoặc lớn hai thất, vận động viên, lõm ngực (pectus excavatum), hội chứng Brugada,..(bảng 6.1 chương 16).

**Đặt điện cực V1 – V2 hơi cao và các biến thể khác của ECG bình thường cũng nên được loại trừ.** Những trường hợp này, sóng P sẽ âm (hình 7.10). Sóng P âm ở V1 với đặt đúng điện cực thường thấy ở những trường hợp lõm ngực. Xem thêm những chẩn đoán phân biệt của r' ở V1 trong bảng 6.1.



**Hình 7.10:** một BN 15 tuổi thể trạng gầy, không bệnh lý tim mạch. Dạng rSr' do đặt điện cực V1 – V2 ở khoang liên sườn 2 (P âm) và không thấy khi đặt lại các điện cực này ở khoang liên sườn 4.

Đương nhiên, chẩn đoán phân biệt sẽ khó hơn đối với RBBB không hoàn toàn vì nếu có QRS kéo dài  $\geq 120$  ms, một kích thích sớm sẽ được loại trừ nếu khoảng PR bình thường, thì đó là RBBB hoàn toàn.

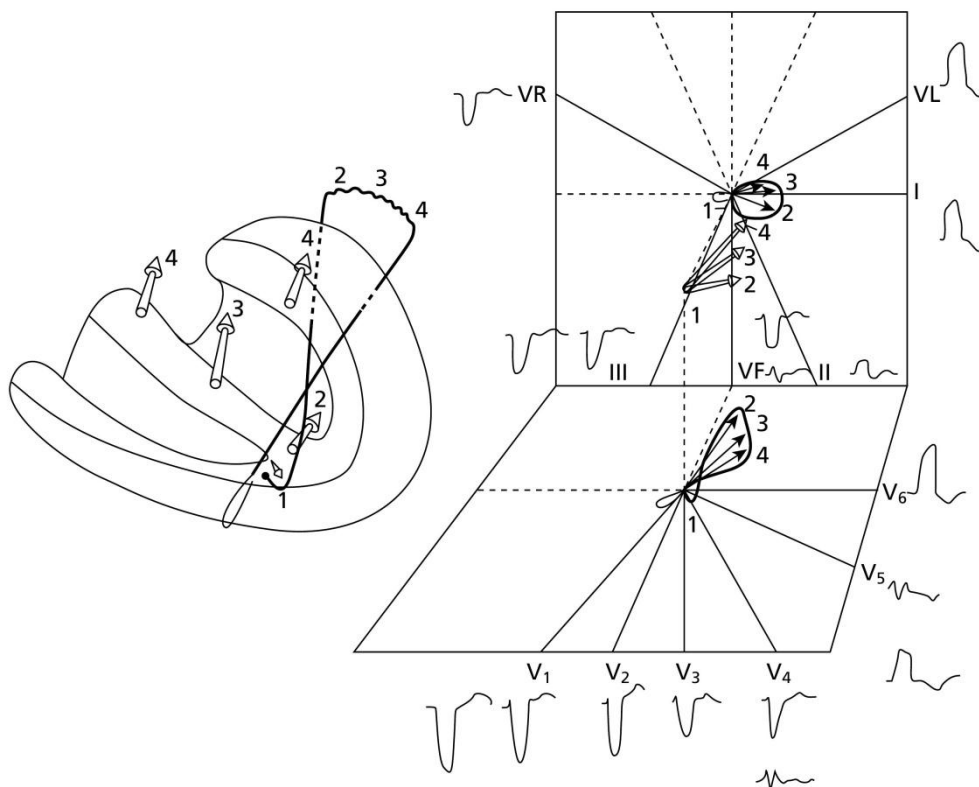
Một số thông tin nữa về chẩn đoán RBBB hoàn toàn đi kèm với nhồi máu, thiếu máu cục bộ cơ tim, hội chứng kích thích sớm và về chẩn đoán RBBB ngoại vi (chúng ta đã đề cập đến sự hiện diện hình dạng của  $S_I$   $S_{II}$   $S_{III}$  tương tự với RVE và biến thể bình thường ở hình 6.8).

### 7.3. Block bó nhánh trái (LBBB)

#### 7.3.1. LBBB hoàn toàn (độ 3)

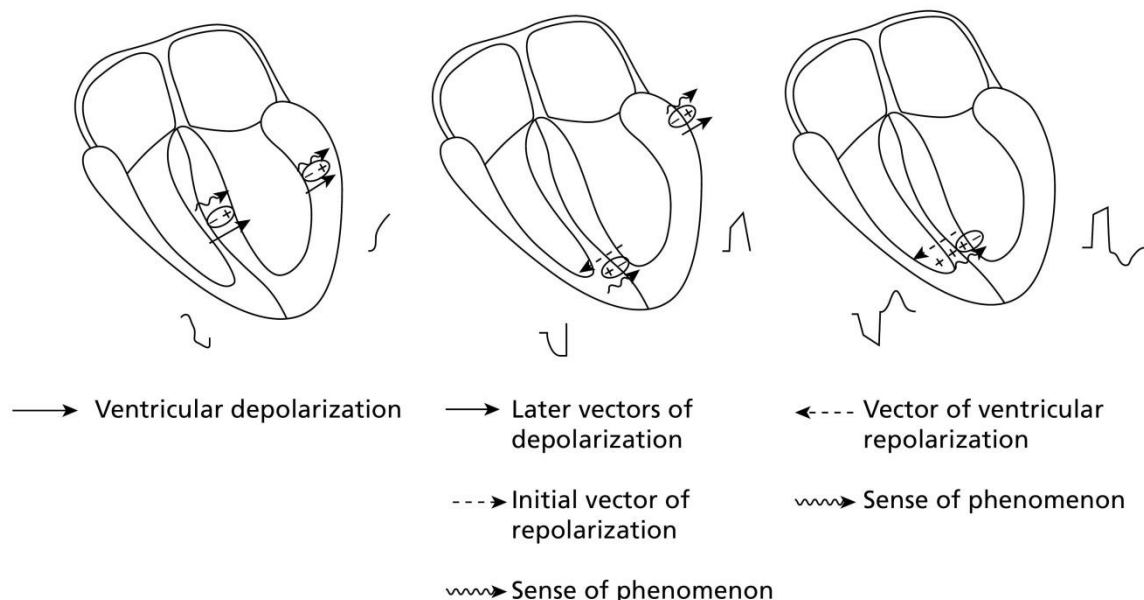
##### 7.3.1.1. Cơ chế thay đổi trên ECG

(Hình 7.11) sự kích hoạt toàn bộ LV diễn ra xuyên vách liên thất, cũng như xảy ra ở RBBB hoàn toàn. Điều này giải thích sự chậm trễ trong việc hình thành phức bộ QRS, vì sự khử cực xuyên vách chậm do số lượng các sợi Purkinje xuất hiện ở vách liên thất khá ít. Các kích hoạt xuyên vách liên thất và cả LV có nguồn gốc từ 4 vectơ (hình 7.11) điều này giải thích cho sự hình thành của một vòng lặp QRS và sẽ có QRS dẫn rộng, các hình dạng của nó có thể được giải thích bởi sự tương quan vòng lặp – bán phần (hình 7.11) .



**Hình 7.11:** (trái) vector và vòng lặp QRS ở LBBB hoàn toàn. (Phải) hình chiếu vòng lặp QRS trên 2 mặt phẳng với sự xuất hiện từng vòng QRS tương ứng và hình thái ECG thường gặp nhất trên lâm sàng.

Hình thái ST – T trong trường hợp LBBB hoàn toàn được giải thích do quá trình tái cực của vách liên thất chiếm ưu thế hơn so với thành LV (hình 7.12). Sự tái cực bắt đầu ở phía bên phải của vách liên thất hướng trực tiếp từ phải sang trái và do đó các vector tái cực cũng di chuyển từ phải sang trái với đầu dương của vector luôn hướng về phía V1. Kết quả là, các sóng T thì dương ở V1 và âm ở V6.



**Hình 7.12:** sự hình thành các vector khử cực và tái cực trong LBBB hoàn toàn. T âm ở V1 và dương ở V6 vì tái cực ở vách liên thất trội hơn và luôn đi từ trái sang phải (V1 hướng về phía dương, V6 hướng về phía âm), mặc dù ta có chiều của hiện tượng này hướng từ phải sang trái.

### 7.3.1.2. Tiêu chuẩn chẩn đoán LBBB hoàn toàn (độ 3)

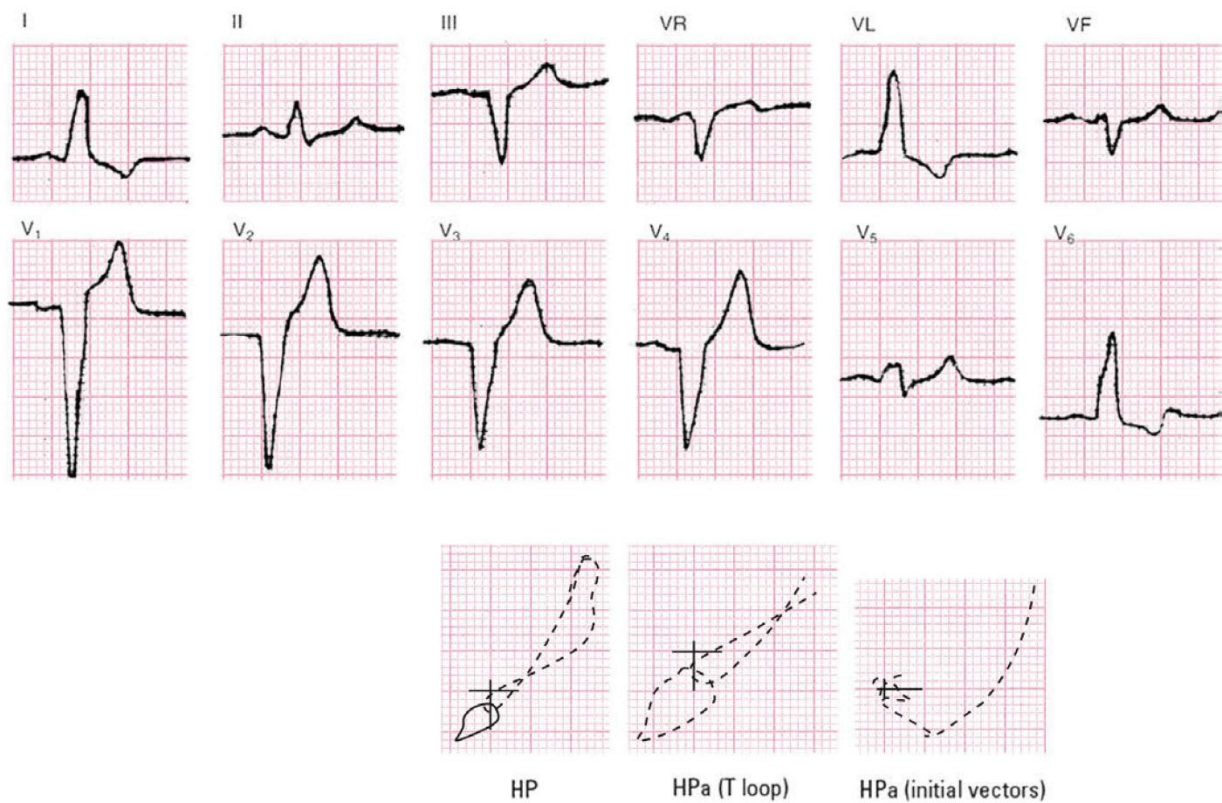
(Hình 7.13) tiêu chuẩn kinh điển bao gồm:

- 1. QRS  $\geq 120$  ms. Những nghiên cứu gần đây cho rằng ở những trường hợp suy tim thì sự dẫn rộng phức bộ QRS nên ưu tiên đặt máy tạo nhịp để tái đồng bộ hóa, thời gian QRS là  $\geq 130$  ms ở nữ và  $\geq 140$  ms ở nam.
- 2. Sự hiện diện dạng chữ “V”, hoặc dạng slurring của một phần ba giữa phức bộ QRS ở ít nhất 2 trong số các chuyển đạo: V1, V2, V5, V6, DI và aVL cùng với sự kéo dài tại đỉnh R ở V5 – V6  $> 60$ ms.
- 3. Nhìn chung, đoạn ST hơi ngược chiều với sự phân cực của phức bộ QRS, đặc biệt khi kéo dài  $\geq 140$  ms và nhanh chóng theo sau bằng sóng T không đối xứng và phân cực ngược lại.
- 4. HP: QS hoặc rS ở V1 với ‘r’ nhỏ có ST chênh lên nhẹ, T dương, không đối xứng và R đơn độc ở V6 với T âm, không đối xứng. Khi phức bộ QRS  $< 140$  ms, sóng T ở V6 có thể dương.
- 5. FP: R đơn độc ở D1 và aVL thường kèm sóng T âm, không đối xứng và ST chênh xuống nhẹ và thường có QS ở aVR với sóng T dương. Ở những trường

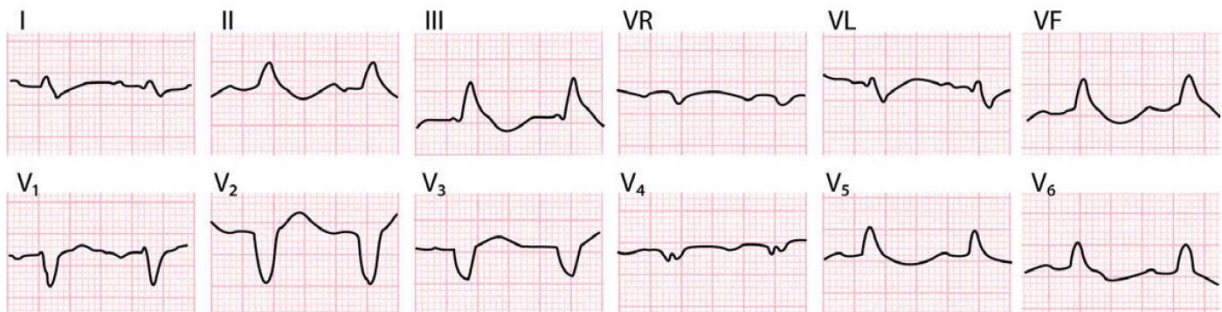
hợp suy tim toàn bộ và dẫn nhiều buồng tim bên phải, thì có sự trì hoãn sự khử cực ở RV điều này giải thích rằng sóng R cuối cùng của aVR (dạng QR).

– 6. ÂQRS có thể thay đổi. Có thể lệch phải ở những BN RVE và/hoặc suy tim sung huyết (hình 7.14) và lệch trái ở những trường hợp BN block phân nhánh trái trước,... (hình 7.15).

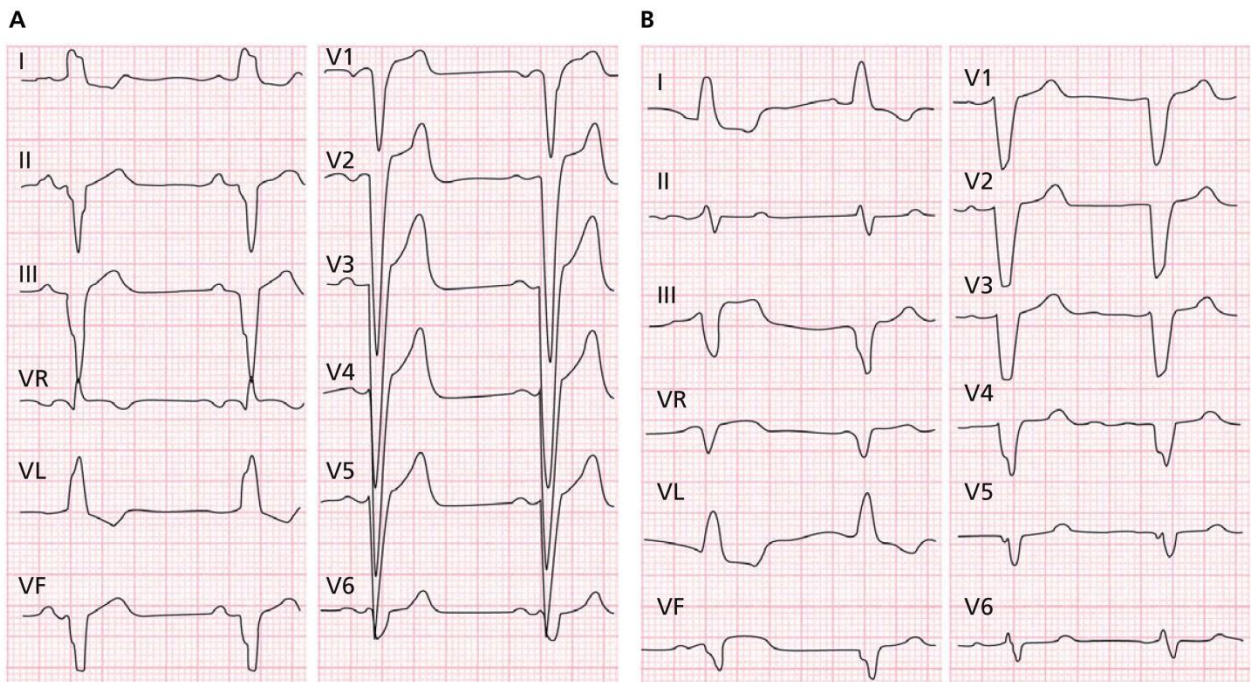
Hình 7.13 cho thấy ví dụ điển hình của LBBB hoàn toàn và hình 7.14, 7.15 là 2 ví dụ của LBBB liên quan đến sinh bệnh học được nêu ra. Sự liên quan với thiếu máu cục bộ cơ tim sẽ giải thích cụ thể ở chương 9, phần 9.6.



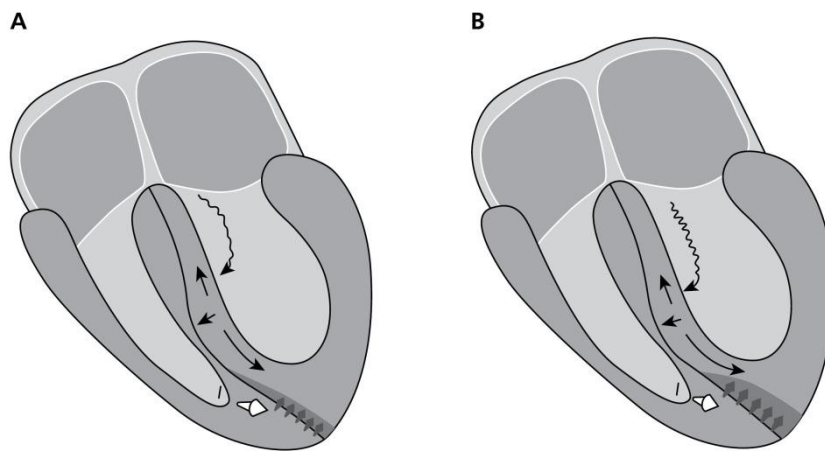
**Hình 7.13:** ECG và VCG ở BN nam 68 tuổi với LBBB hoàn toàn và không có bệnh lý tim mạch. QRS > 120 ms. Hình thái này còn thấy được trên hình 7.11.



**Hình 7.14:** ECG của BN suy tim sung huyết và hình thái của LBBB với ÂQRS lệch phải, điện thế thấp trên FP và dạng QS cho đến V4.



**Hình 7.15:** (A) ECG của BN có bệnh lý cơ tim dẫn vô căn với phân suất tổng máu thấp và LBBB với ÂQRS lệch trái. ECG tương tự với (B) ở BN lớn tuổi COPD nhưng không suy tim với LBBB giống nhau ít nhất trong 20 năm. Chỉ khác trong trường hợp đầu tiên có dạng QR ở aVR được giải thích do hoạt hóa RV muộn hơn vì dẫn lớn.



■ Zone of transseptal depolarization

**Hình 7.16:** sơ đồ khử cực thất trong LBBB độ 1. Nếu nhẹ (A), có khử cực nhỏ xuyên vách bởi nhánh phải và biểu hiện trên ECG là vector đầu tiên không xuất hiện do trên thực tế sự chậm trễ của vector này trong tình huống này làm nó thoát khỏi lực tác động từ bên phải. Sóng T có thể (+) hoặc (-) khi có bệnh lý đi kèm. Nếu nặng hơn (B) thì sự khử cực xuyên vách bất thường nhiều hơn, tương tự như LBBB hoàn toàn nhưng QRS < 120 ms, sóng T (+) hoặc (-+) ở DI, aVL và/hoặc V5 – V6 phụ thuộc vào các bệnh lý tim mạch kèm theo.

### 7.3.2. Block bó nhánh trái không hoàn toàn (độ 1)

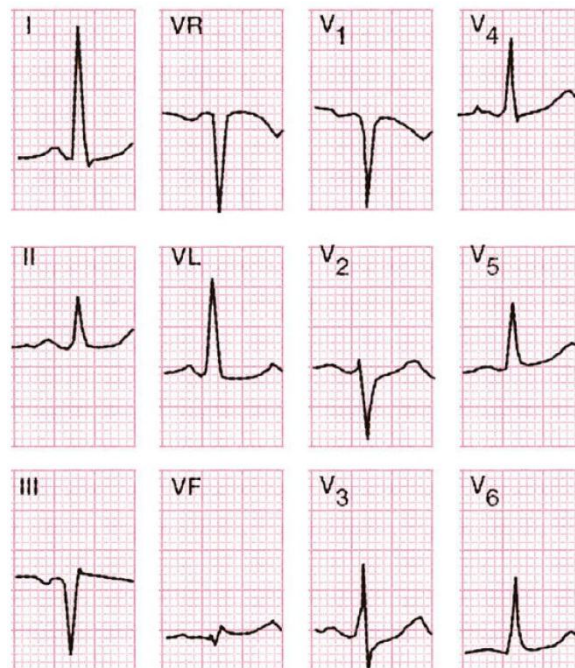
Trong trường hợp này, các sự phóng thích đi từ từ xuống nhánh trái. Điều này giải thích rằng một số phần của LV bị khử cực xuyên vách và một số phần bị khử cực qua một con đường bình thường (B nhiều hơn A trong hình 7.16).



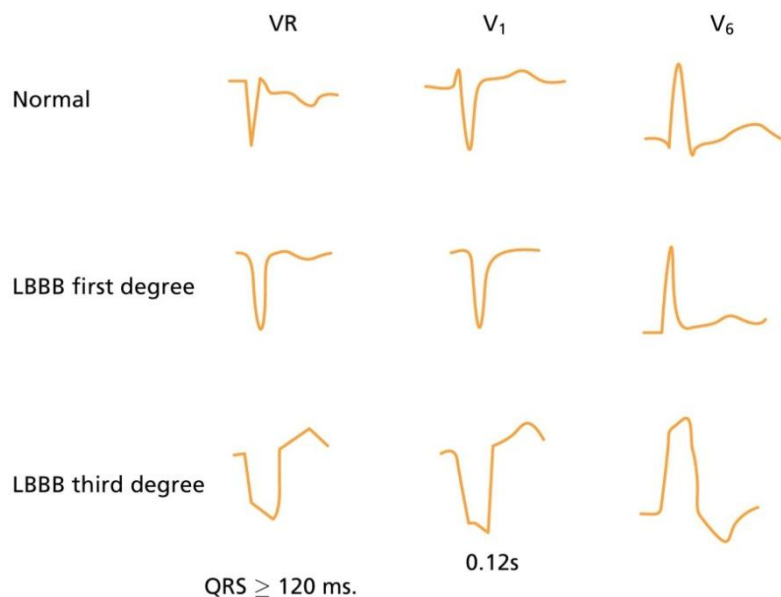
Bởi vì sự bắt đầu của khử cực vách liên thất xảy ra từ bên phải sang bên trái, sóng q ở vách liên thất thì không có hiện diện do đó một sóng R độc nhất được nhìn thấy ở V6, DI, và aVL. Sóng r ban đầu không tìm thấy ở V1, nếu có thì nó rất nhỏ, do khử cực RV bởi sự phóng thích đi xuống dọc theo bó nhánh bên phải.

Trên ECG của LBBB độ 1 có đặc điểm sau:

- 1. Phức bộ QRS <120 ms, với sóng R đơn độc ở D1, aVL và V6.
- 2. Tái cực ở V6 có thể dương hoặc nằm ngang/âm dựa theo cơ chế bệnh sinh và mức độ của sự khử cực xuyên vách liên thất (hình 7.17).



**Hình 7.17:** một ví dụ về LBBB. BN 75 tuổi không có các bệnh lý tim mạch



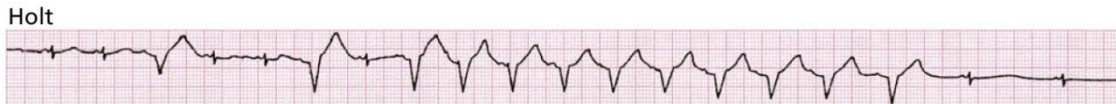**Hình 7.18:** so sánh hình thái LBBB một phần và hoàn toàn.

### 7.3.3. So sánh về các hình thái

Ở hình 7.18 có thể cho thấy sự hiện diện của các dạng khác nhau ở aVR, V1 và V6 trong trường hợp hoạt động điện bình thường và ở độ 1, độ 3 của LBBB.

### 7.3.4. Block bó nhánh trái độ 2 (LBBB độ 2)

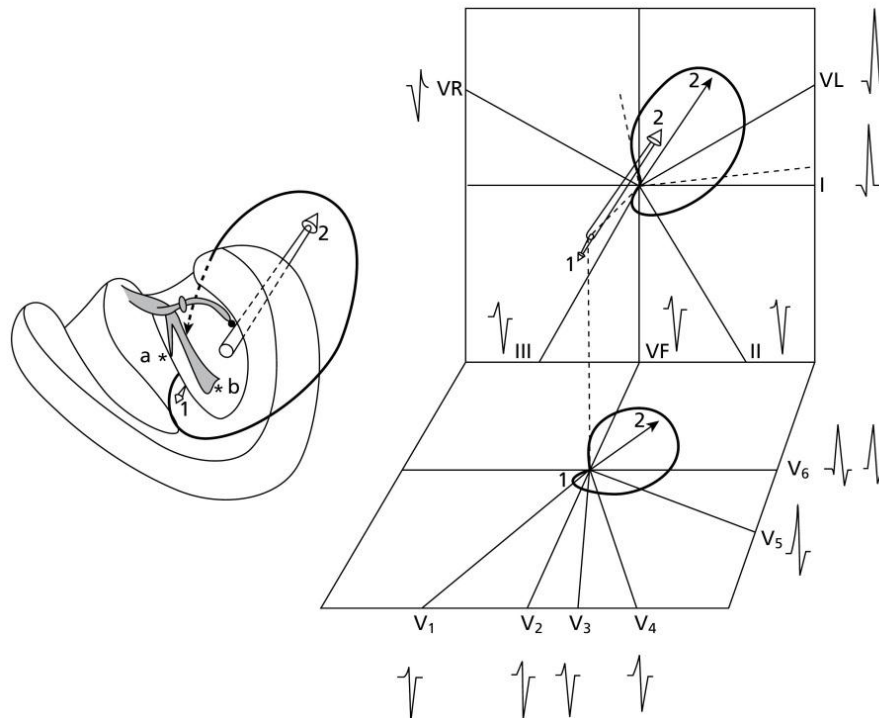
(Hình 7.19) giống như RBBB độ 2, thì hình ảnh của LBBB độ 1 hoặc độ 3 thoáng qua xuất hiện ở trên cùng một lần ghi ECG. (xem chương 11)



**Hình 7.19:** LBBB gián đoạn. Phức hợp thứ 3 đến phức hợp thứ 6 biểu thị một dạng LBBB. Dạng tương tự xuất hiện từ phức bộ thứ 8 đến phức bộ thứ 17, theo sau là nhịp chậm xoang và LBBB biến mất.

### 7.4. Block phân nhánh (hemiblocks hoặc fascicular blocks)

Năm 1968, Rosenbaum và Elizari đã đưa ra tiêu chuẩn ECG của block phân nhánh trái trước và trái sau từ thực tế lâm sàng và trên thực nghiệm thấy được, gọi là block phân nhánh (hemiblock). Có nhiều trường hợp tồn tại cả block phân nhánh trái trước (superanterior hemiblock – SAH) và block phân nhánh trái sau (inferoposterior hemiblocks – IPH).



**Hình 7.20:** sơ đồ hoạt hóa của SAH. (Trái) có 2 vector tương ứng với khử cực thất và vòng cầu QRS. 3 dấu\* tái hiện lại 3 cổng vào của xung điện đến LV. (Phải) hình chiếu của 2 vector trên FP và HP, với sự hình thành từng vòng QRS riêng biệt và hình thái thường gặp nhất trên lâm sàng theo sự tương ứng của vòng lặp – bán phần. Đường gẫy phía trên DI tái hiện lại những gì mà có lẽ là tình huống chính xác nhất với phần dương DI. Như vậy toàn bộ phần cuối của vòng lặp nằm trong bán phần dương ở DI, không có S ở DI – bình thường thì có.

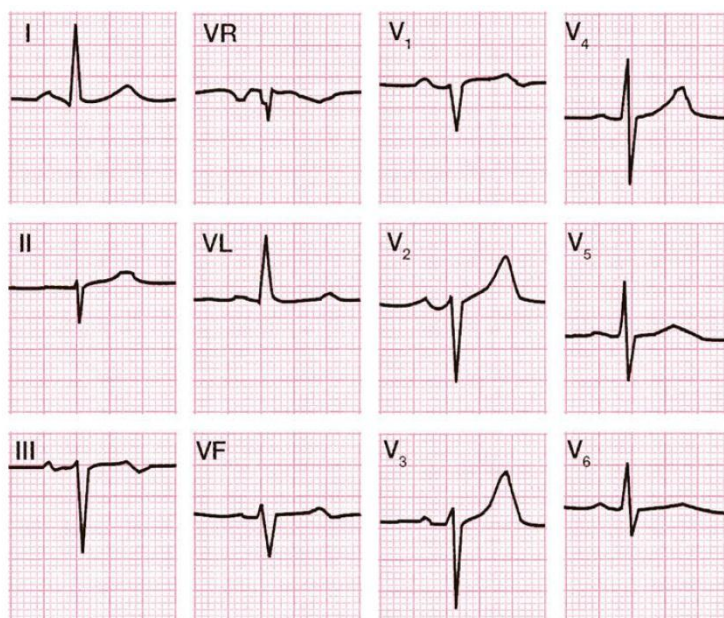
### 7.4.1. Block phân nhánh trái trước

Hình 7.20 cho thấy sự hoạt động điện ở thất diễn ra như thế nào ở một vài trường hợp block nhánh.

**SAH có nguồn gốc từ sự thay đổi trong giai đoạn khởi đầu của sự hoạt hóa**, sau đó được thực hiện thông qua một vector nhỏ ở vách liên thất (**vector 1**) sẽ di chuyển xuống, về phía trước và sang phải, sau đó khử cực phần còn lại của LV trở lên và ra sau (**vector 2**).

Các vòng lặp QRS được tạo ra bằng cách hoạt hóa này khi chiếu trên bán phần dương và âm của mỗi chuyển đạo ở FP và HP giải thích sự khác nhau về hình dạng của QRS trong mỗi trường hợp.

#### 7.4.1.1. Tiêu chuẩn chẩn đoán block phân nhánh trái trước (SAH)



*Hình 7.21: ECG đặc trưng của BN SAH. Hình thái này tương ứng với hình 7.20*

Chẩn đoán SAH dựa vào sự hiện diện của các tiêu chuẩn trên ECG sau:

– **1. ÂQRS lệch trái  $-45^\circ$  và  $-75^\circ$ .** ÂQRS giữa  $-30^\circ$  và  $-45^\circ$  có thể tương ứng với block phân nhánh trái trước không hoàn toàn.

– **2. FP: qR ở DI và aVL. rS ở DII, DIII và aVF, với  $S_{III} > S_{II}$  và  $R_{II} > R_{III}$  và thỉnh thoảng có r ở aVR.**

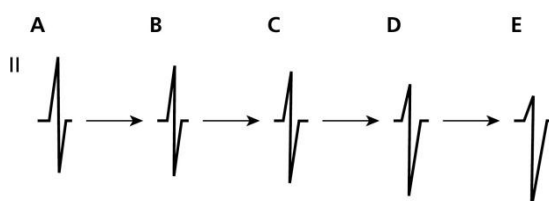
– **3. HP: S cho đến V6 với IDT ở V6 < IDT ở aVL và IDT ở aVL  $\geq 50$  ms.** Một vài thay đổi xảy ra nếu các điện cực trước tim được đặt cao hơn vị trí bình thường: ở V1 – V3 sẽ có thể xuất hiện q, giống như có nhồi máu cơ tim vùng vách trước đó và ở V2 sóng r' có thể xuất hiện. Ở V5 – V6 sóng S có thể giảm và có q nhỏ xuất hiện.

– 4. **Thời gian phức bộ QRS < 120 ms.** Tuy nhiên, những trường hợp QRS đơn độc thì sẽ không thể quá 100 ms. Một phức bộ QRS từ 100 ms – 120 ms thì thường nghĩ đến LVE.

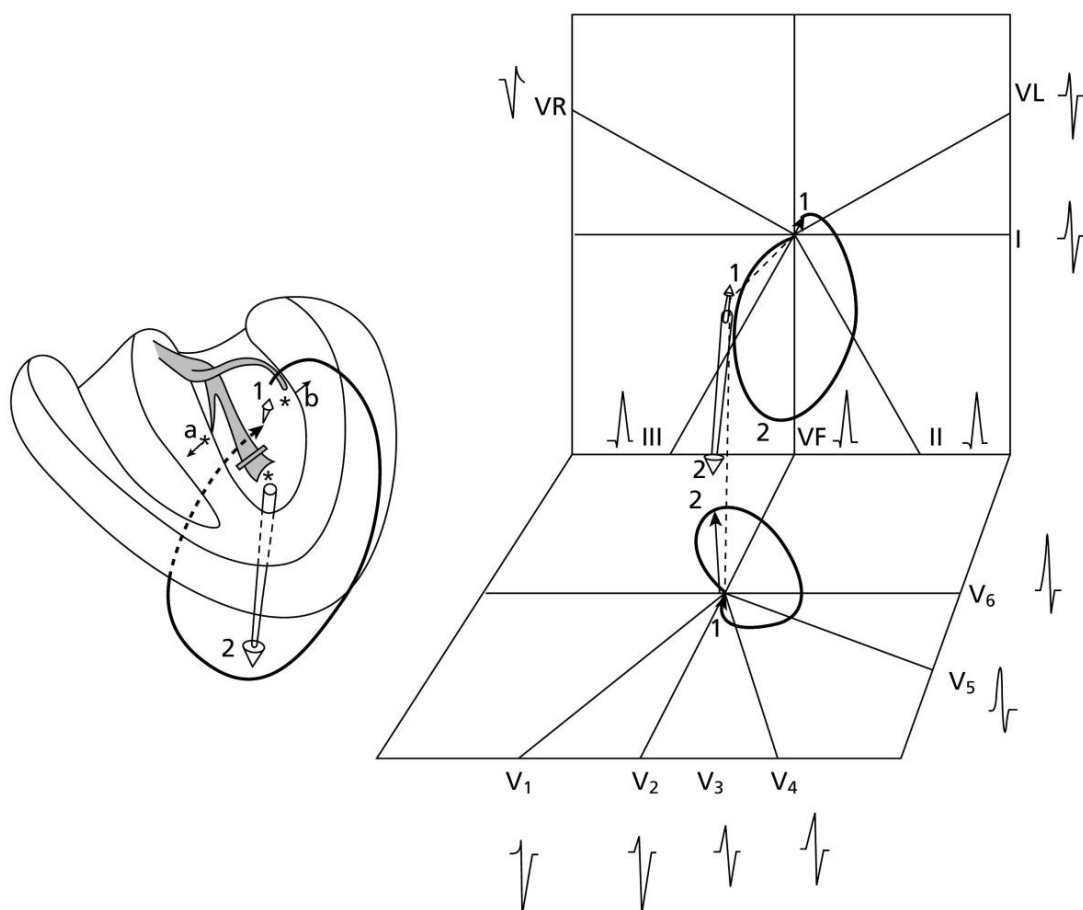
– 5. **Trong những trường hợp block toàn bộ,** xuất hiện dạng slurring ở phần giữa – tận ở D1, aVL.

#### 7.4.1.2. Block phân nhánh trái trước không hoàn toàn (partial SAH)

Không dễ để chẩn đoán SAH không hoàn toàn. ÂQRS lệch trái bắt đầu từ  $-30^\circ$  có thể tương đương với SAH không hoàn toàn nếu hình dạng này tiến triển đến ÂQRS  $-45^\circ$  hoặc kéo dài hơn và được thể hiện trong hình 7.22.



**Hình 7.22:** đánh giá theo thời gian của trường hợp SAH. Sự thay đổi của QRS ở chuyển đạo DII. (Hình D và E), SAH là rõ ràng tuy nhiên khó xác định mức độ chính xác ở A, B đặc biệt là C.



**Hình 7.23:** sơ đồ hoạt hóa trong IPH. (Trái) có 2 vector tương ứng cho khử cực thất và vòng hình cầu QRS. (Phải) hình chiếu của những vector này ở HP và FP, hình thành nên những vòng QRS riêng biệt.

#### 7.4.2. Block phân nhánh trái sau (Inferoposterior hemiblock – IPH)

Hình 7.23 cho thấy cách hoạt hóa tâm thất ở những trường hợp IPH. Qua hình đó, ta thấy được đường hoạt hóa ngược hướng so với thấy ở SAH.

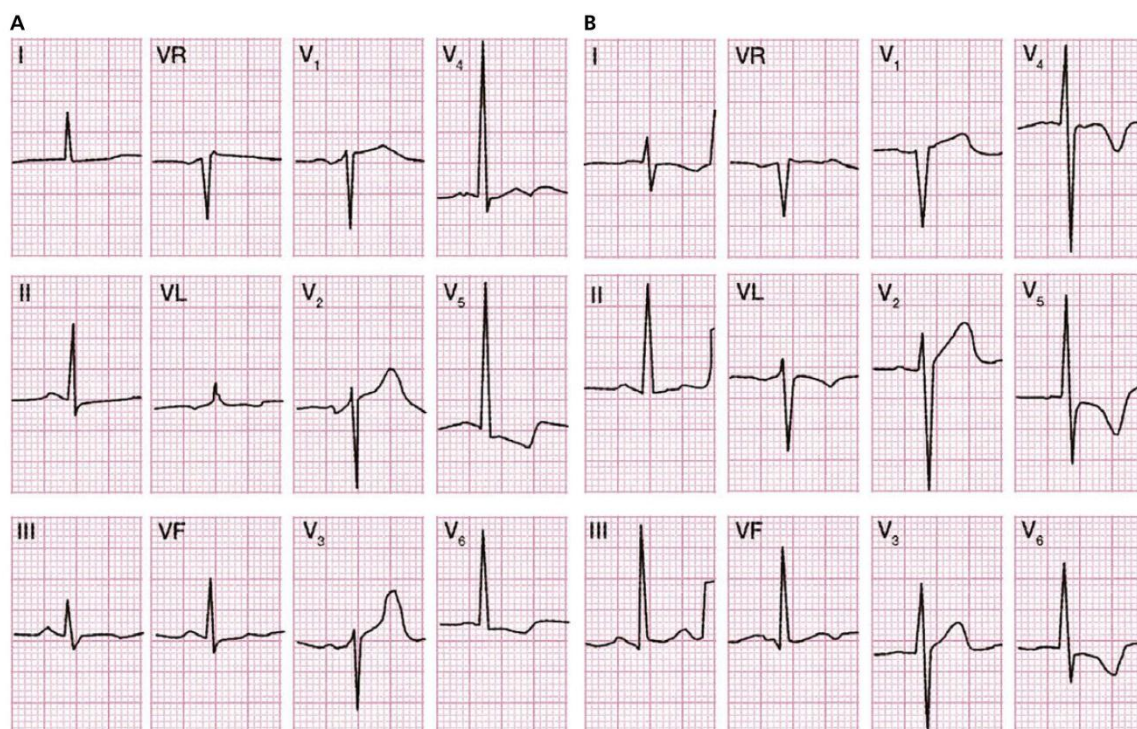
Chẩn đoán IPH – là một dạng ít gặp hơn SAH bởi vì các nhánh này lớn hơn và hẹp hơn, **có thể chỉ xuất hiện khi không có RVE và tim thẳng đứng**. Theo một số tác giả, phải có bệnh lý nằm ở LV.

##### 7.4.2.1. Tiêu chuẩn chẩn đoán IPH

Tiêu chuẩn chẩn đoán block phân nhánh trái sau gồm:

- 1. **ÂQRS lệch nhiều sang phải**  $+90^\circ$  và  $+140^\circ$
- 2. **RS hoặc Rs ở DI và aVL, qR ở DII, DIII và aVF**. Với các chuyển đạo trước tim thì các dạng thường gặp nhất được mô tả trong hình 7.21.
- 3. **Thời gian phức bộ QRS < 120 ms**.
- 4. **IDT  $\geq 50$  ms ở aVF và V6, IDT < 50ms ở aVL**
- 5. **Dạng slurring giữa – tận ở DII, DIII, aVF ở những trường hợp block phân nhánh hoàn toàn**.

Hình 7.24 cho thấy sự hình thái thường gặp của IPH. Thường đi kèm với RBBB.



**Hình 7.24:** ECG của BN 55 tuổi với HTA và bệnh lý mạch vành. Không có triệu chứng lâm sàng, 1 tháng sau BN xuất hiện những thay đổi rõ trên ECG: **ÂQRS** đi từ trái sang phải, ở aVF Rs chuyển sang qR với IDT = 0,06 giây và ở V6, qR thay đổi thành Rs. Tất cả những điều này có thể giải thích bằng sự xuất hiện của IPH.

Trong các trường hợp IPH do dẫn truyền lệch hướng tiên triển của ngoại tâm thu nhĩ (atrial extrasystoles) hoặc kích thích ngoài, có thể thấy được rằng những trường hợp IPH không hoàn toàn có thể chỉ được chẩn đoán qua các ECG so sánh.

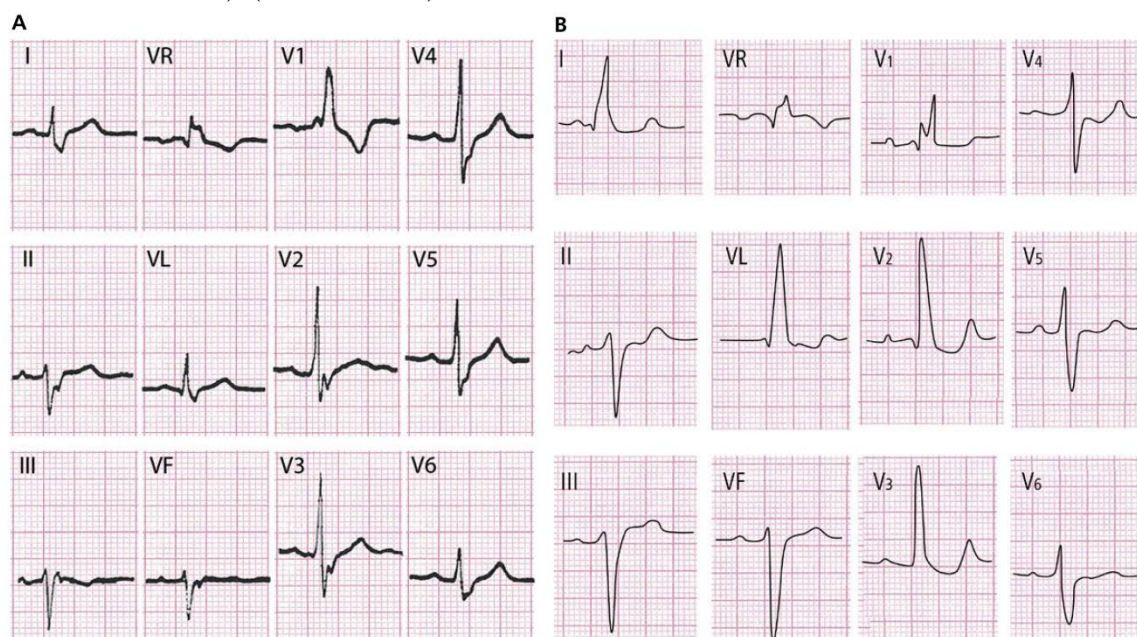
### 7.5. Block 2 phân nhánh (bifascicular block)

Trường hợp điển hình nhất là do RBBB đi kèm với block 2 phân nhánh SAH và IPH.

#### 7.5.1. RBBB + SAH

Sẽ thấy dẫn rộng QRS >120 ms, hình dạng rsR' ở V1 và ÂQRS lệch trái nhiều với hình dạng rS ở DI, DIII và aVF (hình 7.25A).

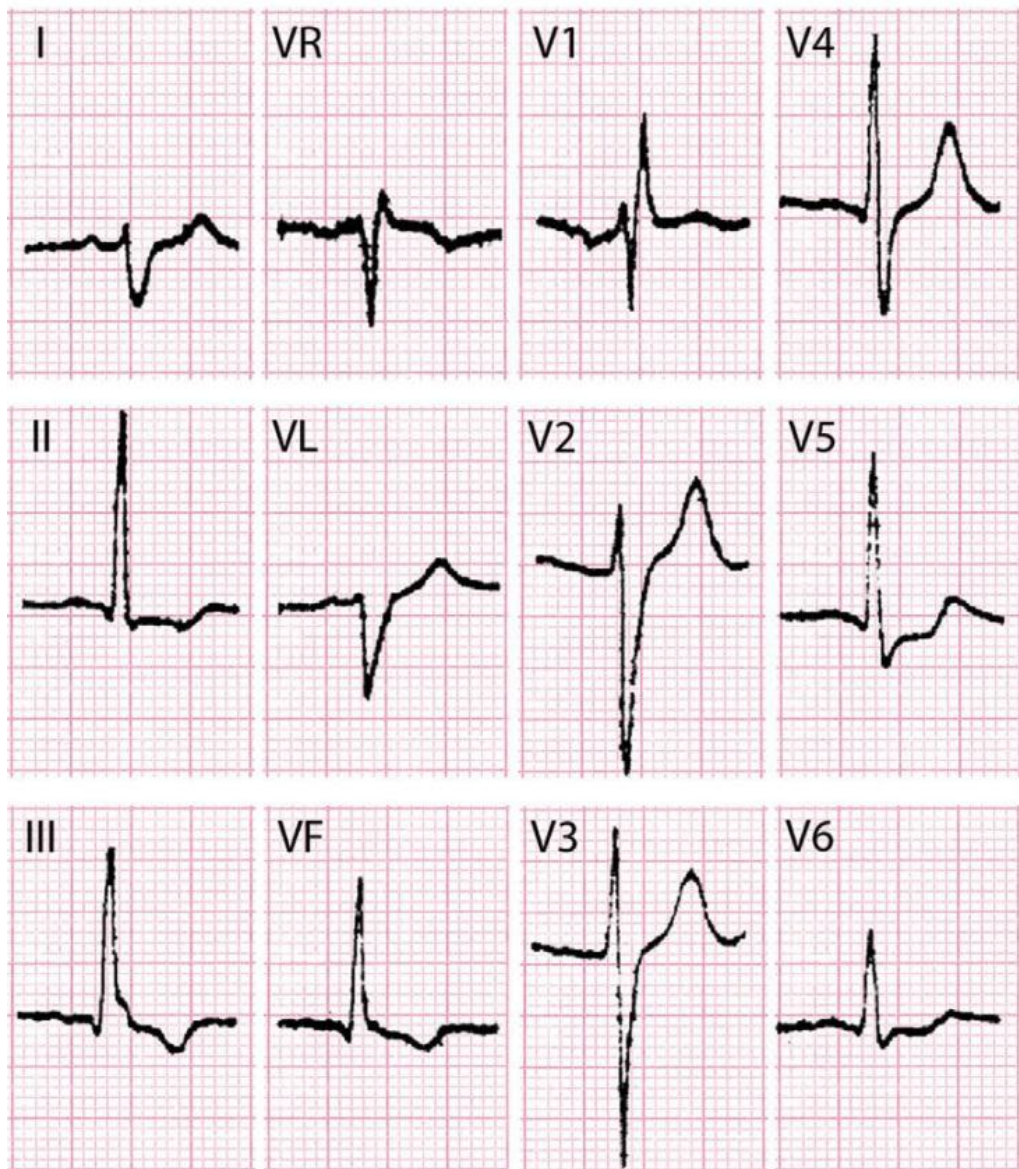
Khi có sự xuất hiện của đường hoạt hóa muộn rõ rệt ở LV thì vectors cuối cùng của sự hoạt hóa sẽ hướng về phía trước (R ở V1 do RBBB), nhưng sẽ đi ở bên trái thay vì bên phải. Do đó, không có sóng S trong D1 và aVL. Do đó, ở HP trông giống như RBBB và FP thì lại giống LBBB. Đây là loại block 2 phân nhánh (bifascicular block) và được đặt tên là “block 2 phân nhánh che lấp” (masked bifascicular block) (hình 7.25B).



**Hình 7.25:** (A) một BN 70 tuổi không có các bệnh lý tim mạch với dạng RBBB hoàn toàn + SAH. (B) một ví dụ về block 2 phân nhánh.

#### 7.5.2. RBBB + IPH

(Hình 7.26) thấy phức bộ QRS dẫn (> 120 ms), dạng rsR' ở V1. ÂQRS lệch phải với hình dạng qR ở DII, DIII, aVF để khẳng định chẩn đoán nhưng nhớ là ECG phải được làm từ BN mà không có các bệnh lý về tim phải hoặc tim thẳng đứng.

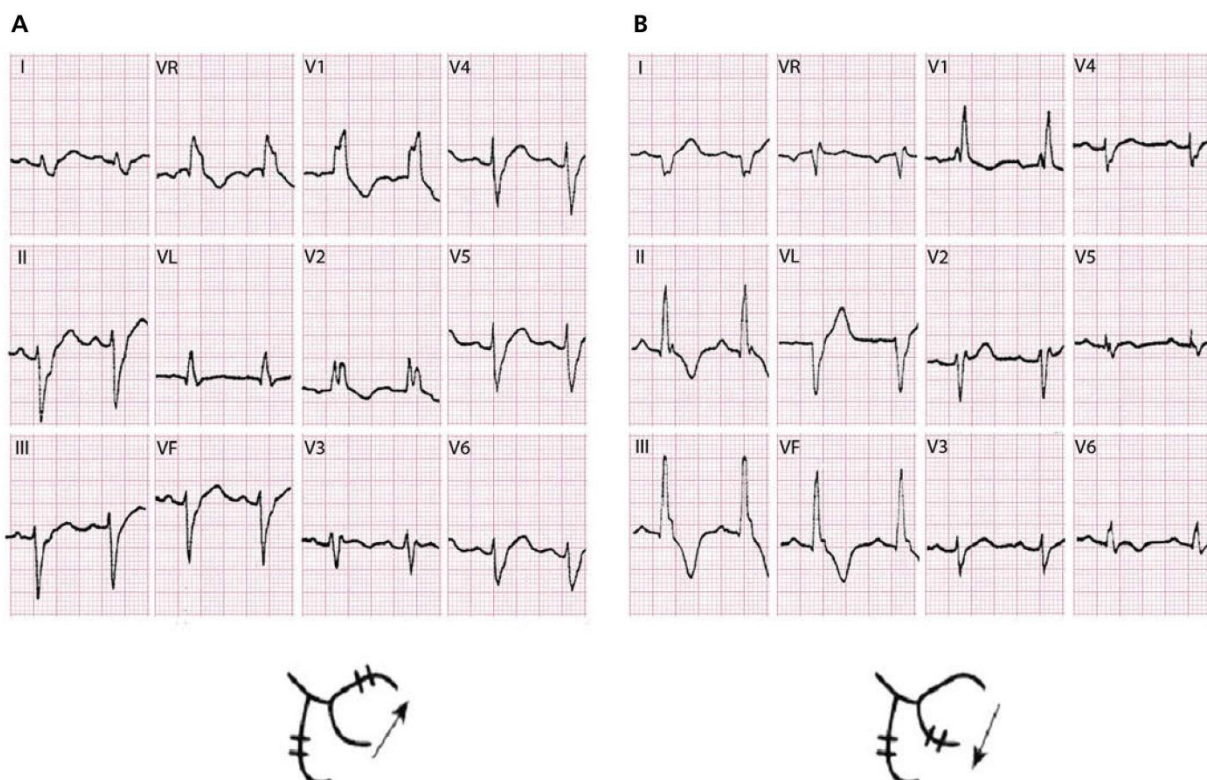


**Hình 7.26:** một BN 76 tuổi với thiếu máu cục bộ cơ tim và HTA, không có bệnh lý tim phải và tim thẳng đứng. ECG xuất hiện dạng đặc trưng của RBBB hoàn toàn + IPH. ST chênh xuống ở các chuyển đạo trước tim trái do các bệnh lý nền.

### 7.6. Block 3 phân nhánh (trifascicular block)

(Hình 7.27) ở những trường hợp block 3 phân nhánh thì hình dạng điển hình là của RBBB xen kẽ với SAH và IPH

Hình 7.27 để thấy sự hiện diện của QRS rộng và dạng RBBB ở 2 điện tim, một sự thay đổi đột ngột ở ÂQRS thấy ở FP từ  $-70^\circ$  ở A đến  $+130^\circ$  ở B. Những BN này có thể bị ngất (syncopes) khi block 3 phân nhánh trùng nhau, bởi vì khi đó có một block nhĩ thất hoàn toàn đột ngột xảy ra (gọi là hội chứng Rosebaum-Elizari). Những tình huống này cần thiết phải đặt máy tạo nhịp (pacemaker) khẩn cấp.



**Hình 7.27:** ví dụ điển hình về block 3 phân nhánh. (A) RBBB + SAH. (B) những ngày sau ÂQRS  $-60^\circ$  đến  $+130^\circ$ , phù hợp với sự xuất hiện của IPH thay thế SAH.

Xuất hiện LBBB xen kẽ với RBB + SAH thì có đặc điểm lâm sàng giống những trường hợp trước.

Những trường hợp block 3 nhánh với PR kéo dài có thể được giải thích bởi block độ 1 ở bó His (His bundle). Do đó không thể được coi là block 3 nhánh.

### 7.7. Block sợi trung gian của nhánh trái

Block những sợi trung gian nhánh trái (MF) được biết như các nhánh ở vách liên thất (septal fascicle – SF) nhưng có lẽ trên ECG có một chút thay đổi. Có 2 tiêu chuẩn sau để mô tả loại block này:

- 1. Mất hình ảnh q ở vách (mất hình ảnh q ở V5 – V6 và DI)
- 2. Có sóng R nổi bật hay cao ở V1 – V2.

Sự hiện diện của các hình dạng này (mất q ở DI, V5 – 6 hoặc hiện diện R/S ở V1 – V2) nếu thoáng qua thì khẳng định rằng đây là do một số dạng rối loạn dẫn truyền trong thất, mặc dù vị trí của nơi dẫn truyền muộn là không chắc chắn.

Mất sóng q ở V6, DI có thể được giải thích bởi LBBB độ 1 và hình dạng RS ở V1 – V2 có thể thấy ở những trường hợp block MF/SF hoặc RBBB không hoàn toàn (hình 7.8) hoặc cả hai. Nhiều tổn thương khác có thể có hình ảnh R trội hoặc r' ở v1 (nhìn bảng 6.1).



## TỰ ĐÁNH GIÁ

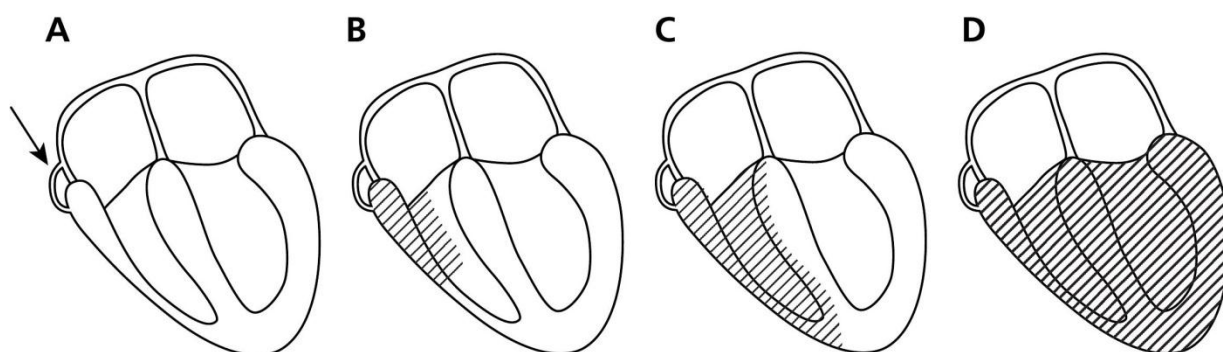
- A. Các loại block xuất hiện ở tầng thất?
- B. Sự thay đổi hoạt hóa ở RBBB hoàn toàn?
- C. Tiêu chuẩn chẩn đoán RBBB hoàn toàn?
- D. Tiêu chuẩn chẩn đoán RBBB không hoàn toàn?
- E. Tiêu chuẩn chẩn đoán RBBB độ 2?
- F. Chẩn đoán phân biệt RBBB?
- G. Sự thay đổi hoạt hóa ở LBBB hoàn toàn?
- H. Tiêu chuẩn chẩn đoán BBB hoàn toàn?
- I. Tiêu chuẩn chẩn đoán LBBB độ 1?
- J. Tiêu chuẩn chẩn đoán RBBB độ 2?
- K. Sự thay đổi hoạt hóa ở SAH?
- L. Tiêu chuẩn chẩn đoán SAH?
- M. Sự thay đổi hoạt hóa ở IPH?
- N. Tiêu chuẩn chẩn đoán IPH?
- O. Loại block hai phân nhánh thường gặp?
- P. Loại block ba phân nhánh thường gặp?
- Q. Chẩn đoán block sợi trung gian của nhánh trái trên ECG?

## HỘI CHỨNG KÍCH THÍCH SỚM

### 8.1. Các khái niệm và phân loại

Hội chứng kích thích sớm xảy ra khi kích thích điện đến tâm thất trước đường hoạt hóa bình thường qua SCS.

Kích thích sớm tâm thất sớm được hiểu nhầm như tiền kích thích, được mô tả bởi Wolff, Parkinson và White ở những người trẻ có loạn nhịp tim kịch phát và được cũng được gọi là **Hội chứng Wolff-Parkinson-White (WPW)**. Kích thích sớm xảy ra vì sự tồn tại của bó cơ ngắn với sự dẫn truyền tăng tốc (đường dẫn truyền phụ), còn gọi là bó Kent – kết nối tâm nhĩ đến tâm thất. Những bó này có thể liên quan đến việc dẫn truyền là xuôi hay ngược dòng hoặc cả hai. Mức độ kích hoạt bất thường là rất đa dạng (hình 8.1).



**Hình 8.1** đường phụ (hình mũi tên). Khi cực thất được diễn ra bởi hai con đường bình thường theo SCS và bất thường theo con đường dẫn truyền phụ. Khu vực khử cực bằng đường bất thường được tô đen B và C; phức hợp đầu ra là một phức bộ hỗn hợp, vì một phần của tâm thất được khử cực bởi đường bình thường (vùng trắng) và phần còn lại bị khử cực bất thường (có bóng mờ). (A) khử cực hoàn toàn bởi đường dẫn truyền bình thường trong khi hình D khử cực hoàn toàn theo con đường bất thường (kích thích sớm lớn nhất).

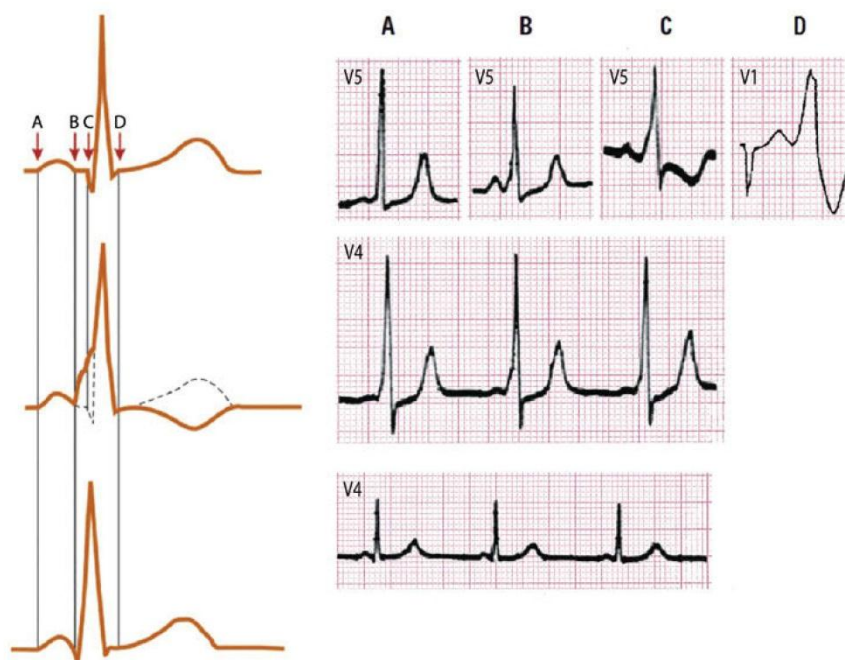
Hiếm khi, kích thích sớm diễn ra thông qua bó dài – kết nối nhĩ phải với bó hoặc khối cơ của RV và **giảm tốc độ dẫn truyền xuôi dòng**. Điều này được biết đến như tiền kích thích không điển hình và hiện tượng này trước đây gọi là tiền kích thích kiểu Mahaim.

Ngoài ra tiền kích thích có thể là do sự tồn tại của chỗ nối bó nhĩ – His, mang kích thích từ tâm nhĩ đến tâm thất nhanh hơn hoặc có thể là sự đơn giản hóa làm tăng tốc độ dẫn truyền AV. **Loại này được gọi là tiền kích thích type PR ngắn hoặc hội chứng Lown – Gannon – Levine.**

Sự hiện diện tiền kích thích, đặc biệt là hội chứng WPW, gợi ý khả năng xuất hiện của loạn nhịp trên thất nguy hiểm (xem phần sau).

## 8.2. Hội chứng WPW

### 8.2.1. Đặc điểm đặc trưng trên ECG



**Hình 8.2** (trên/trái): sơ đồ của các mối liên hệ P – QRS trong trường hợp bình thường. (AB) sóng P; (BC) đoạn PR; (CD) QRS. (Giữa): hội chứng WPW (đường gậy đại diện cho phức hợp QRS nếu không có tiền kích thích xảy ra). Khoảng cách AD không thay đổi trong điều kiện bình thường, với phức hợp QRS rộng gây ảnh hưởng đến PR (khoảng cách BC), trong đó một phần hoặc hoàn toàn trùng với sóng delta. (Dưới): trong trường hợp PR ngắn, QRS bị đẩy về phía trước vì đoạn PR rút ngắn hoặc thậm chí có thể biến mất. (Trên/phải): bốn ví dụ về sóng delta (mũi tên) bằng cách tăng thứ tự liên quan. (D) rung nhĩ ở BN mà QRS đầu tiên được dẫn truyền qua các con đường bình thường, trong khi QRS thứ hai được dẫn truyền qua các con đường phụ với tiền kích thích tối đa. (Giữa): ví dụ về bốn phức hợp tiền kích thích, với sóng delta có kích cỡ trung bình. (Dưới): bốn phức hợp trong trường hợp tiền kích thích PR ngắn.

#### 8.2.1.1. Khoảng thời gian PR ngắn

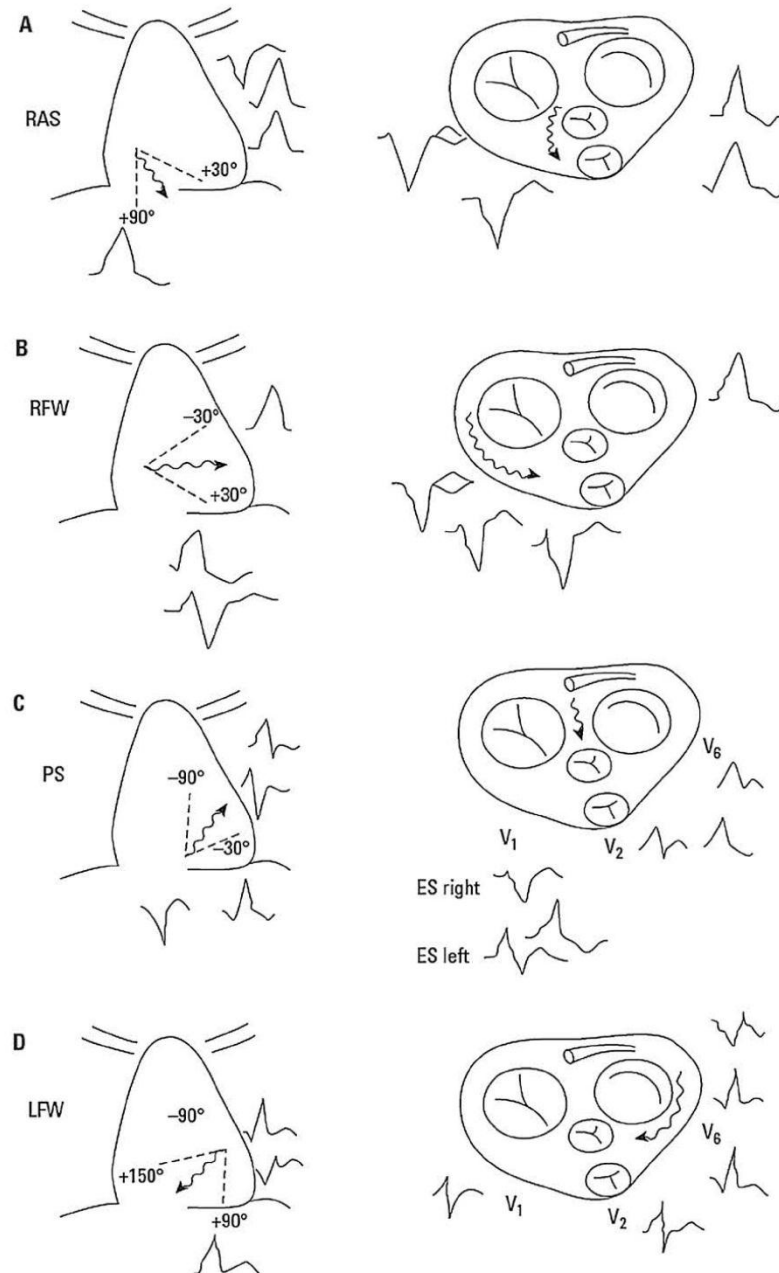Điều này là do sự kích thích tâm thất sớm thông qua một con đường phụ, xuất hiện trước khi kích thích bình thường của SCS đi xuống.

#### 8.2.1.2. Hình thái QRS

QRS thường là rộng ( $\geq 0,11$  giây) và hình thái phụ thuộc vào vị trí của các con đường phụ. Tuy nhiên, trong tất cả các trường hợp vị trí cơ tâm thất của con đường phụ xảy ra trong một khu vực có ít sợi Purkinje, một số slurring ban đầu trong phức bộ QRS, gọi là **sóng delta**. Sau đó, các kích thích thông qua con đường bình thường và các tâm thất được hoạt hóa thông qua hai hướng, tạo thành một phức bộ hỗn hợp thực sự mà có thể tăng hoặc giảm mức độ tiền kích thích phụ thuộc vào số lượng của khối cơ thất được kích thích trước đó (hình 8.1).

Hình 8.2 cho thấy các mức độ khác nhau của hội chứng WPW – một type của tiền kích thích (xem ở trên). Xem hình từ A đến C mức độ tăng dần của sóng delta.

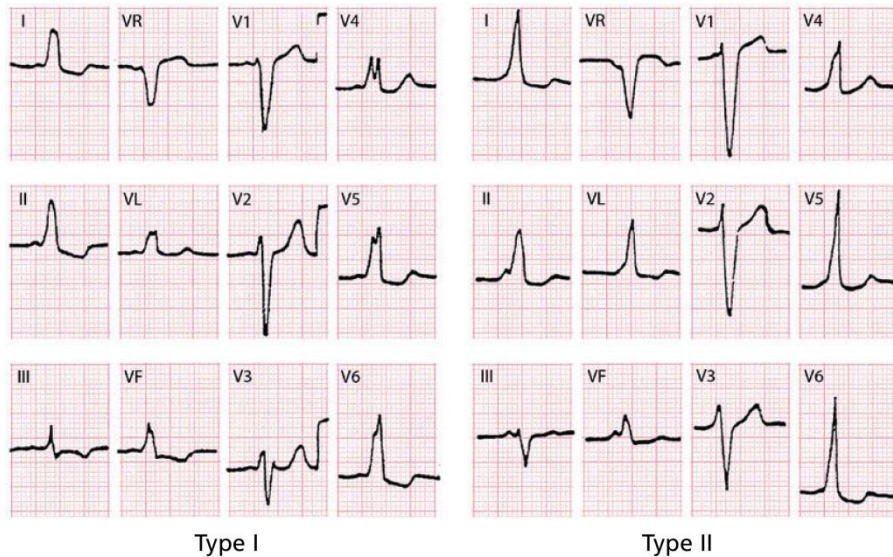
D là một trường hợp rung nhĩ với phức hợp thứ hai xuất hiện biểu hiện mức độ tối đa của tiền kích thích. Trong phần giữa của hình, 4 phức hợp liên tiếp thấy trong hội chứng tiền kích thích mức độ trung bình. Với PR ngắn đáng kể và một tiền kích thích type PR ngắn ở bên dưới. Phía trên bên trái là hình ảnh hoạt hóa thất bình thường. Ở giữa, tiền kích thích WPW cho thấy PR ngắn và sóng delta ở đầu phức bộ QRS nhưng phần sau giống hình ảnh QRS ở người bình thường. Đó là bởi vì kích hoạt thất là phức hợp hỗn hợp giữa phần tiền kích thích thứ nhất và phần thứ hai được hoạt hóa bình thường.



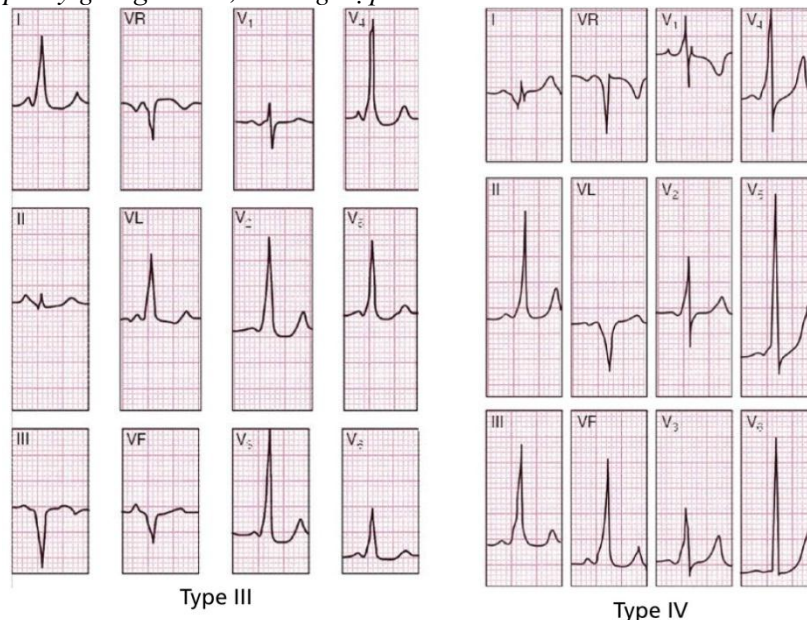
**Hình 8.3:** tiền kích thích kiểu WPW theo hình thái vị trí khác nhau của đường phụ AV: (A) vùng trước vách bên phải (RAS); (B) thành tự do của RV (RFW), vùng dưới vách (IS) và (D) thành tự do của LV (LFW). ES = kích thích sớm.

## 8.2.2. Tiên kích thích kiểu WPW

Tiên kích thích kiểu WPW có thể được chia thành 4 type theo vị trí của con đường dẫn truyền phụ. Hình 8.3 cho thấy sự sắp xếp các vị trí của con đường bất thường trên ECG. Chúng ta phải luôn luôn nhớ rằng trong WPW hoạt hóa tiên kích thích tâm thất là chung của các con đường dẫn truyền phụ và đường bình thường (hình 8.1 – 8.3). Hình 8.4 và 8.5 cho thấy ví dụ về 4 type tiên kích thích với sóng delta kèm theo.



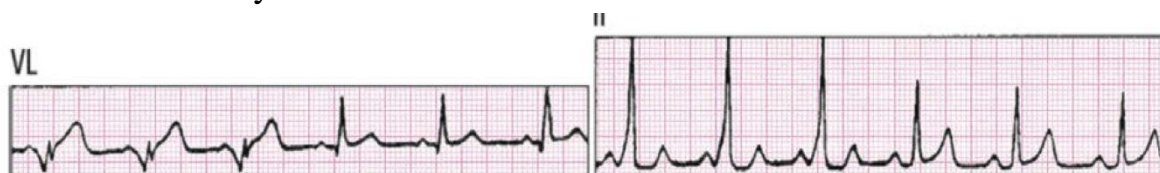**Hình 8.4:** (trái) ECG tiên kích thích WPW type I ở BN 28 tuổi. (Phải) ECG tiên kích thích WPW type II. Khác biệt quan trọng nhất là ÂQRS. Ở type I khoảng  $+50^\circ$ , type II khoảng  $+15^\circ$  (hình 8.3). Những trường hợp này giống LBBB, trường hợp A ít hoàn toàn hơn.



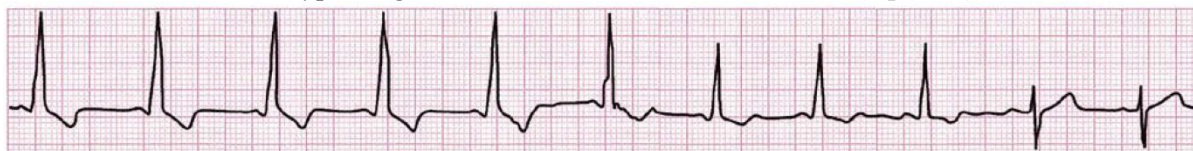**Hình 8.5:** (trái) một WPW với đường dẫn truyền phụ ở thành sau dưới (type III). Trường hợp này dễ nhầm lẫn với nhồi máu thành dưới, phì đại cơ RV hoặc RBBB. (Phải) một WPW với đường dẫn truyền phụ ở thành tự do của LV (type IV). Trường hợp này dễ nhầm lẫn với nhồi máu thành bên, phì đại cơ RV hoặc RBBB.

Nhiều thuật toán đã được mô tả dựa trên vị trí của các sóng delta trong chuyển đạo chắc chắn. Các thuật toán này có thể được sử dụng để xác định vị trí các đường dẫn truyền phụ khá chính xác. Tuy nhiên, vị trí dự đoán phải luôn luôn được xác nhận trước khi thực hiện cắt đốt.

Đôi khi tiền kích thích là không liên tục và thỉnh thoảng có thể xuất hiện từ từ. Hình 8.6 cho thấy một trường hợp tiền kích thích xuất hiện đột ngột không liên tục và hình 8.7 cho thấy tiền kích thích biến mất dần.



**Hình 8.6:** tiền kích thích type IV gián đoạn: kiểu tiền kích thích có sóng q giống nhồi máu cơ tim.



**Hình 8.7:** 5 phức hợp đầu tiên đồng nhất và có tiền kích thích với PR ngắn. 4 phức hợp tiếp theo, tiền kích thích giảm với PR ngắn hơn  $PR = 0,12$  giây. 3 phức hợp cuối không thấy tiền kích thích và  $PR = 0,16$  giây.

### 8.2.3. Xác định hoặc loại trừ tiền kích thích

Tiêm adenosine – blocker có chọn lọc trên nút AV, có thể xác định (nếu kiểu ECG xuất hiện rõ ràng) hoặc loại trừ (nếu ECG không thay đổi) tiền kích thích.

Sự hiện diện của q ở V6 hầu như có khả năng loại trừ tiền kích thích.

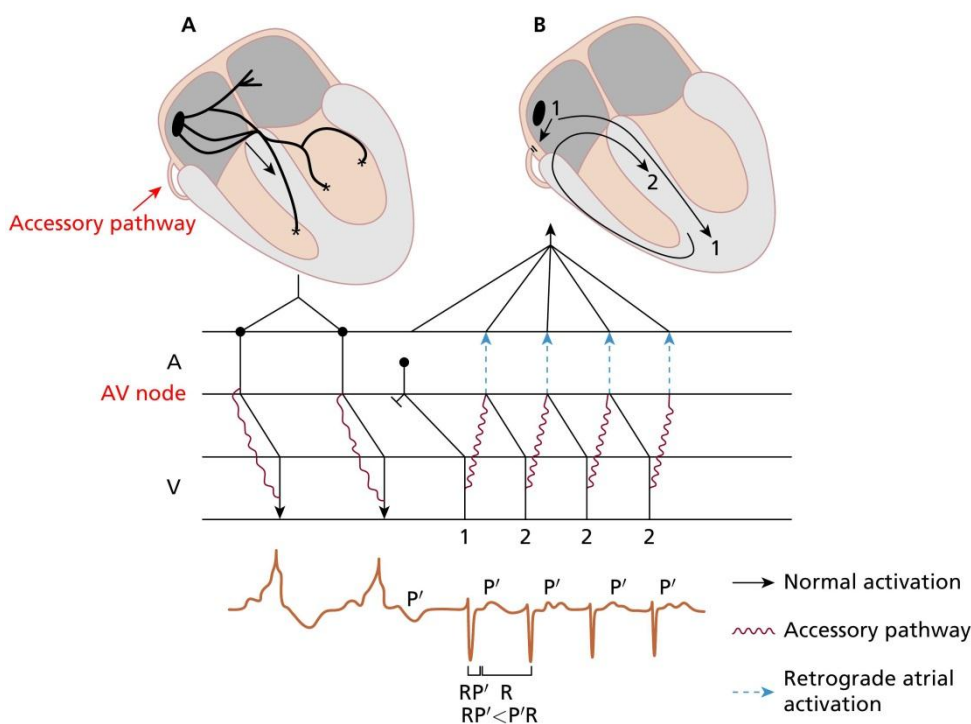
### 8.2.4. Các kiểu WPW và loạn nhịp

Hội chứng WPW có thể liên quan đến một số loại loạn nhịp tim.

#### 8.2.4.1. Nhịp nhanh kịch phát với vòng vào lại của bộ nối AV với một con đường dẫn truyền phụ (JRT – AP, cũng có tên là AVRT, xem chương 11)

Các đường phụ có thể tham gia vào vòng vào lại của một nhịp nhanh kịch phát của bộ nối AV, với dẫn truyền ngược dòng thông qua con đường dẫn truyền phụ và xuôi dòng theo SCS. Tâm nhĩ được hoạt hóa qua con đường dẫn truyền phụ sau khi hoạt hóa xuôi dòng tâm thất qua con đường bình thường. Do đó P' nằm sau một QRS hẹp. Điều này khác biệt với nhịp nhanh từ những vòng vào lại được tìm thấy tại bộ nối AV (JRT – E) (xem chương 10).

Hình 8.8 cho thấy trong hai phức hợp đầu tiên (A) hoạt hóa qua con đường phụ (~ ~ ~ →) và sau đó (B), sau khi một ngoại tâm thu nhĩ (P'), hoạt hóa bị block trong con đường phụ và thực hiện dẫn truyền xuôi dòng vào bộ nối AV của SCS với QRS hẹp (1), nguồn gốc nhịp tim nhanh do vòng vào lại với hoạt hóa nhĩ ngược dòng thông qua con đường phụ (P' nằm sau QRS) ( $P'R > RP'$ ). QRS tiếp theo vẫn còn hẹp (3) (nhịp nhanh dẫn truyền thuận chiều) (xem chương 11).



**Hình 8.8:** hình ảnh tim với một đường phụ AV bên phải, gây dẫn truyền nhanh hơn bình thường (PR) và hoạt hóa sớm một phần tâm thất và sự xuất hiện của bất thường hình thái QRS (sóng delta)(A). Tất cả điều này có thể được quan sát trong 2 phức hợp P – QRS đầu tiên của hình này. QRS là một phức bộ hỗn hợp do khử cực ban đầu qua các con đường phụ AV (đường cong) và phần còn lại của quá trình khử cực thông qua các đường AV bình thường (đường thẳng). Sóng P thứ ba là đến sớm (P' lạc chỗ ở nhĩ) thấy trong các đường AV phụ ở giai đoạn trơ. Do đó, xung động chỉ được dẫn truyền bằng các đường dẫn AV bình thường (đường kẻ thẳng trong nút AV) thường có một khoảng P'R dài hơn bình thường, vì các nút AV có thời gian trơ tương đối. Kích thích này tạo ra một phức bộ QRS bình thường (1), do con đường AV phụ đã ra khỏi giai đoạn trơ. Sau đó, nó được dẫn truyền ngược dòng vào tâm nhĩ, thông qua các đường phụ tạo P' rõ ràng sau khi QRS ( $RP' < P'R$ ). Trong trường hợp của nhịp tim nhanh kịch phát bộ nối với vòng riêng trong bộ nối AV (JRT – E), P' nằm trong phức bộ QRS hoặc có thể thấy trong phần cuối cùng của phức bộ, gây biến đổi hình thái QRS (hình 11.7). Sau đó xung động lại đi vào và được dẫn truyền xuống tâm thất qua đường bình thường(2). Do dẫn truyền vào lại lớn nhịp tim nhanh vào lại được duy trì. Các dẫn truyền trong vòng này là ngược dòng qua đường phụ của bộ nối AV (đường cong) và dẫn truyền xuôi dòng qua sự dẫn truyền AV bình thường(đường thẳng). Khoảng  $RP'$  là nhỏ hơn so với khoảng thời gian  $P'R$ , là điển hình nhịp nhanh vào lại bộ nối có liên quan đến đường dẫn truyền phụ AV (WPW).

Trong trường hợp hiếm hoi của nhịp tim nhanh với vòng vào lại, các đường dẫn truyền xuôi dòng đến tâm thất được thực hiện thông qua một con đường phụ (bó Kent hoặc một con đường dài bất thường trong tiền kích thích không điển hình với dẫn truyền ngược dòng (hình 8.3). Gọi là nhịp nhanh dẫn truyền ngược dòng.

ECG thông thường có thể được sử dụng để xác định hai type này của nhịp nhanh dẫn truyền ngược dòng với sự hiện diện một hình thái tương tự như LBBB (QS ở V1 và R trong V6). Nhịp tim nhanh do dẫn truyền ngược dòng bình thường qua bó Kent xuất hiện một hình thái giống LBBB với hoán đổi R trong các chuyển

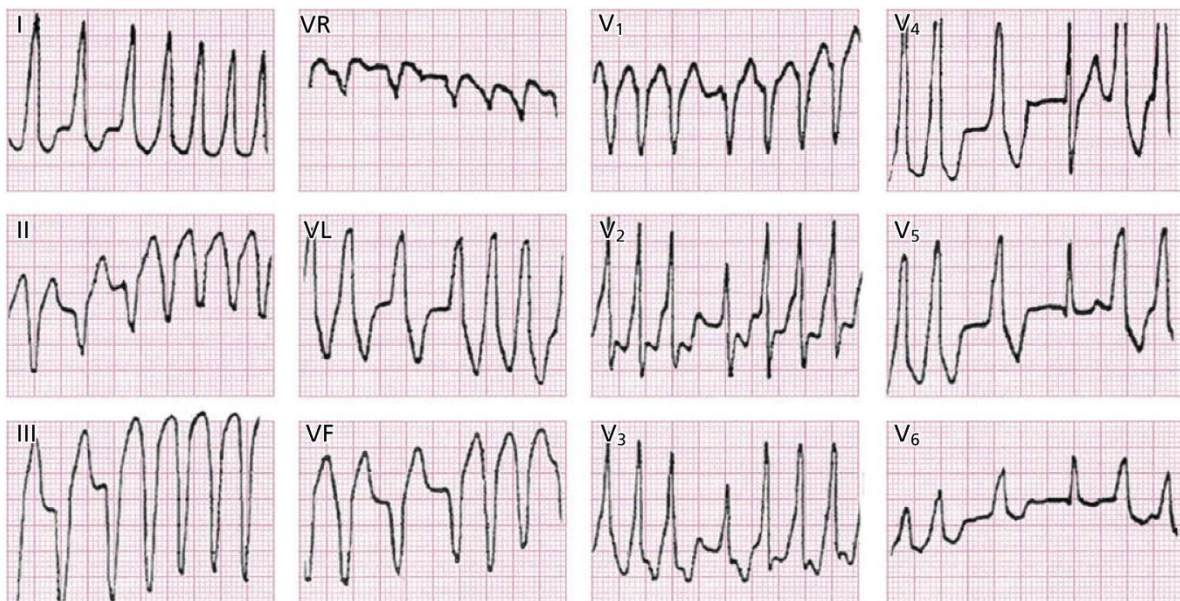
đạo trước tim trước V4. Nhịp tim nhanh do dẫn truyền ngược dòng qua một bó nhĩ dài của tiền kích thích không điển hình xuất hiện hình thái giống LBBB với sự hoán đổi R trong các trước tim sau V4. Đối với các chẩn đoán phân biệt nhịp tim nhanh do dẫn truyền vào lại ngược dòng với nhịp nhanh thất (xem phần 12.2.3.2 trong chương 12).

#### 8.2.4.2. Tiền kích thích và rung/cuồng nhĩ

BN WPW thường xuyên hiện nhiều đợt rung nhĩ (atrial fibrillation – AF) hoặc cuồng nhĩ (atrial flutter – AFL). Thường được giải thích bởi do một ngoại tâm thu thất (ventricular extrasystole – VE) thực hiện một cách nhanh chóng và ngược dòng qua con đường phụ gặp ở nhĩ – chỗ yếu do chúng đi ra ngoài trong giai đoạn trơ, thường ngắn hơn và gây AF hoặc AFL.

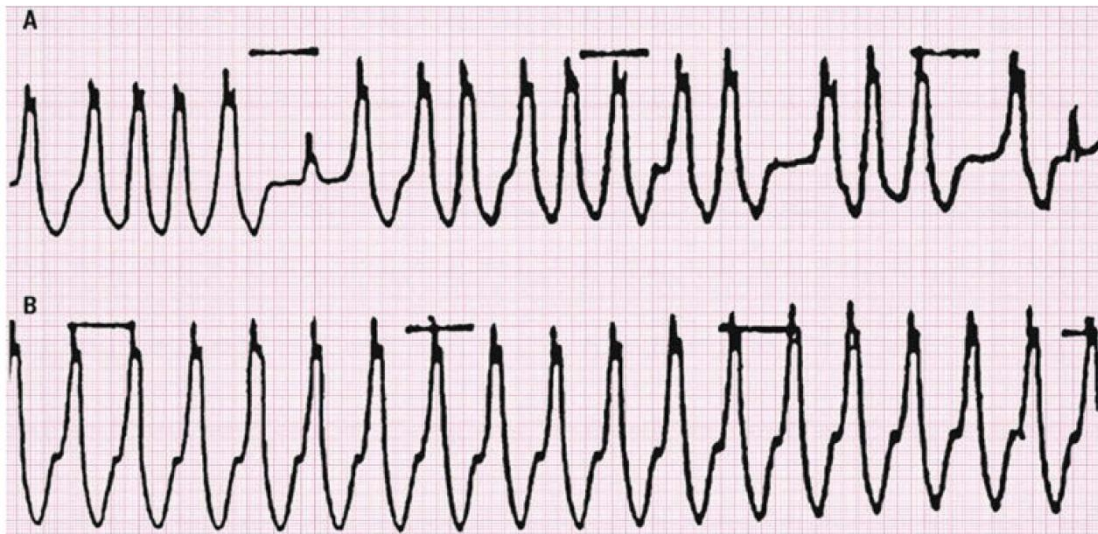
Thỉnh thoảng, nhịp nhanh kịch phát trên thất có thể gây AF hoặc AFL vì một lý do tương tự.

Chẩn đoán phân biệt giữa AF của hội chứng WPW và nhịp nhanh thất là tương đối dễ dàng, mặc dù QRS rộng ở cả hai loại. Tiêu chuẩn chẩn đoán được mô tả trong hình 8.9. Tuy nhiên, chẩn đoán phân biệt khó khăn hơn khi AFL, chứ không phải là AF xuất hiện (hình 8.10).



**Hình 8.9:** 12 hai chuyển đạo ECG của một hội chứng WPW trong rung nhĩ. Lưu ý mức độ bất thường của phức hợp, tạo sự cần thiết phải chẩn đoán phân biệt với nhịp nhanh thất; điều này có thể rất khó đặc biệt đặc biệt trong sự hiện diện của một dẫn truyền tâm thất đều (cuồng nhĩ) (xem hình 8.10B). Trong ví dụ này, chẩn đoán hội chứng WPW với rung tâm nhĩ và không có nhanh thất vì: (i) sự hiện diện của sóng delta ở một số chuyển đạo (V2, V3) và sự hiện diện của các hình thái khác nhau của QRS, với mức độ khác thường nhiều hơn hoặc ít hơn, vì biểu hiện của mức độ khác nhau của sự dẫn truyền theo con đường phụ; (ii) bất thường RR; (iii) QRS hẹp, có thể có hoặc không có sự đến sớm. Trong nhịp nhanh thất, QRS hẹp luôn đến sớm (hình 12.11.); và (iv) nhận thấy kèm theo loạn nhịp.

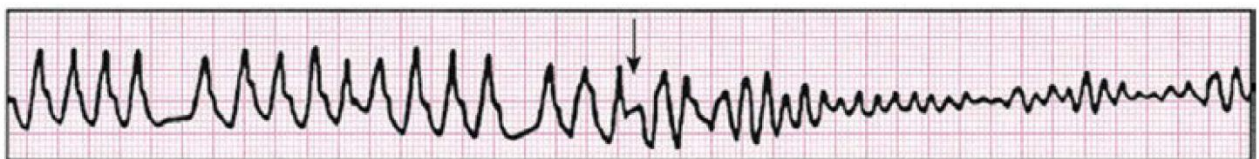



**Hình 8.10:** BN 50 tuổi WPW type IV với rung nhĩ (trên) và cuồng nhĩ (dưới) từng đợt giống nhịp nhanh thất (A). Tách ra, hình thái R rộng với nốt lõm ở đường đi xuống không tương ứng với RBBB. Hơn nữa trên thực tế lại ủng hộ hội chứng WPW với rung nhĩ mà không có nhịp nhanh thất (ngoài ra đặc điểm lâm sàng khác và nhận biết trước chẩn đoán WPW): (i) những phức hợp rộng cho thấy có tần số và bình thái rất không đều do sự xuất hiện của tiền kích thích ở các mức độ khác nhau; (ii) 2 phức hợp hẹp (6 và cuối cùng) tương ứng với nhịp đến muộn và sớm. Trong nhịp nhanh thất QRS đều hơn và nếu có nhát bắt được (capture) với phức bộ hẹp luôn luôn là nhịp đến sớm (hình 12.11). (B) trong hội chứng WPW với cuồng nhĩ chẩn đoán phân biệt với nhịp nhanh thất liên tục qua ECG là quá khó khăn. Điều quan trọng là phải hỏi kỹ bệnh sử và dựa theo các tiêu chuẩn chẩn đoán phân biệt nhanh thất và nhanh trên thất với WPW kèm theo cuồng nhĩ, được mô tả bởi tác giả Steurer (chương 12).

#### 8.2.4.3. Rung nhĩ trong hội chứng WPW và đột tử

Đột tử (sudden death – SD) trong WPW có thể xuất hiện trong **sự hiện diện của AF rất nhanh khi RR là quá ngắn, cho phép các kích thích trên thất rơi vào giai đoạn dễ bị tổn thương trong tâm thất** (hình 8.11). Điều này thường không xảy ra nếu tiền kích thích không xuất hiện với nhịp tim nhanh trong quá trình stress test hoặc nếu thời gian trở của các con đường phụ kéo dài.



**Hình 8.11:** BN với WPW biểu hiện với rung nhĩ rất nhanh gây rung thất. Đặc biệt khoảng RR quá ngắn trước phức hợp thất đến sớm gây rung thất (mũi tên). Có thể điều trị bằng sốc điện.

#### 8.2.5. Chẩn đoán phân biệt tiền kích thích type WPW

- Các WPW type I và II = LBBB.
- WPW type III = nhồi máu thành dưới, RVE và RBBB.
- WPW type IV = nhồi máu thành bên, RVE và RBBB.

Chìa khóa trong mỗi trường hợp là đo khoảng PR và để phát hiện bất kỳ sóng delta nào.

### 8.3. Tiền kích thích không điển hình

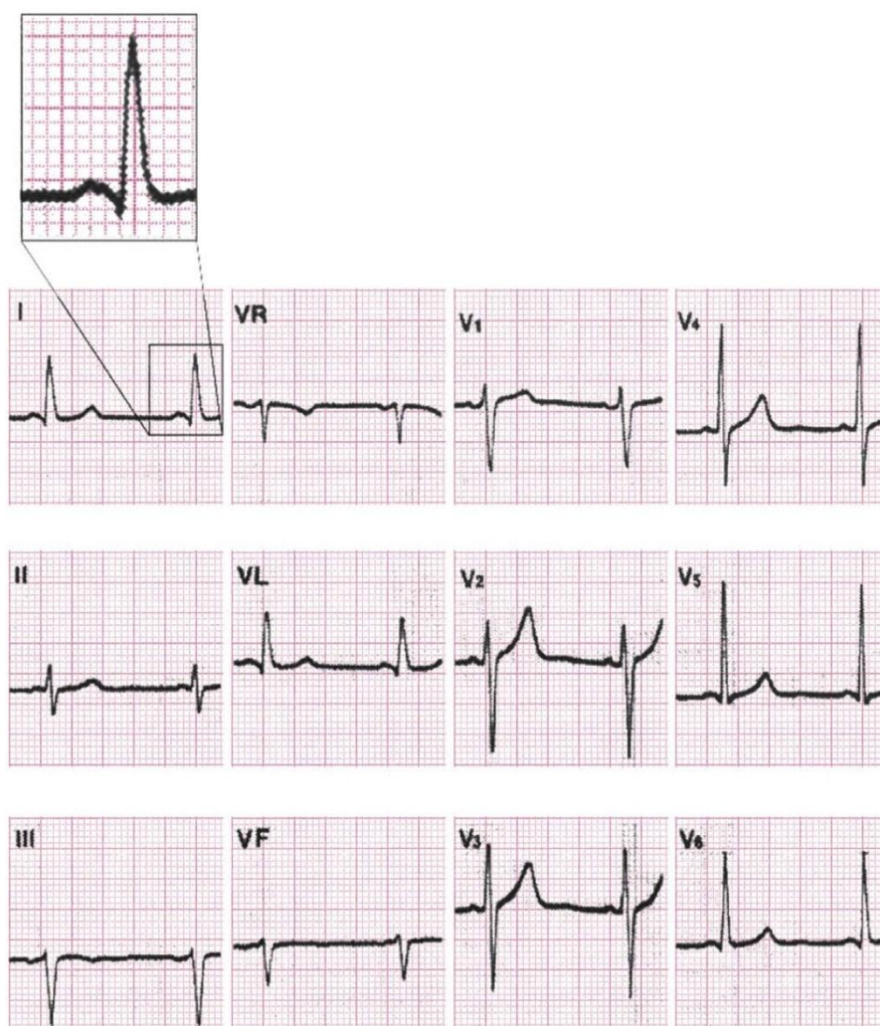
Các bó dẫn truyền phụ dài với sự dẫn truyền chậm và đi từ tâm nhĩ phải đến RV (bó nhĩ hoặc bó nhĩ thất).

Các ECG thường là gần như bình thường hoặc với chỉ tiền kích thích nhẹ có dạng slurring đầu sóng R ở D1 và V6, thường với rS DIII có thể giống LBBB không hoàn toàn (đường phụ trong RV).

Có thể bắt nguồn từ nhịp nhanh với QRS rộng của LBBB, vì sự truyền dẫn xuôi được tạo ra thông qua đường phụ dài (xem hình 8.2.4.A)

### 8.4. Tiền kích thích PR ngắn

Trong trường hợp này kích thích sớm được sinh ra bởi sự tăng tốc dẫn truyền AV hoặc bởi tồn tại một bó nhĩ – His mà tránh được con đường dẫn truyền chậm qua nút AV.



**Hình 8.12:** ví dụ điển hình cho hội chứng tiền kích thích PR ngắn (PR = 0,10s)

Hình 8.2 (dưới) cho thấy một trường hợp tiền kích thích PR ngắn trong đó phần phức bộ QRS xuất hiện sớm hơn bởi vì hoạt hóa toàn thể, bắt đầu sớm và xảy ra thông qua đường SCS.

Hình 8.12 cho thấy một ví dụ điển hình của tiền kích thích PR ngắn. Điều quan trọng là phải nhớ rằng những BN này cũng có nguy cơ tiềm ẩn loạn nhịp tim nặng, đặc biệt là trong các trường hợp rung nhĩ nhịp nhanh.

## TỰ ĐÁNH GIÁ

- A. Tiền kích thích thất là gì và có bao nhiêu loại?
- B. Đặc điểm của ECG của tiền kích thích kiểu WPW?
- C. Có bao nhiêu loại tiền kích thích trong hội chứng WPW ?
- D. Làm sao có thể xác định và loại trừ tiền kích thích ?
- E. Loạn nhịp phổ biến liên quan đến tiền kích thích loại WPW ?
- F. Chuẩn đoán phân biệt WPW có rung nhĩ và nhanh thất?
- G. Khi nào BN WPW có nguy cơ với SD (sudden death)?
- H. Chuẩn đoán phân biệt hội chứng tiền kích thích WPW được làm như thế nào?
- I. Tiền kích thích không đặc hiệu là gì ?
- J. Thế nào là tiền kích thích PR ngắn?

# NHỒI MÁU VÀ THIẾU MÁU CỤC BỘ CƠ TIM

## 9.1. Đại cương

Bảng 9.1 cho thấy sự đa dạng trong các biểu hiện lâm sàng trên ECG bất thường do nhồi máu và thiếu máu cục bộ cơ tim.

**Bảng 9.1:** lâm sàng thiếu máu cơ tim cục bộ và những bất thường trên ECG

### 1. Giảm tưới máu

**Hội chứng vành cấp (acute coronary syndrome – ACS) – nhồi máu cơ tim (myocardial infarction – MI)**

#### (a) Do xơ vữa máu đông

– **Thiếu máu cấp:** với QRS hẹp do tắc nghẽn hoàn toàn hoặc gần như hoàn toàn mạch vành và có sự liên quan đến tính xuyên thành (ACS với ST chênh lên [STEACS]), với sự bán tắc mạch vành và không liên quan đến tính xuyên thành (ACS không có ST chênh lên [NSTEACS]).

– **Hoại tử:** MI mạn với QRS hẹp

– **Thiếu máu và hoại tử ở BN có QRS rộng hoặc các yếu tố gây nhiễu khác (LVH).**

(b) **Thiếu máu cục bộ cơ tim, đôi khi thật sự là ACS, không do xơ vữa huyết khối: co thắt mạch vành, hội chứng Takotsubo, hội chứng X, cầu cơ động mạch vành, bóc tách mạch vành, bệnh tim bẩm sinh, nhiễm độc, ...**

### 2. Tăng nhu cầu

**Con đau thắt ngực** khi vận động hoặc tương đương do xơ vữa mạch, stress tâm lý, loạn nhịp nhanh, tăng áp phổi, thiếu máu mạn,...

Những rối loạn trên ECG này xảy ra chủ yếu ở sóng T, đoạn ST và phức bộ QRS.

Thiếu máu cục bộ cơ tim cũng có thể gây những biến đổi sóng P và các thông số ECG khác: như khoảng PR và khoảng QT. Thực tế, rối loạn đầu tiên do thiếu máu là sự tái cực muộn tại mô thiếu máu làm kéo dài khoảng QT. Tuy nhiên, rất khó để nhận ra vì chúng ta không có giá trị chuẩn.

Thiếu máu cục bộ cũng có thể đưa đến tất cả các loại loạn nhịp và là nguyên nhân chính dẫn đến đột tử. Chúng ta sẽ xem lại các loại loạn nhịp vào cuối chương. Ngoài ra, một vài khía cạnh của vấn đề sẽ được bàn luận ngắn gọn trong phần rối loạn nhịp (chương 11 – 13).

Thiếu máu cục bộ cơ tim có thể làm biến đổi ECG do giảm tưới máu của mạch vành hoặc tăng nhu cầu tưới máu. **Chúng ta sẽ thảo luận về các bất thường trên ECG gây ra bởi giảm tưới máu do tắc mạch vành gây ra bởi xơ vữa huyết khối trên BN có QRS hẹp. Trong trường hợp cấp tính, bao gồm ACS, trong đó có 2 loại phụ thuộc vào sự xuất hiện của ST chênh lên và trong giai đoạn mạn tính có nhồi máu có hoặc không có Q hoại tử.**

ECG bất thường do tăng lượng máu theo nhu cầu thường biểu hiện lâm sàng như cơn đau thắt ngực hoặc những biểu hiện tương tự (bảng 9.1).

Chúng tôi sẽ đề cập ngắn gọn về những bất thường ECG trên BN có QRS rộng và những yếu tố gây nhầm lẫn khác (phi đại LV), cũng như ACS không do xơ vữa huyết khối tại mạch vành.

Để biết thêm nhiều thông tin về những vấn đề này, chúng ta sẽ tham khảo chính yếu nhất vào những trường hợp QRS hẹp.

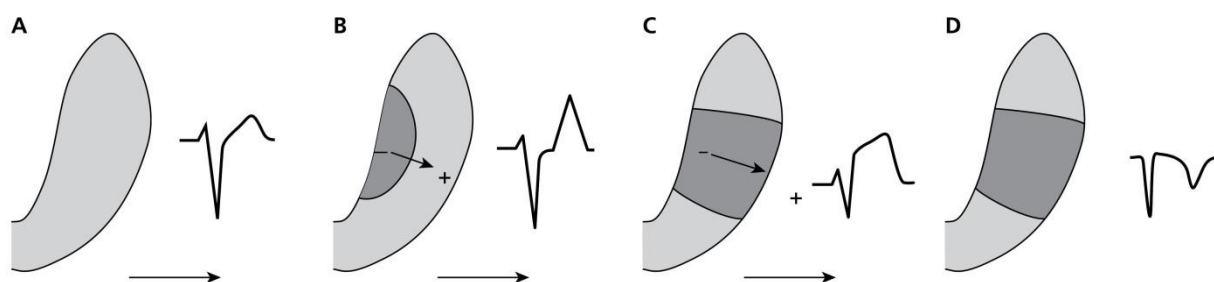
## 9.2. ACS với ST chênh lên

Điều này có thể gây ra bởi tắc nghẽn hoàn toàn hoặc một phần động mạch vành do xơ vữa huyết khối **có liên quan đến tính xuyên thành**. Quá trình này phải được điều trị ngay bằng can thiệp mạch vành (percutaneous coronary intervention – PCI). Nếu không thể tiến hành, tiêu sợi huyết nên được sử dụng để tránh nhồi máu lan rộng.

Hội chứng lâm sàng này là do thiếu máu cục bộ cấp tính, với tắc hoặc gần tắc động mạch vành có xuyên thành làm xuất hiện ST chênh lên trong giai đoạn tiến triển khi biểu hiện trên ECG rõ ràng hơn, được gọi là ACS có ST chênh lên (STEACS). Tuy nhiên, cần phải hiểu quá trình tiến triển của STEACS, hình ảnh ECG có thể biến đổi vào những thời điểm khác nhau. Chúng ta gọi đó là **những kiểu không điển hình**, có thể bị nhầm lẫn với kiểu ECG của ACS có ST không chênh lên (NSTEMACS).

Điều này rất quan trọng để có thể điều trị tốt hơn những trường hợp này (xem thêm những kiểu không điển hình của STEACS).

### 9.2.1. Quá trình tiến triển bất thường trên ECG



**Hình 9.1:** hình ảnh ECG giải thích các mức độ khác nhau của thiếu máu cục bộ xảy ra tuần tự sau khi tắc nghẽn hoàn toàn mạch vành. (A) ECG không có thiếu máu cục bộ trước đó. (B) Thiếu máu cục bộ chiếm ưu thế tại vùng dưới nội tâm mạc (sóng T đối xứng và thường cao hơn bình thường với khoảng QT kéo dài). (C) nếu thiếu máu cục bộ nghiêm trọng và có sự xuyên thành, xuất hiện ST chênh lên. (D) nếu thiếu máu cục bộ vẫn còn, hoại tử xuyên thành xuất hiện được thể hiện bằng các sóng Q hoại tử và T âm với những kiểu hình trong LV: (hiệu ứng cửa sổ Wilson).

Các mức độ thiếu máu cục bộ lần lượt xuất hiện sau khi tắc nghẽn mạch vành toàn bộ trong STEACS được biểu thị bằng các kiểu ECG khác nhau (hình 9.1). Đầu tiên, trong giai đoạn tắc nghẽn tối cấp là thiếu máu cục bộ chủ yếu ở dưới nội tâm mạc: sóng T cao (B). Kế đó, thiếu máu cục bộ, với tình trạng nặng hơn, có sự

xuyên thành: ST chênh lên (C). Cuối cùng, nếu tác điều trị thất bại hoặc tự phục hồi thì một kiểu hoại tử xuất hiện với sóng Q hoại tử và T âm (D).

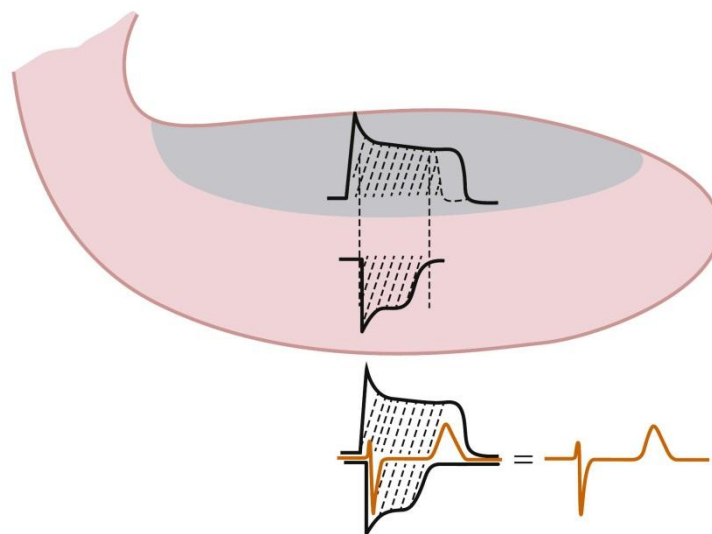
## 9.2.2. Cơ chế sinh lý điện của kiểu ECG đặc trưng trong trường hợp cấp của STEACS

### 9.2.2.1. Nguồn gốc của các sóng T cao, rộng

Thay đổi ban đầu của sóng T là rộng hơn, trở nên đối xứng hơn, cao hơn, đỉnh sóng nhọn hơn trong giai đoạn cấp của STEACS, đó là do thiếu máu cục bộ dưới nội tâm mạc (A). **Điều này có thể giải thích bằng 2 cơ chế:** (1) tổng TAP của dưới nội tâm mạc và dưới ngoại tâm mạc và (2) sự hình thành 1 vector của thiếu máu cục bộ dưới nội tâm mạc đi ra khỏi vùng thiếu máu.

#### A. Tổng TAP (hình 9.2)

– Sóng T cao nhọn được giải thích bằng những thay đổi xảy ra trong phần 2 của quá trình tái cực. Điều này xảy ra vì TAP ở vùng dưới nội tâm mạc, cấu trúc đầu tiên chịu ảnh hưởng của thiếu máu vì được tưới máu kém hơn vùng ngoại tâm mạc, làm kéo dài hơn so với TAP trong những trường hợp thường (xem TAP bình thường, phần B và C).

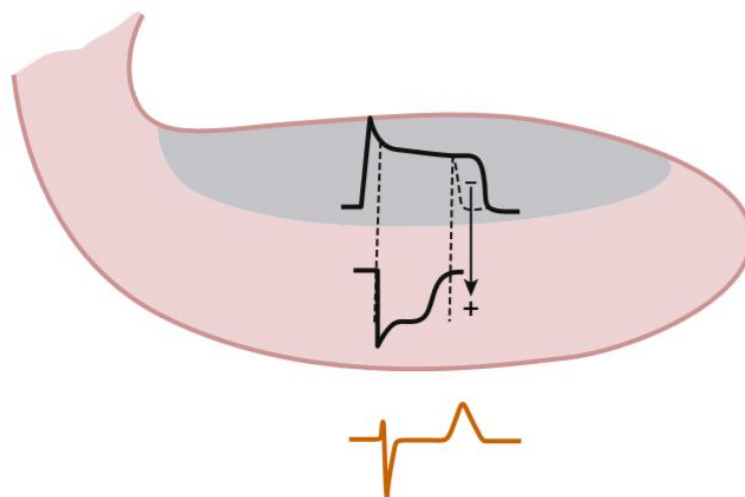


**Hình 9.2:** tổng TAP dưới nội tâm mạc, được kéo dài nhưng vẫn duy trì hình ảnh giống của dưới ngoại tâm mạc và TAP dưới nội tâm mạc cũng giải thích tại sao các đoạn ST vẫn đẳng điện, sóng T rộng hơn hoặc cao hơn và QT dài hơn 1 chút.

– Tuy nhiên, nó vẫn giữ hình thái tương tự nếu thiếu máu cục bộ không quá nghiêm trọng hoặc thực sự đã có trước đó tại vùng nội tâm mạc. Do đó, tổng của 2 TAPs, 1 dương, dài hơn (dưới nội tâm mạc) và 1 âm, ngắn hơn (dưới ngoại tâm mạc) giúp giải thích, theo Ashman (hình 2.4), sự hiện diện của sóng T cao rộng và/hoặc T đối xứng. Điều này xảy ra là do vùng mà nó bao quanh rộng hơn, nhưng không có những thay đổi rõ ràng trong đoạn ST, vì hình ảnh của cả 2 TAPs trong giai đoạn đầu (như đã giải thích) luôn giống nhau (hình 9.2).

– Tuy nhiên khi thiếu máu dưới nội tâm mạc nghiêm trọng hơn nhưng vẫn chưa xuyên thành, hình dạng của TAP dưới nội tâm mạc là khác nhau (vùng thấp) và tổng của cả 2 TAP có thể khởi nguồn cho một dạng ECG với T cao và ST chênh xuống ở một vài mức độ (xem hình 9.2).

### B. Vector thiếu máu cục bộ



**Hình 9.3** sự hình thành vector dưới nội tâm mạc của thiếu máu cục bộ trong phần 2 giai đoạn tái cực, xuyên thành từ nội tâm mạc (vùng chưa được khử cực) với điện thế âm hướng về phía ngoại tâm mạc (đã được khử cực) giải thích cho sự cao và rộng hơn của sóng T.

– Vì quá trình tái cực kéo dài khi thiếu máu cục bộ dưới nội tâm mạc, tái cực dưới ngoại tâm mạc kết thúc trước. Trong thiếu máu cục bộ vùng dưới nội tâm mạc với điện thế âm và không được khử cực, một vector thiếu máu cục bộ được tạo ra và di chuyển đến các khu vực đã tái cực ở dưới ngoại tâm mạc. Đầu vector hướng về phía dưới ngoại tâm mạc, nơi thật sự đã được khử cực (+), trong khi dưới nội tâm mạc vẫn còn điện thế âm vì TAP của dưới nội tâm mạc vẫn chưa hoàn thành. Đây là vùng lớn hơn của TAP dưới nội tâm mạc vẫn chưa được khử cực giải thích cho sự tăng điện thế trên sóng T, mà không, theo 1 cách chung nhất, (xem phần trước) làm thay đổi trong phần đầu của quá trình tái cực (đoạn ST).

– Ngoài ra, do quá trình tái cực kéo dài, khoảng QT cũng dài hơn, nhưng thông số này khó đánh giá hơn vì chúng ta thường không biết giá trị bình thường của nó trước khi xuất hiện thiếu máu cục bộ.

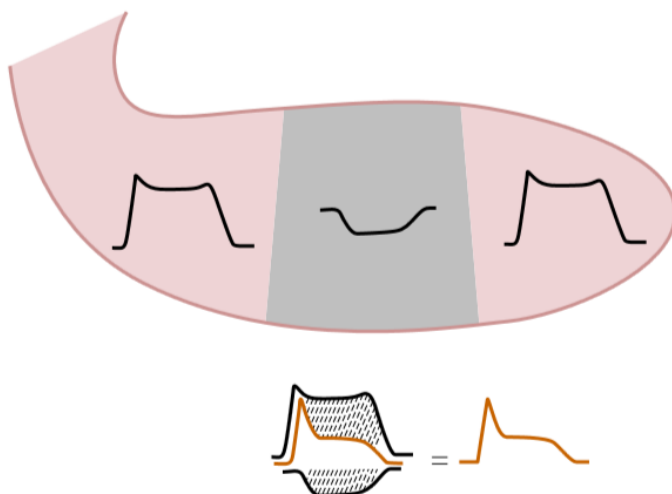
#### 9.2.2.2. Nguồn gốc của ST chênh lên

Thiếu máu cục bộ nhanh chóng xuyên thành và ECG cho thấy 1 sự thay đổi đặc trưng của STEACS, ST chênh lên, thường được biết như kiểu của tổn thương dưới ngoại tâm mạc. Nhưng thường bị gọi sai tên, vì kiểu này xuất hiện **khi thiếu máu cấp ở mức độ nặng hơn và trở nên xuyên thành.**

Thiếu máu cục bộ cấp tính xuyên thành mức độ nặng trên ECG bề mặt (ST chênh lên) chỉ xuất hiện trong thời kỳ tâm thu, vào cuối QRS, vì các thiết bị ghi ECG được thiết kế dựa vào dòng đẳng điện ổn định suốt thời kỳ tâm trương.

Cơ chế giải thích cho sự xuất hiện của ST chênh lên bao gồm:

– **A. Tổng TAP trong vùng bị tác động xuyên thành với TAP trong những vùng lân cận (hình 9.4)**



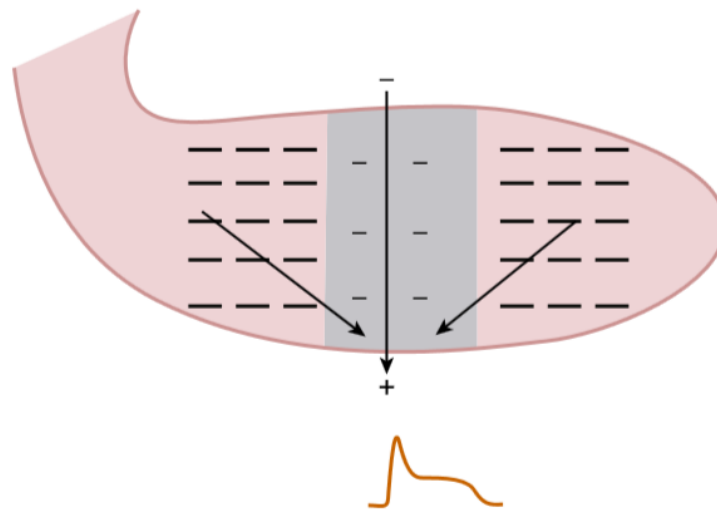
**Hình 9.4:** TAP trong vùng xuyên thành chịu ảnh hưởng của sự thiếu máu cục bộ nặng nề thể hiện bằng việc đi xuống chậm hơn và đảo ngược chiều phân cực (hiện tượng Ashman). Tổng TAP này với TAP những vùng lân cận giúp giải thích hình ảnh ECG với ST chênh lên.

Vùng bị tác động xuyên thành thể hiện TAP với giai đoạn 1 ngắn và chậm hơn và 1 khu vực nhỏ hơn vì xuất hiện mức độ nào đó của khử cực ở thì tâm trương do đó DTP của nó gần bằng 0, giải thích cho sự hình thành cho những gì chúng ta gọi là TAP “kém chất lượng”. Tổng của những TAP bất thường mà theo Ashman được ghi nhận là có tính âm vì điện cực thăm dò đặt ở khu vực này hướng về các khu vực có điện thế âm nhất của các vùng lân cận, với 1 TAP bình thường trong vùng lân cận bình thường, giúp giải thích hình ảnh ST chênh lên.

– **B. Sự hình thành vector thiếu máu xuyên thành (tên gọi cũ là vector tổn thương) (hình 9.5)**

Vùng xuyên thành với thiếu máu nặng tích điện âm ít hơn so với phần còn lại của LV và do đó nó tương đối dương về mặt điện học. Cho nên, dòng điện được tạo ra giữa thành 2 vùng, từ những phần âm nhiều nhất đến những phần âm ít nhất hình thành 1 vector trong thiếu máu cục bộ xuyên thành nặng còn gọi là **vector tổn thương**, hướng về ngoại tâm mạc. Một điện cực được đặt ở dưới ngoại tâm mạc ghi nhận với hình ảnh ST chênh lên thật sự từ cuối phức bộ QRS (cuối giai đoạn khử cực). Ngược lại, vector thiếu máu cục bộ trong thiếu máu dưới nội tâm mạc (T nhọn) chỉ được ghi nhận trong phần 2 của thời kỳ tái cực (xem lại phần trước).





**Hình 9.5:** vector của thiếu máu cục bộ xuyên thành mức độ nặng nề (tên gọi cũ là vector tổn thương dưới ngoại tâm mạc) hướng từ dưới nội tâm mạc ra dưới ngoại tâm mạc và ghi nhận được ST chênh lên. Điều này là do các điện thế âm ít hơn tại các vùng chịu tác động của tính xuyên thành so với vùng còn lại của cơ tim và vì thế nó tương đối là dương về mặt điện học.

### 9.2.3. Chẩn đoán điện tâm đồ

#### 9.2.3.1. Tiêu chuẩn chẩn đoán STEACS trên ECG

Tiêu chuẩn chính yếu là ST chênh lên, do đó còn được gọi là ACS có ST chênh lên (STEACS).

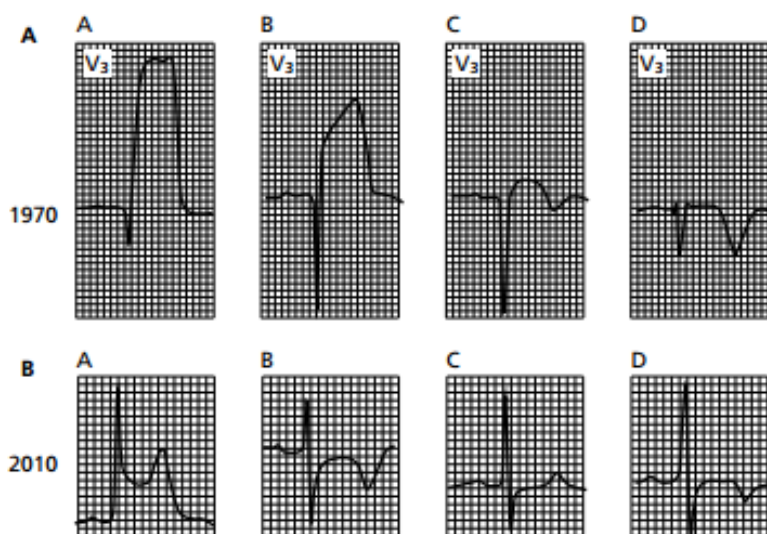
#### ST chênh lên do thiếu máu

– **A. Dạng Điện hình:** đoạn ST mới vừa chênh lên trong ít nhất hai chuyển đạo liên tục mà điểm J chênh lên  $\geq 1$  mm ở tất cả các chuyển đạo (trừ V2 – V3). Điểm J ở V2 – V3 thường chênh lên  $> 2$ mm ở nam giới ( $> 2,5$  mm nếu dưới 40 tuổi) và  $\geq 1,5$  mm ở phụ nữ (Thygesen, 2012). **Độ chênh lên và chênh xuống của đoạn ST** (xem phần sau) được đo bằng vài ms (20, 40, 60,...) từ điểm J. Trong những trường hợp này thì giá trị của sự thay đổi bất thường là rất khác nhau. Độ chênh lên được tính nếu ST cao hơn đoạn PR và chênh xuống nếu thấp hơn. Nếu PR dạng dốc xuống, độ chênh được tính từ đầu phức bộ QRS (hình 4.12). Hình 4.9 cho thấy ví dụ về sự thay đổi ST được đánh giá như thế nào trong STEACS.

– **B. Sự tiến triển của ST chênh lên trong STEACS.** Trước khi có điều trị như hiện nay (PCI) hoặc những lúc không thể sử dụng tiêu sợi huyết, STEACS hầu như luôn tiến triển đến Q hoại tử cùng T âm (dạng nội tâm thất do cửa sổ điện) có hiệu lực (bảng 9.30 và 9.31), với sự giảm sút đáng kể khối lượng hoạt động của cơ tim, đặc trưng bằng tình trạng giảm phân suất tống máu EF (từ 10 – 20%).

+ Hình 9.6A cho thấy ví dụ điển hình với tình trạng tắc đầu gần của động mạch gian thất trước (proximal LAD), BN từng bị nhồi máu cơ tim cấp những năm 1970s. Theo dõi sự tiến triển NMCT khoảng 1 tháng, sóng Q hoại tử và sóng T âm bắt đầu xuất hiện. Sóng T âm này không phải là biểu hiện của thiếu máu cục bộ

dưới ngoại tâm mạc mà là một dạng sau nhồi máu (hiệu ứng cửa sổ điện) (hình 9.30 và 9.31).



**Hình 9.6:** (A – D) ECG ghi lại diễn tiến sóng Q hoại tử điển hình cùng sóng T âm sâu trên một BN nhồi máu cơ tim trước rộng trong 1 tháng (vào những năm 1970s). (B) diễn tiến của đợt STEACS này – 2010. Sau 2 giờ đau ngực (A), BN được cấp cứu PCI thành công (B). Lưu ý là sóng T âm. Vài giờ sau, BN đau ngực trở lại và sóng T giả bình thường (C). Khả năng tắc trong stent vừa đặt là rất cao. Vì vậy, BN tiếp tục được PCI lần thứ 2 để tái thông mạch vành. Điều này đã cho thấy sự cải thiện rõ rệt bằng một sóng T âm trên ECG.

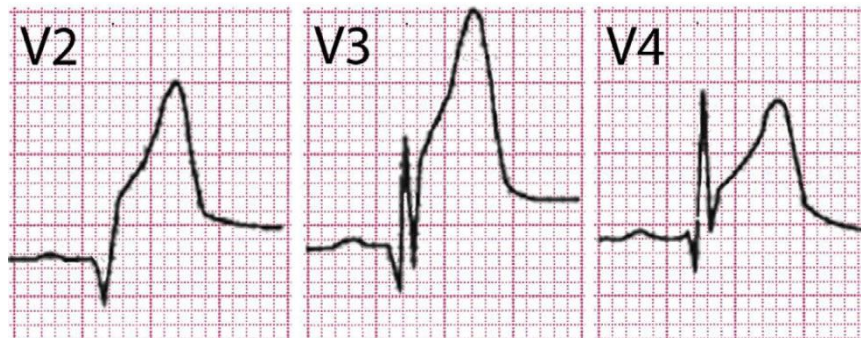
+ Hiện nay, các tình huống như thế này rất khác nhau. ECG hình 9.6B, chúng ta thấy BN với một cơn STEACS tương tự trước đây (A) và PCI cấp cứu đã được thực hiện để tránh nhồi máu. Theo dõi kỹ phân âm của sóng T tái tưới máu (sóng T sau thiếu máu cục bộ) (B). Một vài giờ sau BN lại than đau một lần nữa và ECG có dạng giả bình thường (C), gợi ý có tắc trong stent. PCI lần 2 để tái thông động mạch và tránh được nhồi máu (D), với sóng T âm xuất hiện một lần nữa. Toàn bộ quá trình ấy diễn ra trong chưa đầy 24 giờ.

+ Mặc dù dạng lâm sàng này đã được thấy ở các quốc gia có điều kiện lý tưởng cho việc cấp cứu ACS, thì bên cạnh đó vẫn còn rất nhiều nơi trên thế giới chưa áp dụng được, đặc biệt là ở các nước đang phát triển, những nơi chưa thể thực hiện PCI cấp cứu và chỉ thỉnh thoảng sử dụng thuốc tiêu sợi huyết để điều trị STEACS.

+ ST chênh lên liên tục (nhiều ngày) – rất hiếm khi xảy ra với khả năng điều trị như hiện nay, là một dấu hiệu tiên lượng xấu và có thể là một dấu hiệu sớm của tình trạng vỡ tim hay phình thất.

– **C. Tầm quan trọng của ST trong đánh giá mức độ thiếu máu cục bộ.** ST chênh lên cho phép đánh giá mức độ nghiêm trọng của thiếu máu cục bộ. Theo hệ thống phân loại Birnbaum – Sclarovsky (1993), mức độ nghiêm trọng gia tăng

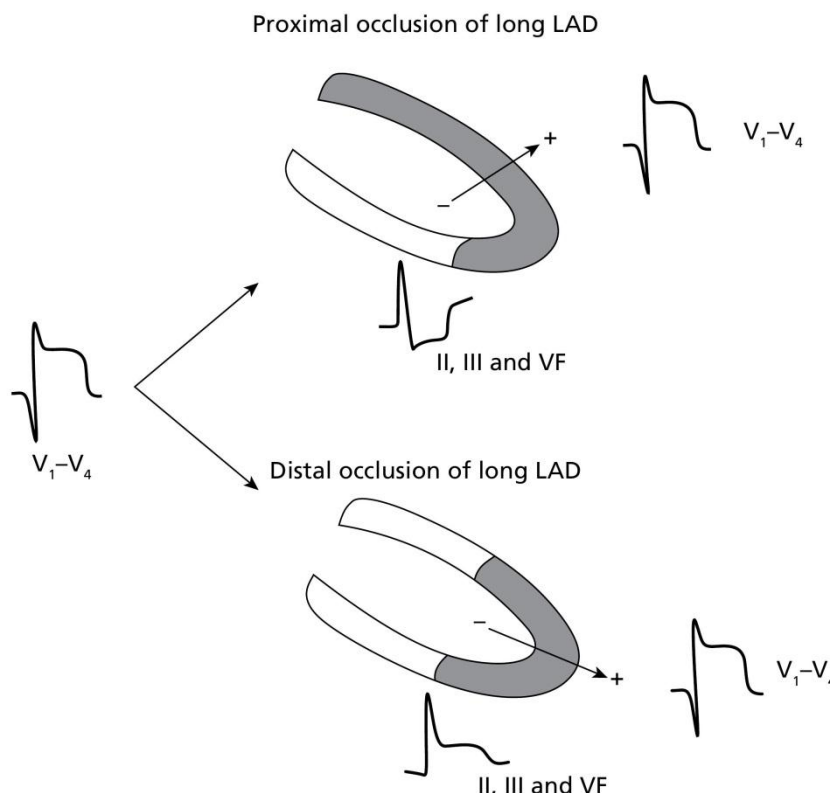
tương ứng với mức ST chênh lên đẩy sóng S lên cao. Xem một ví dụ điển hình của thiếu máu cục bộ mức độ nặng nhất trong hình 9.7.



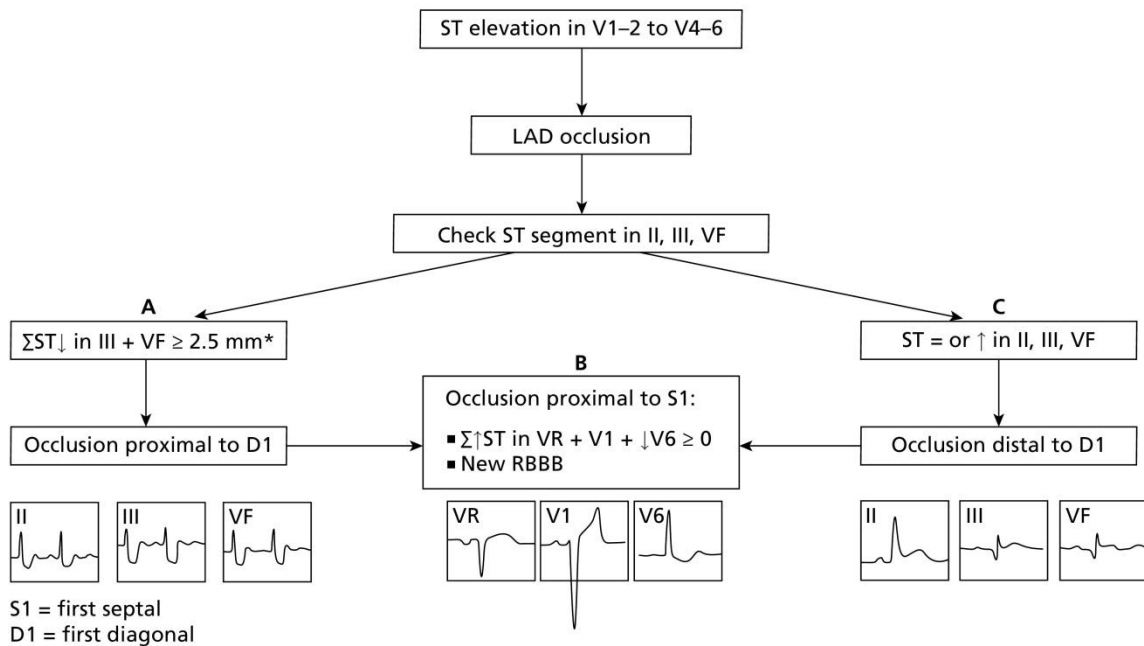
**Hình 9.7:** sóng S bị đẩy lên trong thiếu máu mức độ nặng nhất vùng trước vách gây ra do tắc LAD.

– **D. ST có vai trò quan trọng trong việc đánh giá sự lan rộng của vùng nhồi máu.** Dù có một vài ngoại lệ, nhưng vẫn có thể khẳng định vùng nhồi máu đang lan rộng nếu tổng biên độ chênh của ST  $\geq 15$  mm (cả độ chênh lên và chênh xuống) (Hatheway et al., 1998).

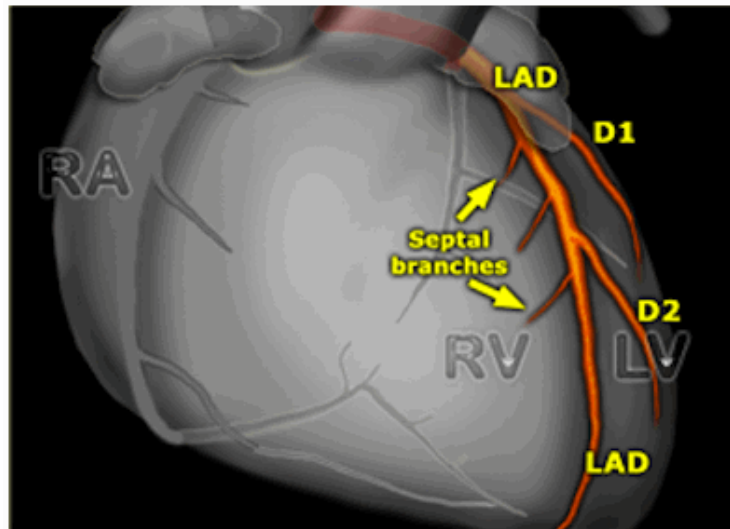
**Một vài dạng ECG thường gặp trong STEACS có giá trị trong chẩn đoán và đánh giá tiên lượng:** chúng ta sẽ đề cập đến hình ảnh soi gương và những dạng ECG không điển hình.



**Hình 9.8:** trường hợp ST chênh lên ở các chuyển đạo trước tim do tắc LAD (STEACS) nếu tắc ở đầu gần vector tổn thương có thể đi ra trước nhưng lên trên và ST chênh xuống thấy ở DII, III, aVF. Nếu tắc ở đầu xa vector tổn thương có thể đi ra trước nhưng xuống dưới với ST đẳng điện hay hơi chênh lên ở DII, III, aVF (xem hình 9.10)



**Hình 9.9:** các thuật toán để xác định tắc đầu gần (A) hay đầu xa (C) so với nhánh chéo đầu tiên (D1) ở trường hợp ST chênh lên ở các chuyển đạo trước tim. Nếu RBBB hoàn toàn xuất hiện hoặc tổng ST chênh lên (mm) ở aVR + V1 và ST chênh xuống ở V6  $\geq 0$ , thì có lẽ tắc phía trên nhánh vách đầu tiên (S1).



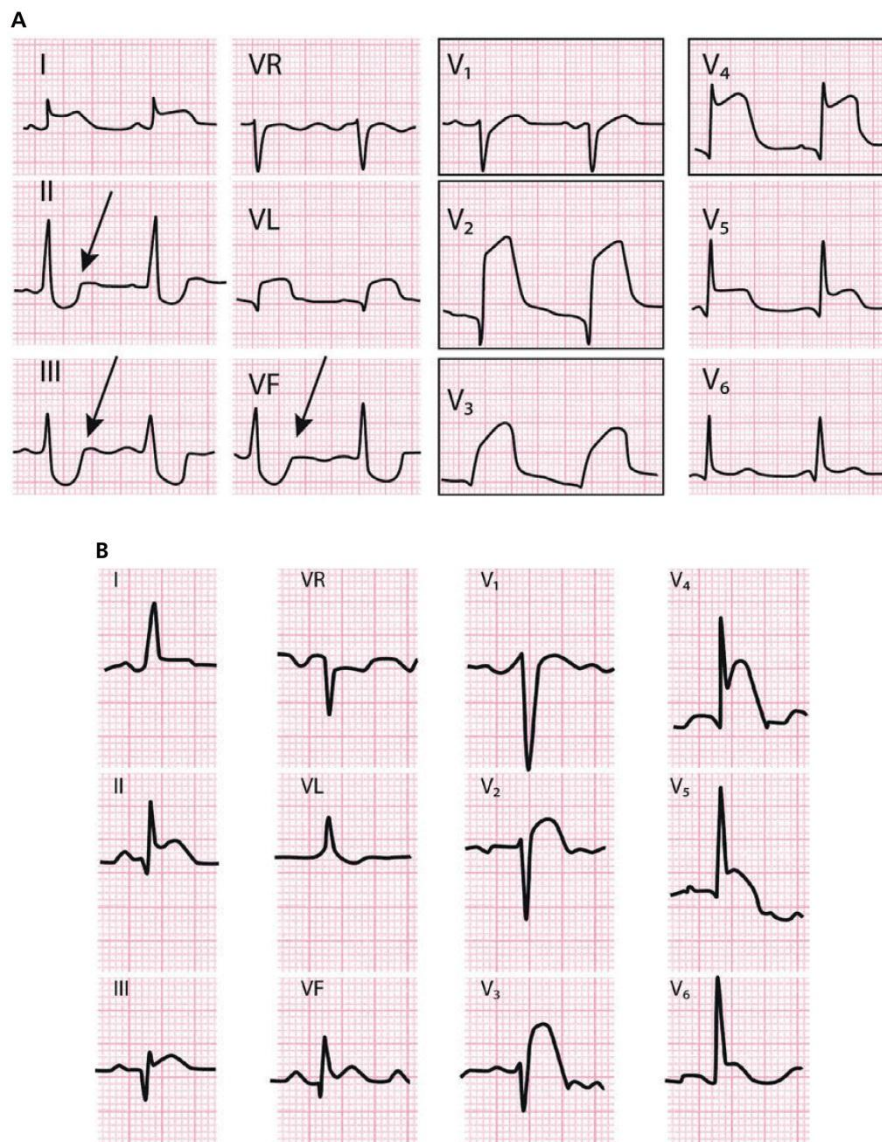
### - A. Hình ảnh soi gương

+ Trong giai đoạn cấp của STEACS, hình ảnh soi gương có thể xuất hiện với ST chênh xuống ở chuyển đạo đối diện.

+ Sự tương quan của các chuyển đạo có ST chênh lên và hình ảnh soi gương trong trường hợp tắc LAD (ST chênh lên ở các chuyển đạo trước tim) và đó cũng là vị trí tắc mạch (hình 9.8). Trong trường hợp ST chênh lên ở chuyển đạo DII,

DIII và aVF (tắc RCA hoặc LCX), sự tương quan này cho phép chẩn đoán được vị trí các nhánh động mạch bị tắc (hình 9.11).

+ **Định vị vị trí tắc của LAD (hình 9.8 – 9.10):** trong ACS do tắc LAD với ST chênh lên ở chuyển đạo trước tim, hình ảnh soi gương cho cũng giúp định vị được vị trí tắc (hình 9.8 – 9.10). Nếu tắc cao, từ đầu gần đến D1 và LAD dài (bao quanh đỉnh tim) thường xuyên xảy ra, vector thiếu máu xuyên thành nặng (vector tổn thương) đi lên trên (ST chênh lên ở V2 – V4 – V5) và từ DII, III, aVF ta có thể thấy ST chênh xuống. Như vậy, ST chênh xuống sẽ có mặt ở các chuyển đạo phía dưới (hình 9.10A). Nếu tắc từ đầu đến S1, ST cũng chênh lên ở V1.



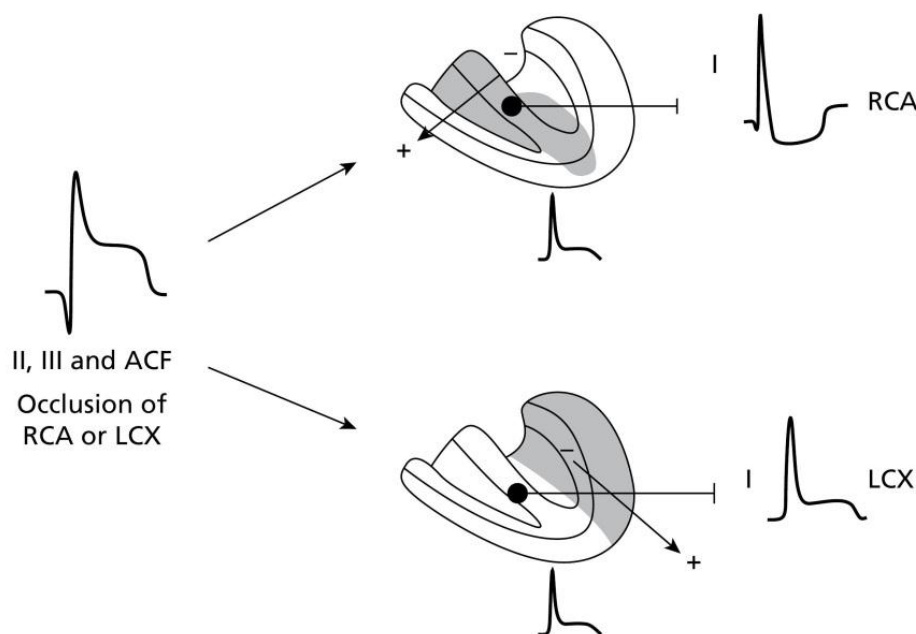
**Hình 9.10:** (A) một trường hợp STEACS do tắc đầu gần LAD đến D1 và đầu xa đến S1. ECG cho thấy ST chênh lên ở V2 – V5, DI, aVL và ST chênh xuống ở các chuyển đạo dưới. (B) một STEACS do tắc LAD ở đầu xa đến D1 và S1. Chú ý đoạn ST chênh lên ở V2 – V5 – V6, với ST chênh lên ở số chuyển đạo DII, III và aVF, ST chênh xuống ở aVR.

+ Tuy nhiên, nếu tắc xa đến D1 (hình 9.8 và 9.9), vector thiếu máu nặng (vector tổn thương) hướng về trước nhưng xuống dưới thay vì lên trên và vì vậy DII, DIII, và AVF sẽ xuất hiện ST đẳng điện hoặc hơi chên lên (hình 9.10B).

+ Điều quan trọng cần nhớ trong những trường hợp hiếm đối với tình trạng tắc toàn bộ động mạch vành trái (left main trunk – LMT) mà BN vẫn sống khi nhập viện, thì STEACS sẽ có dạng giống như tắc LAD từ đầu gần đến D1 và S1. Rất thường kèm theo RBBB và LAH. Tình trạng này đôi khi có thể làm cho việc đánh giá những thay đổi trên ECG trở nên khó khăn hơn.

+ Rối loạn huyết động trên BN tắc toàn bộ LMT tất nhiên sẽ nghiêm trọng và nặng nề hơn tắc đầu gần LAD. Có đến 50% BN tử vong do sốc tim (Fiol et al., 2012). Sau đó chúng ta sẽ thấy rằng hầu hết các trường hợp có tắc LMT đều có tình trạng tắc một phần, không phải hoàn toàn gây NSTEMACS, với ST chên xuống từ 7 chuyển đạo trở lên.

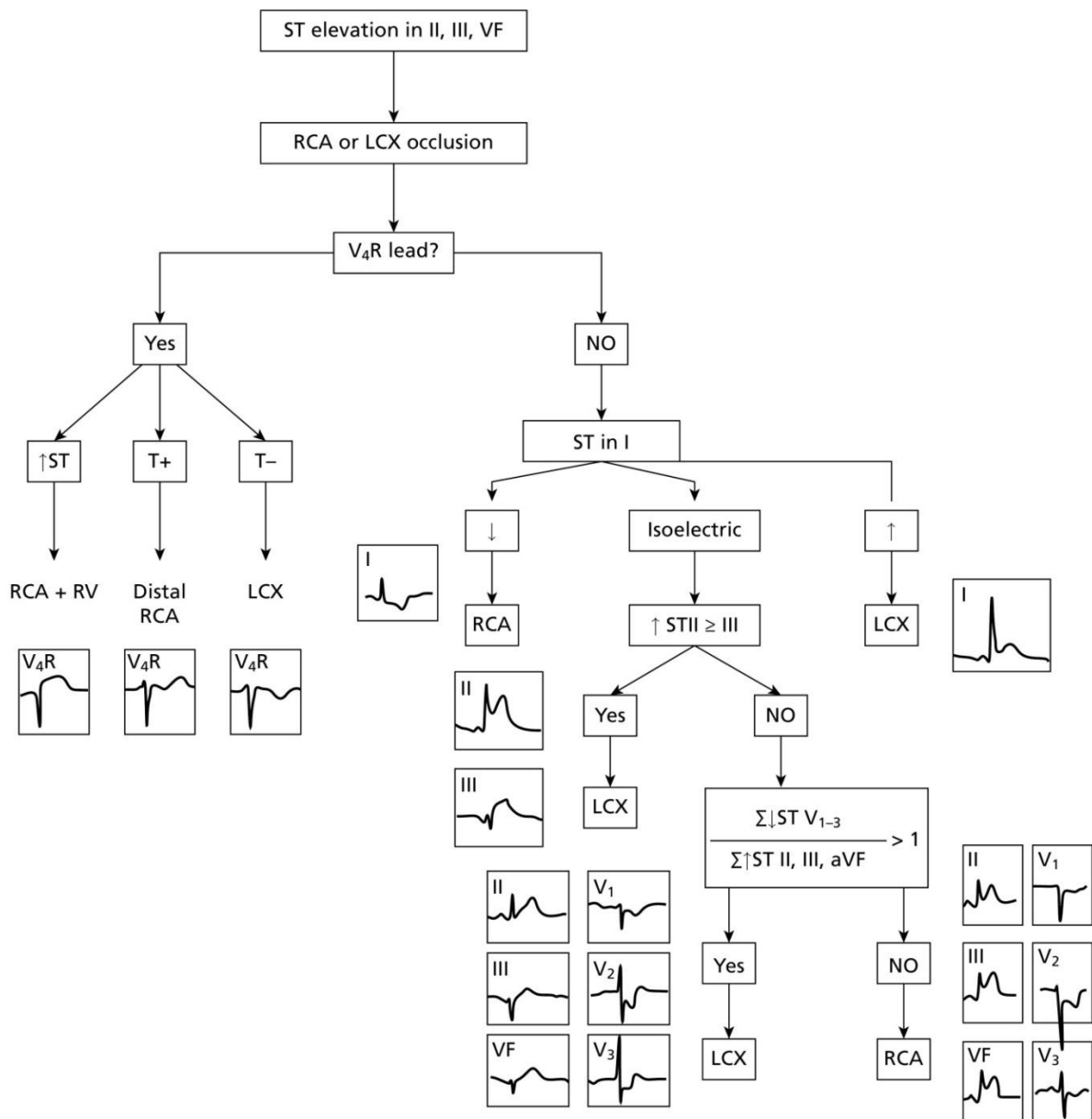
+ **Tóm lại**, các thuật toán trong hình 9.9 có thể dùng để xác định vị trí tắc LAD trong trường hợp STEACS (Fiol et al., 2009). Chúng ta phải nhìn (1) đoạn ST ở DII, DIII, AVF để xác định tắc gần hay xa đến D1 và (2) có tắc đầu S1 hay không (hình 9.9B). Hình 9.10 cho thấy ECG trong hai trường hợp tắc LAD: tắc gần và tắc xa đến D1.



**Hình 9.11:** ST chên lên ở DII, III và aVF nếu có ST chên xuống ở DI, có thể tắc RCA vì tổn thương nằm trong vùng bị tác động (trên) đi từ D1, trong khi đó ST chên lên ở DI, có thể do tắc LCX vì vector tổn thương đi sang trái. Trong những trường hợp nghi ngờ (ST đẳng điện) thuật toán trong hình 9.12 có thể sử dụng, đặc biệt trong những trường hợp không phải nhánh trội ở RCA hay LCX.

+ **Tắc LCX ngược với tắc RCA trong những trường hợp ST chên lên ở DII, DIII, aVF (hình 9.11 – 9.13):** trong ACS với ST chên lên ở DII, III, aVF

do tắc RCA ở đầu gần hoặc đầu xa nếu ST chênh xuống ở DI. Biểu hiện này do vector tổn thương hướng sang phải nhiều vì vùng bị tác động bởi tắc RCA nằm trong khu vực này (hình 9.11, 9.13A và 9.13B). Ngược lại, nếu tắc LCX, vector tổn thương hướng sang trái nhiều bởi vì nó là vùng chịu tác động nhiều nhất và ta thấy ở chuyển đạo DI, ST chênh lên (hình 9.11 và 9.13C)

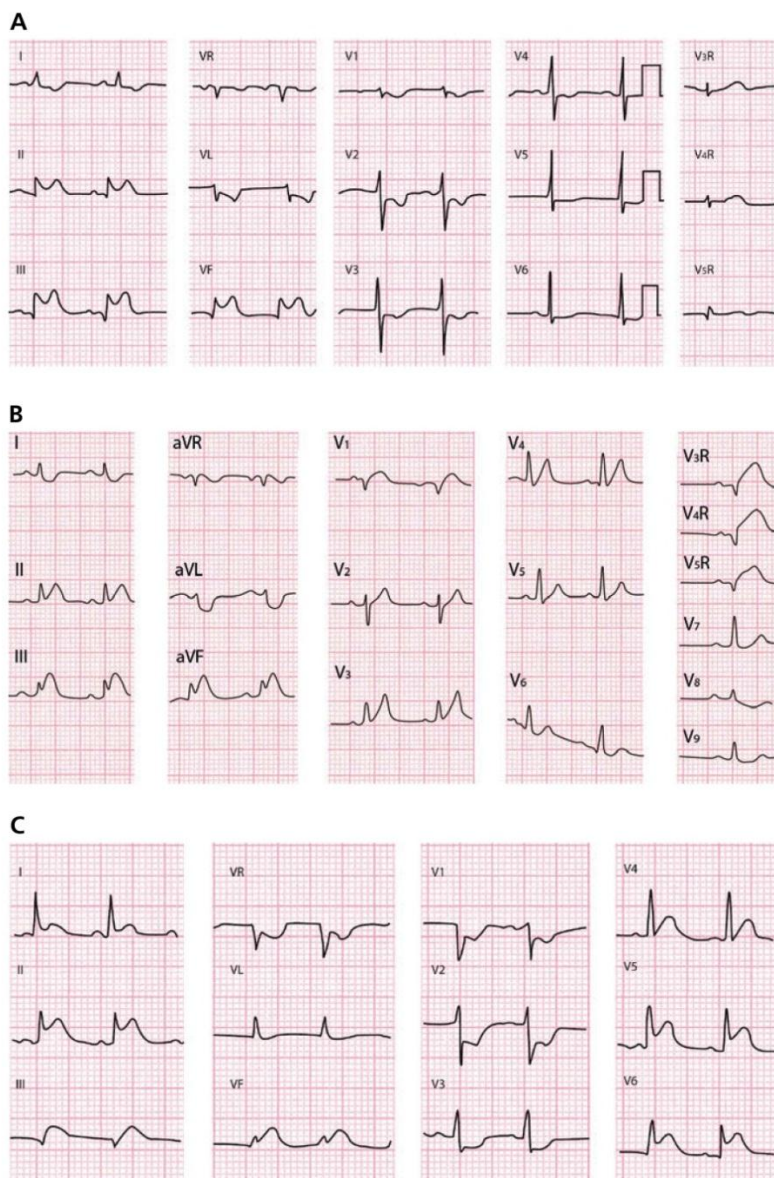


**Hình 9.12:** thuật toán sử dụng để xác định có tắc LCX hay RCA ở những trường hợp ACS với ST chênh lên ở DII, III và aVF. Đầu tiên nên ghi V4R để đánh giá chi tiết trên ECG, hình thái trên chuyển đạo này sẽ cho biết vị trí tắc. Tuy nhiên thực tế V4R ít được ghi. Theo kinh nghiệm các tác giả, làm theo các bước như hình bên phải, việc chẩn đoán sẽ có độ đặc hiệu và chính xác cao. Nó bắt đầu với tiêu chuẩn đầu tiên nêu trong hình trước. Trong những trường hợp nghi ngờ (ST đẳng điện, 2 tiêu chuẩn sau được sử dụng: (1) ST chênh lên ở DII > DIII nói lên rằng vùng bị tác động do tắc LCX, (2) chúng ta kiểm tra có ST chênh xuống ở V1 – 3/chênh lên ở DII, III và aVF > 1. Nếu có thì vùng bị tác động do tắc LCX, nếu không do tắc RCA.

+ Trong trường hợp nghi ngờ khi ST đẳng điện, chúng ta sử dụng các tiêu chuẩn khác để xác định động mạch bị tắc. Trong (hình 9.12) cho thấy các bước tuần tự cho phép xác định vị trí liên quan đến động mạch bị tắc với độ đặc hiệu và độ chính xác cao ở DII, III và aVF.

– **B. Các dạng STEACS không điển hình**

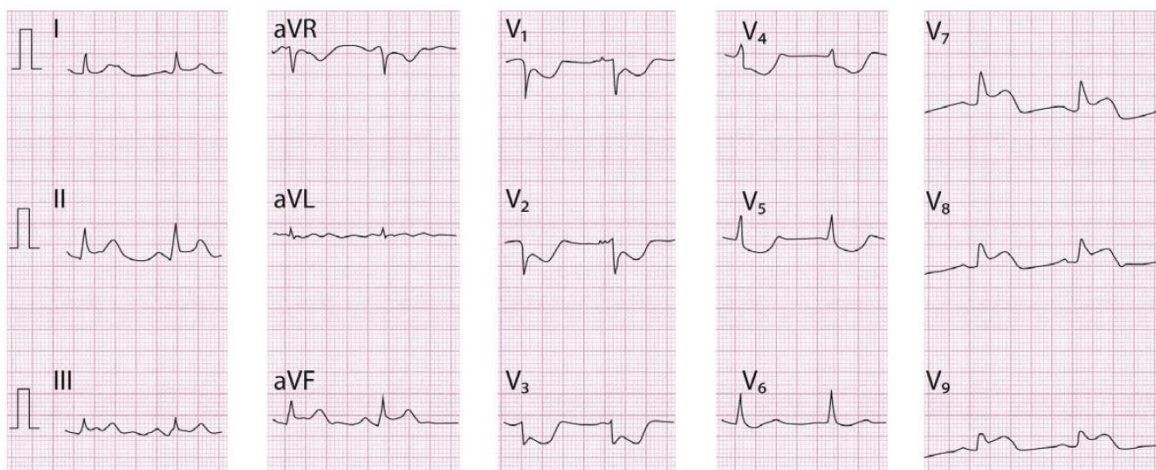
+ Ngoài dạng điển hình ST chênh lên, ECG ghi lại diễn tiến của một STEACS được coi là điển hình và chúng ta sẽ thảo luận dưới đây.



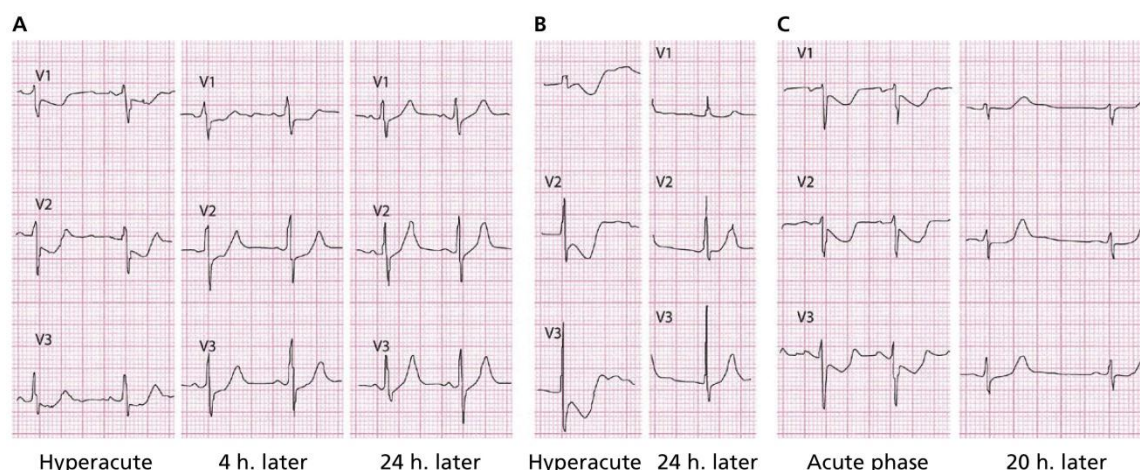
**Hình 9.13:** (A) ECG điển hình trong STEACS do tắc RCA đầu gần đến nhánh RV hay nhánh viền phải. (B) ECG điển hình của trường hợp STEACS do tắc RCA đầu gần liên quan với RV. Thấy ST chênh lên ở DII, III và aVF với  $III > II$ , ST chênh xuống ở DI và đẳng điện/chênh lên ở V1 – 3, cũng như V3R, V4R với sóng T dương. (C) ECG điển hình trong trường hợp tắc LCX, thấy ST chênh lên ở DI, ST chênh lên DII > DIII và ST chênh xuống ở V1 – V3/T chênh lên ở DII, III, aVF > I.



+ **ST chênh lên soi gương (hình 9.14 và 9.15):** là hình ảnh soi gương của STEACS thật sự. Nó tương ứng với dạng soi gương của thiếu máu cục bộ thành bên có xuyên thành mức độ nặng do tắc LCX, gây ST chênh lên ở các chuyển đạo lưng nhưng thấy hình ảnh soi gương ở V1 – V2 (ST chênh xuống ở V1 – V2). Thông thường thì ST đó vẫn được coi là chênh xuống thực sự và tất nhiên là không thể chẩn đoán chính xác được NSTEMACS. ST chênh lên đôi khi rất ít ở chuyển đạo sau dưới và/hoặc ngoài V7 – V9 (hình 9.15) và quan trọng nhất là phải biết được rằng vẫn có dạng STEACS này để chẩn đoán chính xác hơn.



**Hình 9.14:** hình ảnh soi gương thiếu máu cục bộ ở thành bên. Một ví dụ về tắc hoàn toàn LCX với ST chênh xuống ở V1, V3 – V4 mà không có sóng T dương ở cuối và có vài sự thay đổi ở DII, III, aVF. Chú ý có ST chênh lên ở V7 – V9.

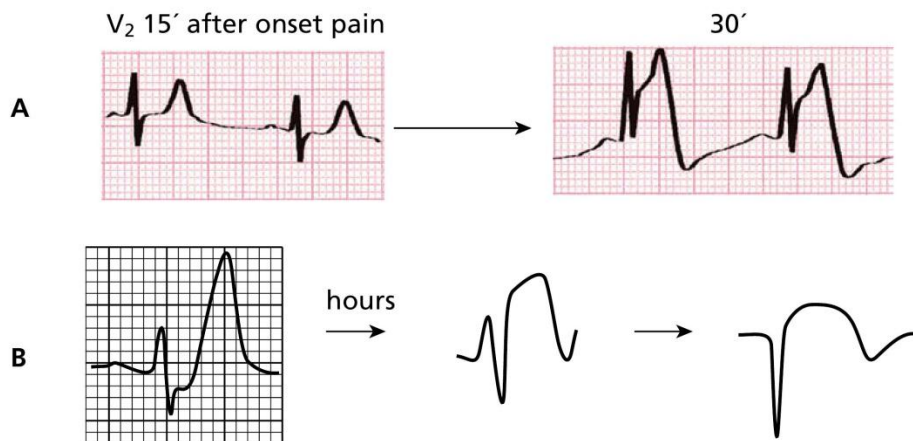


**Hình 9.15:** (A và B) ví dụ về ACS với ST chênh xuống ở V1 – V3 do tắc LCX liên quan đến nhồi máu thành bên (ST chênh lên soi gương). Trong pha tối cấp, phần tận của ST không có T dương theo sau. Tuy nhiên sau vài giờ ST giảm chênh xuống và theo sau có sóng T dương. T cao có thể là tương ứng với hình ảnh soi gương của nhồi máu thành bên.

+ Trong giai đoạn tối cấp, sóng T dương thường không xuất hiện ngay sau ST chênh xuống (hình 9.14). Tuy vậy, sóng T dương thường xuất hiện sau một vài giờ đồng thời với lúc ST giảm chênh xuống. **Sự biến đổi này** tương ứng với các

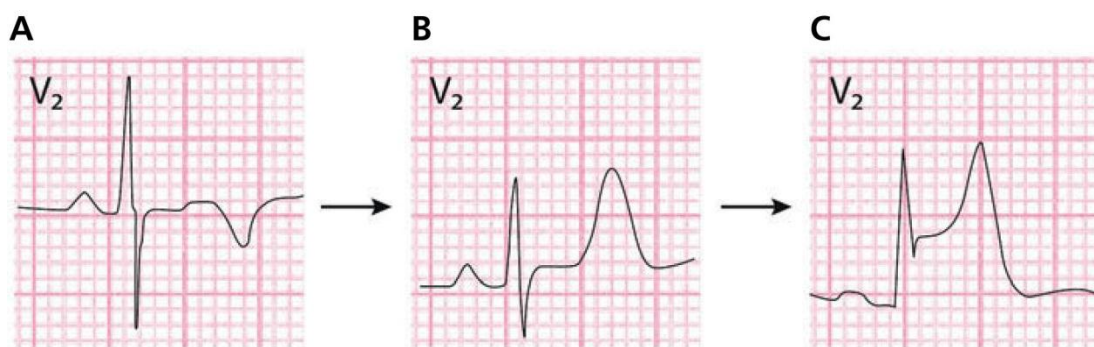
hình ảnh soi gương xuất hiện của các chuyển đạo lưng; ST giảm chênh và có mặt sóng T âm (hình 9.15). Thường thì sóng R cao trong NMCT thành bên sẽ xuất hiện ở V1 như một hình ảnh soi gương của sóng Q ở các chuyển đạo phía lưng. Nhận định này rất quan trọng để chẩn đoán phân biệt với các dạng bán tắc nặng ở đầu gần LAD (hình 9.15 và 9.23A).

+ **T cao, nhọn, đối xứng (hình 9.16)** có thể xuất hiện trong giai đoạn tối cấp của STEACS và là hậu quả của thiếu máu cục bộ dưới nội tâm mạc đơn độc đầu tiên. Dạng này thường gặp trong tắc LAD (ở V1, V2, V3), nhưng hiếm khi thấy được trong tắc LMT và LCX. Sự xuất hiện và thời gian hiện diện của sóng T phụ thuộc rất nhiều vào thời điểm đo ECG. Hầu hết sóng T chỉ xuất hiện trong thời gian rất ngắn (hình 9.16A.) và thường ghi được trên ECG đầu tiên vì lúc này ST đã chênh lên. Đôi khi sóng T kéo dài hơn nhưng cũng hiếm khi (2% các trường hợp tắc LAD) đi kèm ST chênh xuống, đặc biệt là nếu đã có thiếu máu cục bộ nội tâm mạc từ trước (hình 9.16B).

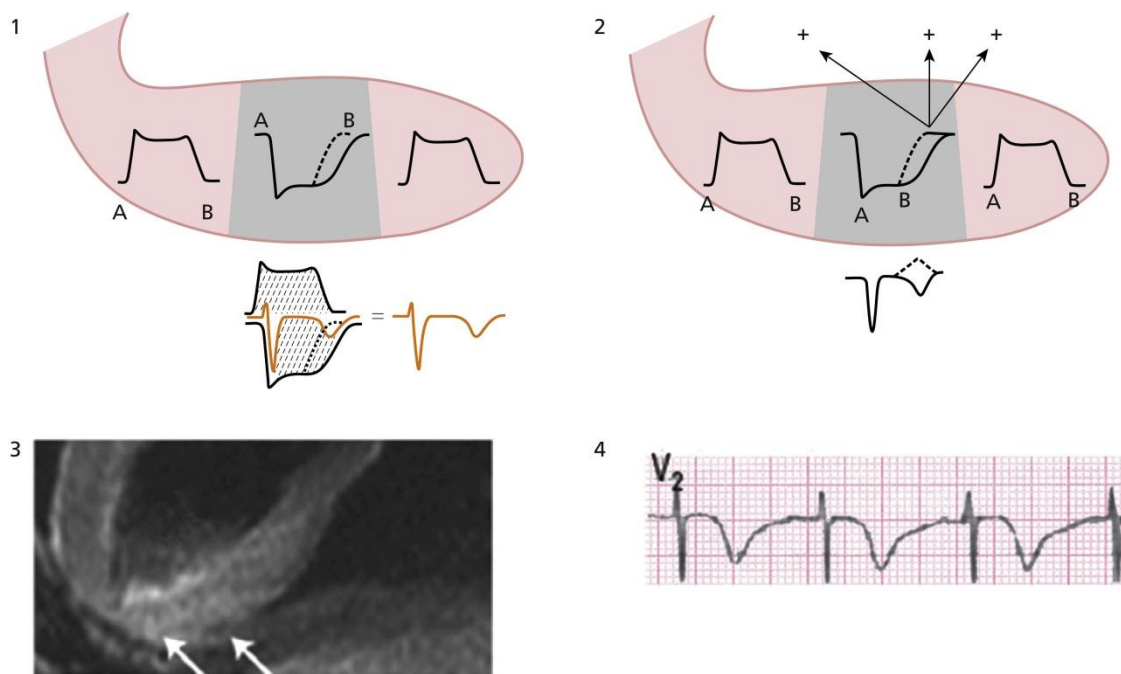


**Hình 9.16:** (A) T cao, nhọn trong STEACS tối cấp do tắc LAD. Chú ý ST chênh lên rõ ràng sau 30 phút. (B) T cao với ST chênh xuống vẫn còn sau vài giờ trước khi tiến triển sang sóng Q hoại tử nếu tắc hoàn toàn động mạch và có sự xuyên thành.

+ **Sóng T âm sâu đảo ngược (hình 9.17):** đây là một dạng thường gặp trên BN STEACS nếu động mạch (thường là LAD) thông tự nhiên hoặc điều trị (PCI hoặc tiêu sợi huyết) trước khi kiểu ST chênh lên tiến triển thành Q hoại tử. Vì vậy, một sóng T âm sâu từ V1 – V2 đến V4 – V5 có thể xuất hiện (thường kèm QT kéo dài), chỉ ra rằng động mạch đang tái thông nhiều hay ít (sóng T tái tưới máu), mặc dù vẫn có thể tắc lại (hình 9.17). Trong những trường hợp này sóng T rất cần thiết cho việc điều trị bằng PCI khẩn trương (không phải cấp cứu). Sóng T âm ở thời điểm này cho thấy hiện tại không có tình trạng thiếu máu cục bộ (BN không đau ngực). Vì vậy, sóng T tái tưới máu này có dạng giống như sóng T sau khi điều trị bằng thuốc tiêu sợi huyết hay PCI hoặc sau cơn co thắt mạch vành. Tuy nhiên, nếu không xử trí thì quá trình tái tắc có thể tiến triển (hình 9.17), xuất hiện dạng giả bình thường hoặc ngay cả khi đau thắt ngực vẫn còn, ST chênh lên.



**Hình 9.17:** (A) T âm sâu, một STEACS không đau ngực. Động mạch có thể được tái thông một phần và ACS không tiến triển sang sóng Q hoại tử và ST chênh lên mà trở thành sóng T âm (dạng tái tưới máu). Với một cơn đau thắt ngực mới, có thể tắc LAD tái phát và ECG dạng giả bình thường với T âm (B) và sau đó một ST chênh lên xuất hiện (C).



**Hình 9.18:** (1 và 2) nguồn gốc sóng T âm và sâu. (1) do tăng thời gian TAP của vùng bị tác động xuyên thành, tổng của TAP này với TAP của vùng lân cận ngắn hơn từ đó tạo ra sóng T âm. (2) giải thích dựa vào thuyết vector thiếu máu. (3) hiện tượng xuyên thành trong trường hợp sóng T âm đã thoái lui, thấy phù xuyên thành. (4) T âm và sâu ở V2 trong trường hợp tắc tạm thời LAD (T âm, tái tưới máu – phù).

Sóng T sau thiếu máu cục bộ xuất hiện trong diễn tiến lâm sàng của STEACS hoặc co thắt mạch vành xảy ra do sự tái cực chậm hơn vẫn tồn tại trong vùng xuyên thành bị ảnh hưởng (khi so sánh với các vùng gần đó) do chậm trao đổi ion trong quá trình tái cực (hình 9.18). Điều này có thể được giải thích bằng tổng TAP dài nhất trong vùng bị ảnh hưởng (A) (hình 9.18 – 1) và TAP nhỏ nhất của các vùng lân cận và (B) bởi vì một vector được tạo ra trong vùng bị tác động xuyên thành trong phần 2 của quá trình tái cực (chưa tái cực hoàn toàn với TAP dài hơn) từ đó đến các vùng lân cận (chiều của vector thiếu máu cục bộ) (hình 9.18

– 2). MRI trong loạt những case này đã cho thấy phù xuyên thành với sóng T âm sẽ biến mất cùng với dấu hiệu phù (hình 9.18 – 3).

Ở phần sau của chương này, sẽ giải thích cơ chế của các sóng T âm khác thường xuất hiện trên lâm sàng của bệnh tim thiếu máu cục bộ (ví dụ NSTEMACS, sóng Q hoại tử) (hình 9.25, 9.34, 9.38).

+ **Dạng khác:** rất hiếm gặp sóng U âm khi T cũng âm – dạng giả bình thường hoặc sóng U âm có thể vẫn còn tồn tại trong một cơn STEACS thoái lui.

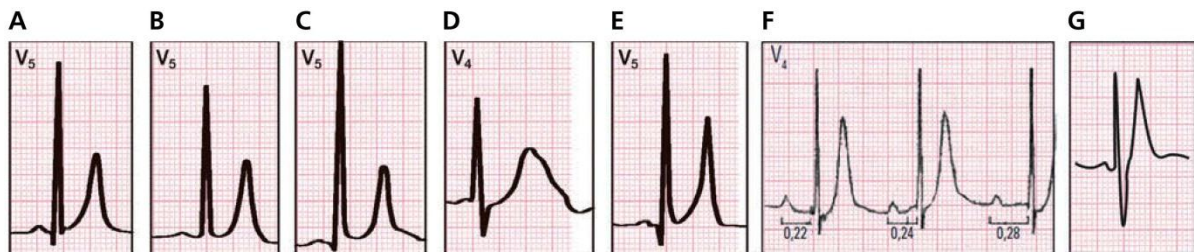
#### 9.2.4. Chẩn đoán phân biệt

##### 9.2.4.1. Chẩn đoán phân biệt sóng T cao nhọn của thiếu máu cục bộ dưới nội tâm mạc.

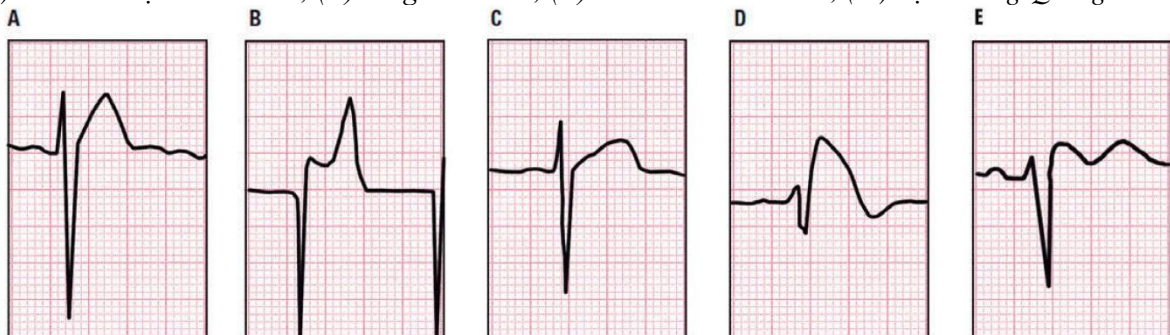
Chúng ta cần nhớ rằng T cao nhọn trong thiếu máu cục bộ dưới nội tâm mạc là tạm thời, mặc dù trong một số trường hợp tắc LAD thì sóng T cao liên tục cũng được ghi nhận và thường đi kèm với ST chênh xuống nhẹ (xuất hiện trong giai đoạn tối cấp của STEACS).

Trong giai đoạn mạn nhồi máu thành bên, RS thường thấy ở V1 – V2 với sóng T cao như một hình ảnh soi gương của sóng Q và sóng T âm còn được ghi trực tiếp ở chuyển đạo bên (hình 9.38).

Hình 9.19 là một ví dụ về sóng T cao nhọn mà không phải do thiếu máu cục bộ dưới nội tâm mạc.



**Hình 9.19:** một số hình thái của sóng T cao nhọn trong những trường hợp không phải do thiếu máu cục bộ dưới nội tâm mạc. (A) sóng T cao nhọn trong trường hợp biến thể, (B) nghiện rượu, (C) LVH, (D) tai biến mạch máu não, (E) tăng kali máu, (F) block AV bẩm sinh, (G) hội chứng QT ngắn.



**Hình 9.20:** nguyên nhân thường gặp nhất của ST chênh lên không phải do thiếu máu: (A) viêm màng ngoài tim, (B) tăng kali máu, (C) vận động viên, (D) Brugada type 1, (E) Brugada type 2. Xem chẩn đoán phân biệt với những biến thể bình thường như: lồi ngực, vận động viên được mô tả trong chương 16.

#### 9.2.4.2. Chẩn đoán phân biệt với thiếu máu cục bộ ST chênh lên

ST chênh lên có thể thấy trong các bệnh lý khác không chỉ trong giai đoạn cấp của STEACS: biến thể của dạng bình thường, tăng kali máu, HC Brugada,... (hình 9.20). Chúng ta nên biết rằng ở những BN STEACS, nếu ST vẫn chênh lên trong giai đoạn bán cấp, thì đó là một dấu hiệu báo trước nguy cơ vỡ tim. Mặt khác, ST chênh lên vẫn còn tiếp diễn trong giai đoạn mạn sau nhồi máu buộc chúng ta phải loại trừ bệnh lý phình tâm thất (hình 9.45).

### 9.3. Hội chứng vành cấp không ST chênh lên

#### 9.3.1. Định nghĩa

Hội chứng này bao gồm các trường hợp tắc nghẽn không hoàn toàn do huyết khối của một động mạch vành không gây tổn thương xuyên thành cơ tim. Chỉ một số trường hợp nặng được chỉ định làm PCI cấp cứu. Các vùng cơ tim bị ảnh hưởng nhiều nhất bởi giảm tưới máu là dưới nội tâm mạc, mặc dù thiếu máu cục bộ thường chỉ còn những vết nhỏ của thành tâm thất.

ST chênh xuống là sự thay đổi ECG thường gặp nhất trong giai đoạn cấp tính, bắt đầu chênh xuống vào cuối QRS. Khi tình trạng lâm sàng cải thiện, ECG thường thay đổi thành một sóng T dẹt hoặc âm nhẹ, hoặc thậm chí ECG bình thường. Nếu đau thắt ngực xuất hiện lại, ECG có thể thay đổi từ sóng T dẹt hoặc âm thành ST chênh xuống.

Nếu một BN nhập viện với chẩn đoán nghi ngờ NSTEMACS, không có đau ngực, ECG đầu tiên có thể thấy được một sóng T dẹt hoặc âm nhẹ hoặc ECG bình thường hoặc không thay đổi. Sóng T âm hình thành trong giai đoạn hai của quá trình tái tưới.

Các BN ST chênh xuống có tiên lượng xấu hơn, đặc biệt khi ST chênh xuống rõ ràng trong nhiều chuyển đạo (xem phần sau).

Chúng ta nhớ rằng trong giai đoạn tiến triển của STEACS, ST chênh xuống có thể được thấy cùng với một sóng T cao, hoặc sóng T âm sâu. Đầu tiên có thể xảy ra trong giai đoạn đầu của STEACS trước khi động mạch hoàn toàn bị tắc (hình 9.16B). Sóng T âm sâu xảy ra khi một STEACS được điều trị, không tiến triển đến MI có Q. Ngoài ra đôi khi một STEACS rõ ràng với ST chênh lên trở thành một NSTEMACS (ST chênh xuống) sau khi điều trị tái thông một phần động mạch.

#### 9.3.2. Cơ chế điện sinh lý đoạn ST chênh xuống và sóng T dẹt hoặc âm

##### 9.3.2.1. Nguồn gốc của ST chênh xuống

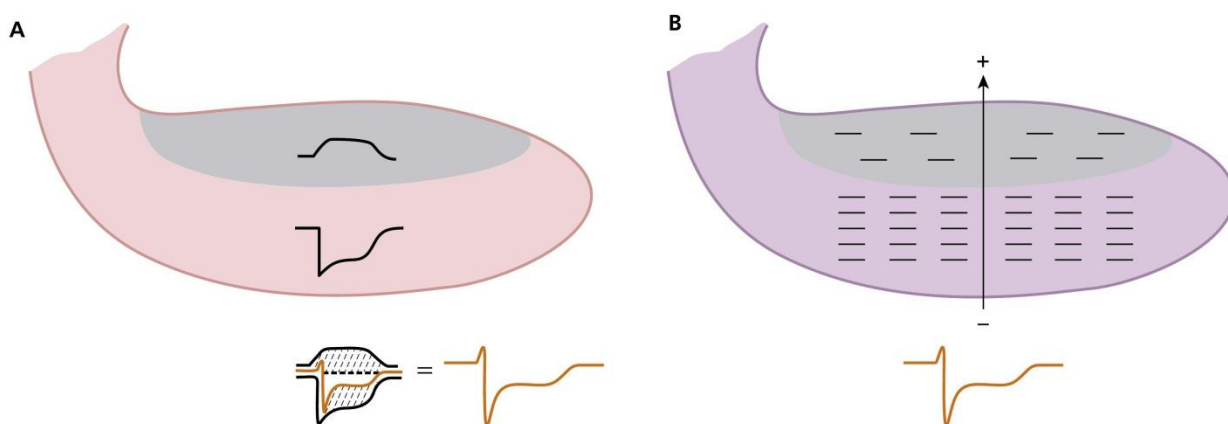
###### A. Tổng điện tích (hình 9.21A)

Dưới nội tâm mạc có một sự biến đổi quan trọng của TAP, sự tăng chậm điện tích trong một vùng cơ tim nhỏ hơn với chiều dài sợi cơ khác nhau (thường dài hơn), do kém tưới máu trầm trọng tại một vùng vốn đã bị tưới máu kém. Tổng điện

tích TAP dưới nội tâm mạc và các khu vực còn lại của LV đã giải thích cho ST chênh xuống, đôi khi với một sóng T dương cuối.

### B. Vector của thiếu máu dưới nội tâm mạc nặng (vector tổn thương)

(Hình 9.21B) một cách khác để giải thích ST chênh xuống, khi thiếu máu nghiêm trọng xảy ra trong một khu vực vốn đã được tưới máu kém như dưới nội tâm mạc, sẽ xuất hiện một vector thiếu máu nghiêm trọng được gọi là **vector tổn thương**. Một vector tổn thương di chuyển từ vùng được tưới máu nhiều nhất, vùng dưới ngoại tâm mạc, điện thế âm nhất đến khu vực tưới máu ít nhất, vùng dưới nội tâm mạc, chỉ một phần được khử cực và do đó biểu hiện điện thế âm ít hơn và gần như dương hẳn so với vùng dưới ngoại tâm mạc (B). Các điểm vector hướng về vùng dưới nội tâm mạc và ST chênh xuống được ghi lại trên bề mặt của cơ thể.



**Hình 9.21:** (A) tổng TAP ở dưới nội tâm mạc và TAP phần còn lại của tâm thất để giải thích ST chênh xuống. (B) vùng thiếu máu nội tâm mạc nặng sẽ xuất hiện điện thế âm ít hơn so với vùng còn lại của tâm thất và vì thế dương hẳn. Vì những nguyên nhân này vector thiếu máu nặng hướng về vùng dưới nội tâm mạc và ghi được sóng âm từ phần cuối phức bộ QRS trong sự đi lên của ECG

#### 9.3.2.2. Nguồn gốc của sóng T dẹt và âm trong NSTEMI/ACS

Những dạng phản ánh mức độ cải thiện đáng kể thiếu máu dưới nội tâm mạc trong những vùng bị ảnh hưởng ở những BN thường không còn hiện diện triệu chứng. Mặc dù không có một lời giải thích rõ ràng về điện học sinh lý cho những hình ảnh này, có lẽ thời gian TAP trong thành tâm thất là tương tự nhau, và điều này có thể giải thích lý do tại sao sóng T trở nên dẹt hoặc hơi âm.

Như đã giải thích, khi sóng T dẹt hoặc âm có trong NSTEMI/ACS nó không bao giờ âm sâu và thường không xuất hiện trong cơn đau thắt ngực nặng (hình 9.25). Trong tình huống ngược lại, trong đau thắt ngực nếu ECG trước đó cho thấy một sóng T âm, có thể phát triển thành ST chênh xuống (hình 9.26). Điều này thể hiện một luận điểm tin rằng một sóng T âm không bị gây ra bởi thiếu máu cục bộ cấp tính tiến triển.

### 9.3.3. Điện tâm đồ chẩn đoán

#### 9.3.3.1. Những đặc điểm điện tim chẩn đoán NSTEMACS

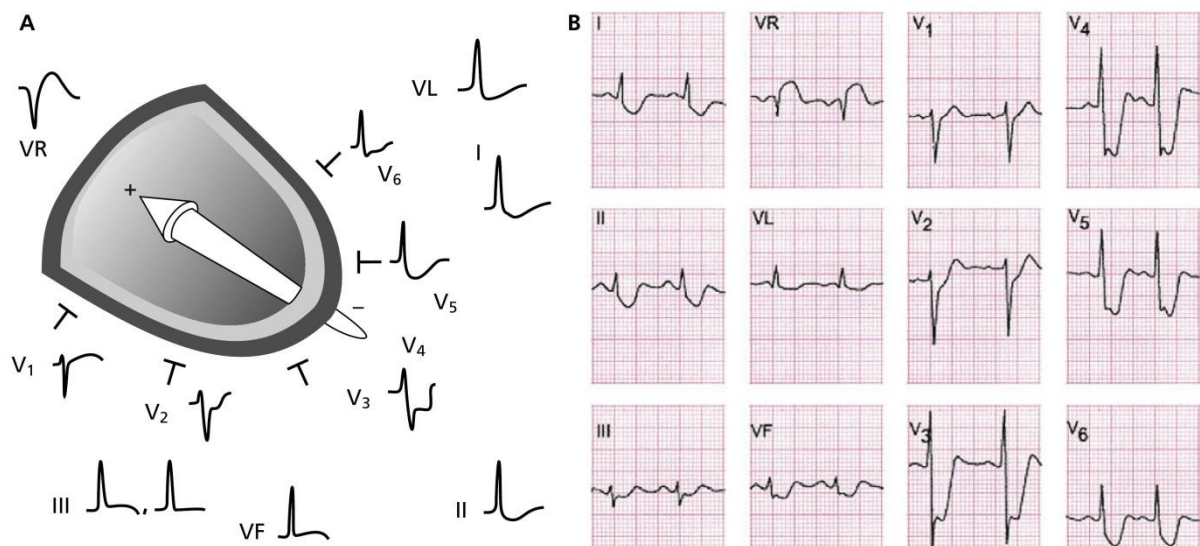
##### A. ST chênh xuống do thiếu máu

ST chênh xuống, đôi khi là một hình ảnh soi gương của ST chênh lên trong một hoặc hai chuyển đạo, thường aVR và V1, là **hình ảnh điện tâm đồ đặc trưng nhất của NSTEMACS**.

ST chênh xuống được xem là chỉ điểm của thiếu máu cục bộ khi ST chênh xuống là mới xuất hiện, tại điểm J đo được  $\geq 0,5$  mm và đi ngang hoặc xuống ít nhất 80 ms trong hai chuyển đạo liên tục. Nhiều nghiên cứu đã mô tả rằng việc đo lường có thể được thực hiện sau điểm J (20, 40 hoặc 60 ms). Tuy nhiên, sau đó đo lường ST bất thường có khác nhau (hình 4.9).

**NSTEMACS với ST chênh xuống có thể được phân thành hai nhóm:**

– **Tương quan rộng (hình 9.22 – 9.23)**

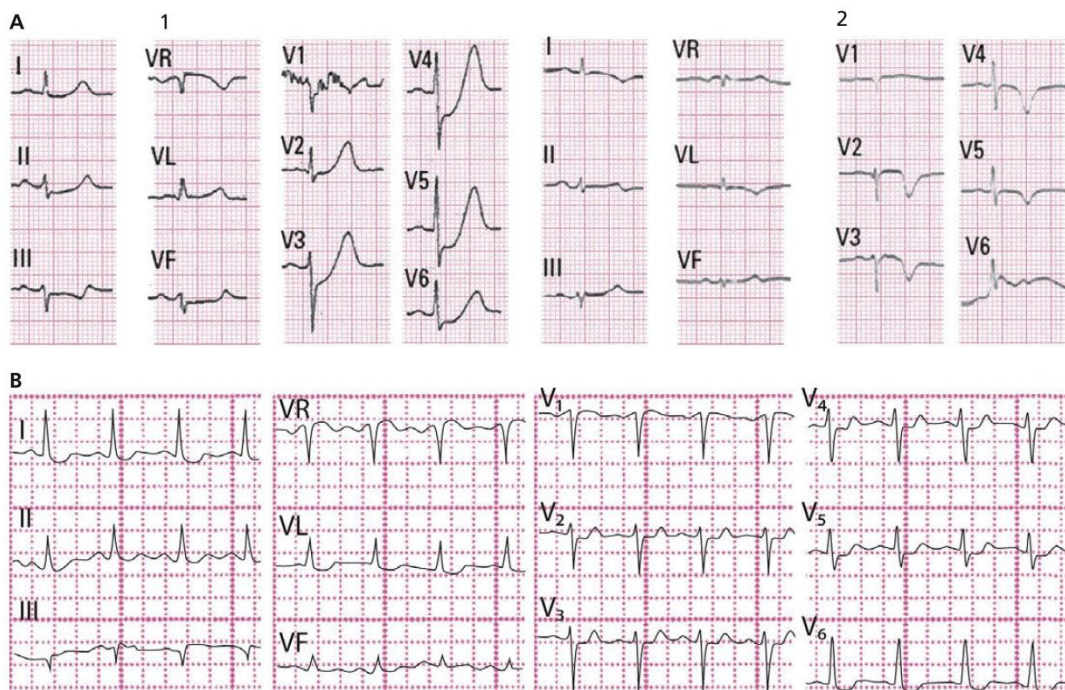


**Hình 9.22:** (A) BN 68 tuổi với NSTEMACS do tắc không hoàn toàn LMT. Vector tổn thương hướng trực tiếp lên trên, ra sau và sang phải, giải thích về hình thái ECG. (B) ECG với ST chênh xuống  $\geq 7$  chuyển đạo với biểu hiện tối đa ở V3 – V5 và không có sóng T dương ở cuối ST, chú ý ST chênh lên ở aVR  $> 1$ mm.

+ 1. Điều này thường là do tắc nghẽn không hoàn toàn LMT hoặc hai hoặc ba nhánh gần. Ít gặp hơn đó là tắc nghẽn không hoàn toàn và nặng đoạn gần LAD, và hiếm khi tắc đoạn gần của LCX.

+ 2. Trong mọi trường hợp, ST chênh xuống có trong  $\geq 7$  chuyển đạo (theo một số tác giả  $\geq 8$  chuyển đạo). Khi tắc nghẽn không hoàn toàn xảy ra LMT, ST chênh xuống ở chuyển đạo trước tim không xuất hiện một sóng T dương cuối, hay nó chỉ là tối thiểu. Sóng T dương cuối thường rõ ràng hơn nếu tắc nghẽn không hoàn toàn trong đoạn gần LAD hoặc trong hai đến ba nhánh (hình 9.23).

+ 3. Trong mọi trường hợp ST chênh lên ở aVR và thường ở V1; điều này là rõ ràng hơn ở các bệnh lý LMT/2 – 3 nhánh.



**Hình 9.23:** (A) BN có các tiêu chuẩn tắc LAD không hoàn toàn, ECG thấy ST chênh xuống ở 8 chuyển đạo và chênh lên ở aVR khoảng 1 mm. Chú ý ST chênh xuống rõ ràng ở V3 – V5, theo sau bởi T cao. Chú ý bên phải cách xuất hiện sóng Q hoại tử cùng với T âm, đối xứng. BN có NSTEMACS, sau đó tiến triển thành STEACS khi động mạch tắc hoàn toàn và sau đó xuất hiện sóng Q hoại tử. (B) đoạn ST không chênh lên lan tỏa và ST chênh xuống nhẹ ở nhiều chuyển đạo đặc biệt DI, V5, V6 với ST chênh lên nhỏ ở DIII, aVR, V1. Trên hình chụp mạch vành thấy tổn thương 3 động mạch trong đó nặng nhất là LAD và LCX.

+ 4. Phân biệt giữa tắc không hoàn toàn 2 – 3 nhánh và đầu gần LAD rất khó trên ECG, bởi vì trong cả hai trường hợp đều có ST chênh xuống ở các chuyển đạo trước tim bên phải hoặc giữa. Theo kinh nghiệm của các tác giả, BN tắc không hoàn toàn 2 – 3 nhánh có ST chênh lên cao hơn ở aVR so với tắc không hoàn toàn đầu gần LAD và sóng T cuối trong các chuyển đạo trước tim giữa ít được thấy rõ ràng. Các trường hợp tắc không hoàn toàn và nặng đầu gần LAD có thể phát triển thành nhồi máu cơ tim có sóng Q nếu không được điều trị kịp thời và tương đương dạng B2 của STEACS không điển hình (hình 9.16B).

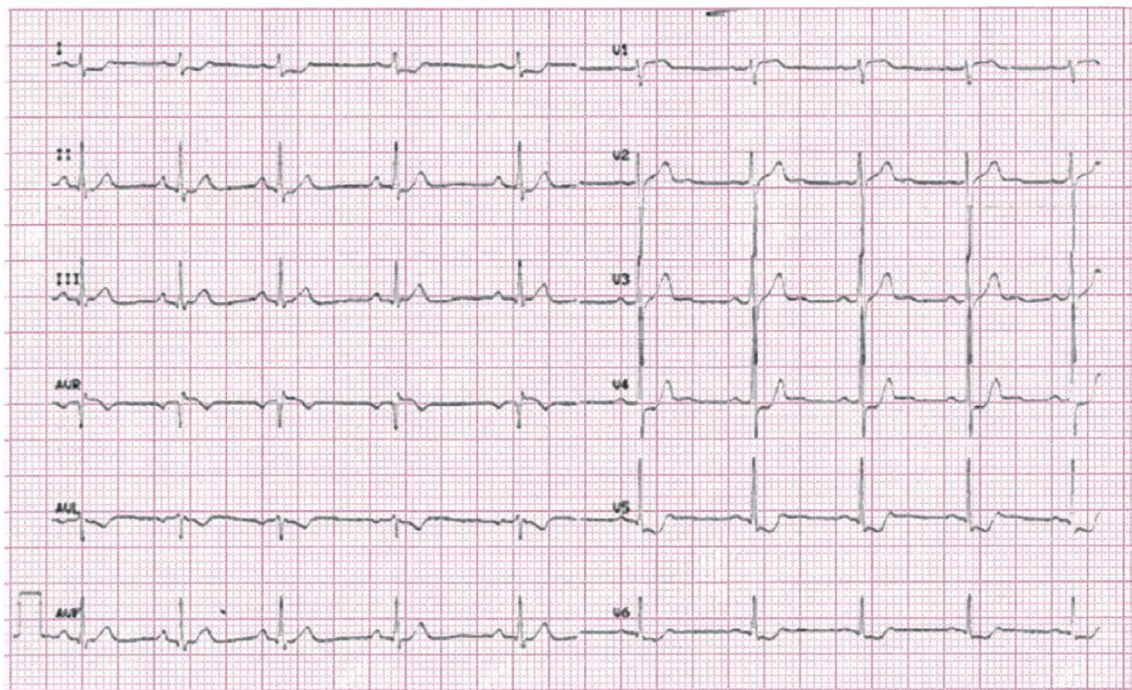
+ 5. Chẩn đoán phân biệt giữa tắc nặng không hoàn toàn đầu gần LAD và tắc hoàn toàn LCX không dễ dàng, đặc biệt là sau giai đoạn tối cấp. Trong cả hai trường hợp, ST chênh xuống trong V1 – V3, nhưng trong tắc LCX, sóng T thường âm trong giai đoạn tối cấp, mặc dù khi theo dõi, sóng T dương cuối xuất hiện như một hình ảnh soi gương của nhồi máu cơ tim thành bên tiến triển (hình 9.15B). Trong tắc nặng không hoàn toàn LAD, sóng T cuối dương trong giai đoạn sớm. Điều này có tương quan để đánh giá mức độ cấp bách thực hiện PCI.



+ Tóm lại: nếu sóng T dương xuất hiện muộn trong giai đoạn tiến triển của ACS, khi ST chênh xuống không rõ ràng, có lẽ động mạch bị tắc là LCX. Trong trường hợp tắc nghẽn không hoàn toàn LAD, sóng T dương đã có mặt từ lúc đầu, và thường tiến triển thành tắc hoàn toàn (STEACS và Q hoại tử) (so sánh hình 9.15 với hình 9.23A).

– **Tương quan vùng (hình 9.24)**

- + 1. Thường ở 1 – 2 nhánh.
- + 2. Đặc điểm ECG như sau:
  - \* **ST chênh xuống ít hơn 7 chuyển đạo.**
  - \* **ST chênh lên ở VR, nếu có, thường < 1 mm.**
- + 3. **ST chênh xuống**



**Hình 9.24:** một BN với NSTEMACS với ST chênh xuống ít hơn 7 chuyển đạo lúc đau ngực. Động mạch bị tổn thương rất khó xác định nhưng thường là RCA khi ST chênh lên ở DI.

\* **V1 – V4.** Trong 80% các trường hợp, được giải thích bởi tắc nghẽn không hoàn toàn LAD. Trong những trường hợp này, được giải thích như trong trường hợp tương quan rộng (hình 9.23), thường có sóng T dương và ở V1 hầu như không có ST chênh xuống. Có thể chênh xuống nhẹ trong một số chuyển đạo chi. Sự tương quan vùng trong trường hợp tắc nghẽn không hoàn toàn đầu gần LAD thì thường xuyên hơn sự tương quan rộng (đã được bàn luận).

\* Cần nhấn mạnh rằng trong 20% BN có ST chênh xuống ở V1 – V4 là do tắc hoàn toàn LCX, trong trường hợp đó hình ảnh ECG là tương đương với STEACS (type A không điển hình). Trong trường hợp này, giai đoạn cấp của ST

chênh xuống thường xảy ra mà không có sóng T dương, ít nhất là ở V1 và V2, và hầu như ST chênh lên nhẹ trong chuyển đạo dưới hoặc bên. Chúng ta đã bàn luận chẩn đoán phân biệt giữa tắc LCX (STEACS) và tắc không hoàn toàn LAD (NSTEMACS) tiến triển thành STEACS (xem ở trên).

\* Ở DII, III và aVF rất hiếm khi xảy ra, do tắc không hoàn toàn RCA/LCX.

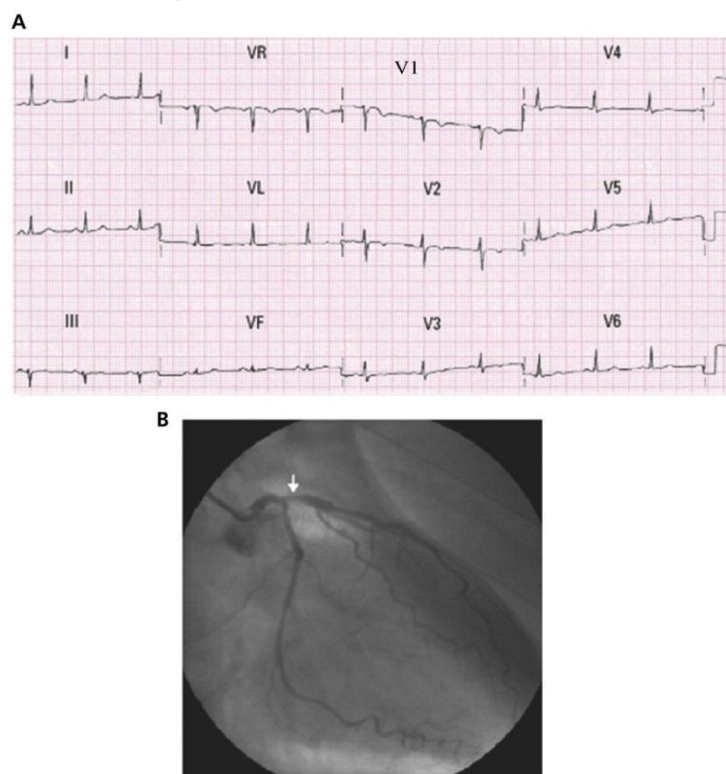
\* Ở V3 – V5 – V6 và một số chuyển đạo chi, thường xuyên có bệnh lý ở 2 – 3 nhánh động mạch nhưng rất khó để xác định động mạch thủ phạm, mặc dù nếu ST chênh xuống DI, thường là RCA bị ảnh hưởng (hình 9.24).

### B. Sóng T dẹt hoặc âm

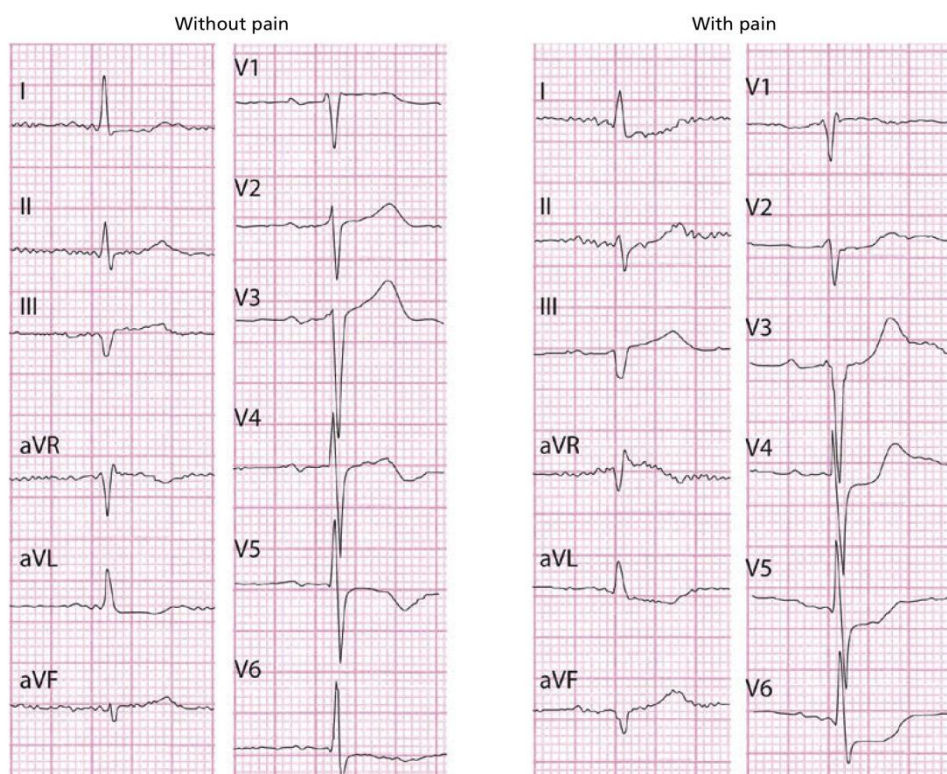
(Hình 9.25 – 9.26) trong NSTEMACS, một sóng T dẹt hoặc âm nhẹ có thể được quan sát thấy, mặc dù không thường  $\geq 2$  mm:

– Sóng T dẹt hoặc âm nhẹ trong NSTEMACS thường xuất hiện sau khi BN hết đau ngực. Trong cơn đau thắt ngực, sóng T âm có thể không thay đổi, cũng có thể chuyển đổi thành ST chênh xuống rõ hơn hoặc ít rõ hơn (hình 9.26).

– Sóng T dẹt đối xứng hoặc sóng T âm nông ( $< 2,5$  mm và thường  $< 1,5$  mm) và nói chung xuất hiện ở các chuyển đạo với R cao. Tuy nhiên, nó cũng có thể được thấy ở V1 – V3 và chuyển đạo khác với rS (hình 9.25).



**Hình 9.25:** (A) ECG thấy T dẹt/âm ở V1 – V4. Mặc dù BN không còn đau ngực và ECG bình thường, động mạch có thể tắc ở mức độ nặng (b) nhưng chưa đủ chỉ định để tái thông nhằm tránh thiếu máu tiến triển.



**Hình 9.26:** BN có bệnh lý ở 3 động mạch và LMT tắc không hoàn toàn. ECG khi không đau ngực có T âm ở V4 – V6 > 2 mm. Còn lúc đau ngực ghi được ST chênh xuống bao phủ cả sóng T, xuất hiện rõ ràng hoặc tăng ở những chuyển đạo FP.

– Theo ý kiến của một số tác giả, **sự hiện diện của sóng T âm  $\geq 1$  mm ở hai chuyển đạo liên tục với R hoặc R/S  $\geq 1$ , không tương ứng với thiếu máu cục bộ cấp tính**, như được mô tả bởi Thygesen (2012). Tuy nhiên, nó có thể xuất hiện ngay sau thiếu máu cục bộ cấp tính, sóng T âm sâu xuất hiện sau khi STEACS được đẩy lùi (sau khi sử dụng tiêu sợi huyết, PCI) hoặc sau khi co thắt mạch vành.

– Chúng ta phải nhớ rằng một sóng T âm sâu sau một sóng Q nhồi máu không tương ứng với thiếu máu cục bộ cấp tính (hiệu ứng cửa sổ điện).

---

*Nguồn gốc sóng T âm của thiếu máu cục bộ do nhiều cơ chế sau thiếu máu cục bộ khác nhau:*

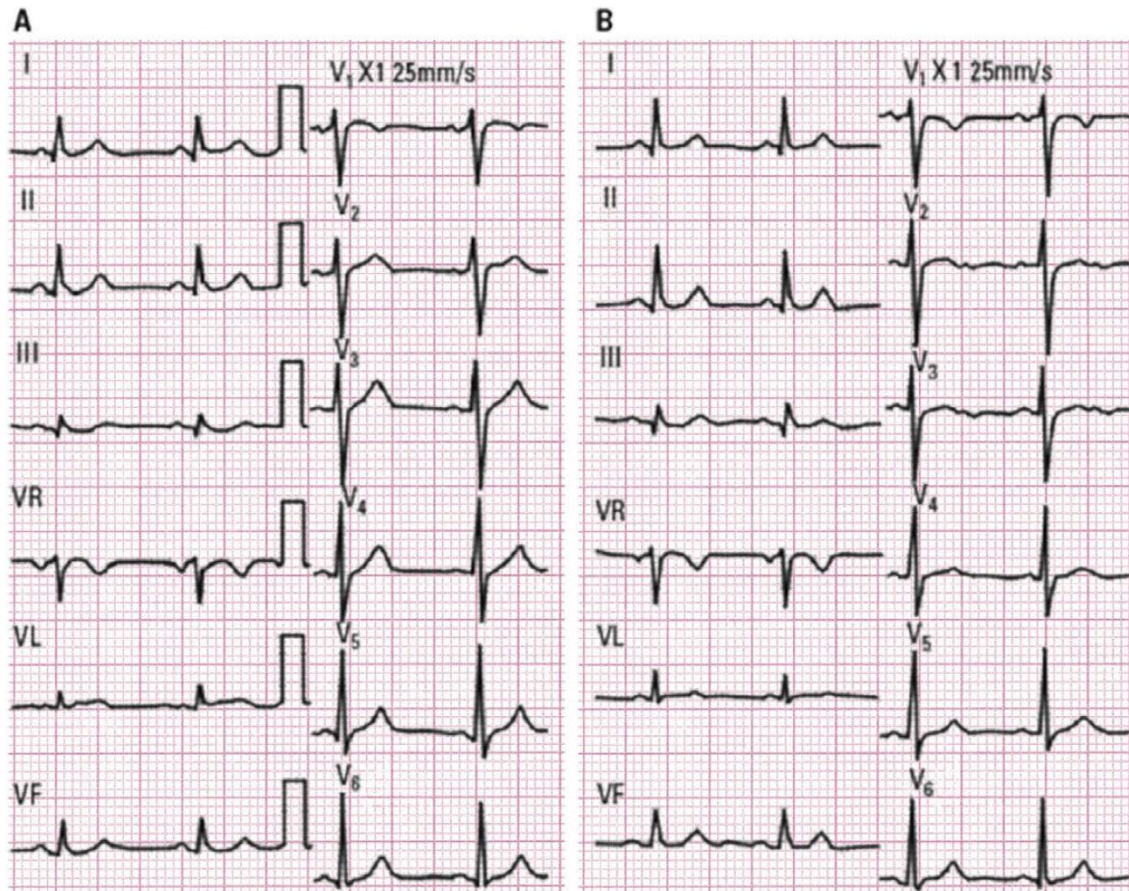
- Sau khi xuất hiện sóng Q hoại tử. Kiểu trong thất (hiệu ứng cửa sổ Wilson).
  - Sau tái tưới máu (STEACS bị đẩy lùi, co thắt mạch vành). Động mạch được tái thông.
  - NSTEMACS giai đoạn tiến triển, không bao giờ xuất hiện trong cơn đau ngực.
- 

### C. Những thay đổi của sóng U

(Hình 9.27) đôi khi trong quá trình diễn tiến của ACS mà không có ST không chênh lên, khi BN không đau ngực (B), sóng U sẽ khác cực so với sóng T. Đôi khi điện thế của sóng T và U rất nhỏ, như đã thấy trong hình 9.27, khác biệt là khá rõ khi so sánh nó với ECG bình thường (A).

### D. ECG có thể vẫn bình thường hoặc không thay đổi (5 – 10%)

Nói chung tiên lượng những trường hợp này tốt.



**Hình 9.27:** (A) BN nam 52 tuổi với một ECG bình thường và một ECG tương tự được ghi trước đó. (B) vài giờ đau ngực, ECG thấy T âm ở V1 và dẹt ở V2 – V3 với sóng U âm nhẹ. Được nghỉ tới bệnh lý thiếu máu cục bộ tim không tiến triển đến cấp tính và được chẩn đoán xác định với chụp mạch vành (coronary angiography – CAG) (tắc LAD mức độ nặng).

### 9.3.4. Trong bảng 9.2 tổng hợp những đặc điểm quan trọng nhất của STEACS và NSTEMACS

**Bảng 9.2:** tóm tắt ECG, lâm sàng, CAG của STEACS và NSTEMACS

ECG	Lâm sàng	CAG	Bệnh học	Điều trị
<b>ACS với QRS hẹp, STEACS (30%)</b> - Sóng T cao - ST chênh lên - Q hoại tử Kiểu không đặc trưng (bảng 9.3)	Còn đau ngực hoặc hằng định	Tắc hoàn toàn hoặc gần hoàn toàn do huyết khối.	Thường gây vỡ. Sau một thời gian thiếu máu dưới nội tâm mạc sẽ xuất hiện hiện tượng xuyên thành	- PCI cấp cứu - Thuốc - Tiêu sợi huyết nếu PCI không thể
<b>NSTEMACS (50%)</b> Trong lúc đau - ST chênh xuống				

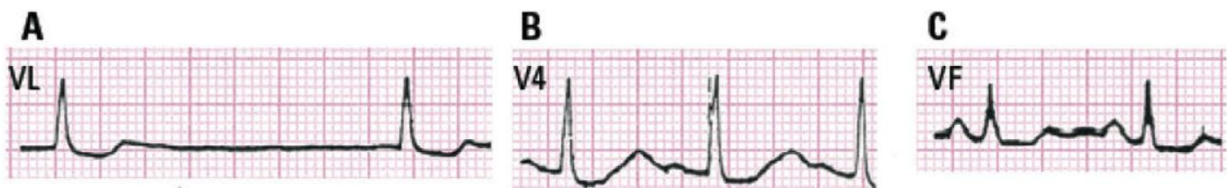(70%) - T âm/dẹt (15%) - U thay đổi - Bình thường hoặc không thay đổi - Đôi khi không đau ngực có ECG bt hoặc gần bt	Có/không còn đau ngực dai dẳng	- Động mạch còn thông - Không tắc do huyết khối - Tắc cấp trong 10 – 20% nhưng có tuần hoàn bàng hệ	- Vùng tổn thương xơ chai - Thiếu máu dưới nội tâm mạc trội hơn - Thường không xuyên thành	- Kháng đông, chống kết tập tiểu cầu - PCI không cấp cứu ở nhóm có nguy cơ cao
----------------------------------------------------------------------------------------------------------------------------------	--------------------------------------	-----------------------------------------------------------------------------------------------------------	--------------------------------------------------------------------------------------------------	-----------------------------------------------------------------------------------

### 9.3.5. Chẩn đoán phân biệt

#### 9.3.5.1. ST chênh xuống

ST chênh xuống có thể gặp trong những trường hợp khác nhau không phải do bệnh tim thiếu máu cục bộ. Thường thì nó xuất hiện như một sự thay đổi thứ phát sau rối loạn tái cực như block nhánh hoặc phì đại tâm thất với kiểu strain.

Thay đổi không phải do rối loạn trong quá trình khử cực (mở rộng hoặc block) có thể được nhìn nhận là do tác dụng của nhiều loại thuốc, rối loạn điện giải, bệnh lý cơ tim và bệnh tim khác. Hình 9.28 cho ví dụ về những tình huống này. Ngoài ra, chương 6 và 7 sẽ mô tả cụ thể các quá trình này.



**Hình 9.28:** (A) ST chênh xuống do tác động của digitalis. (B) do hạ kali máu ở BN dùng lợi tiểu liều cao. (C) do sa van 2 lá.

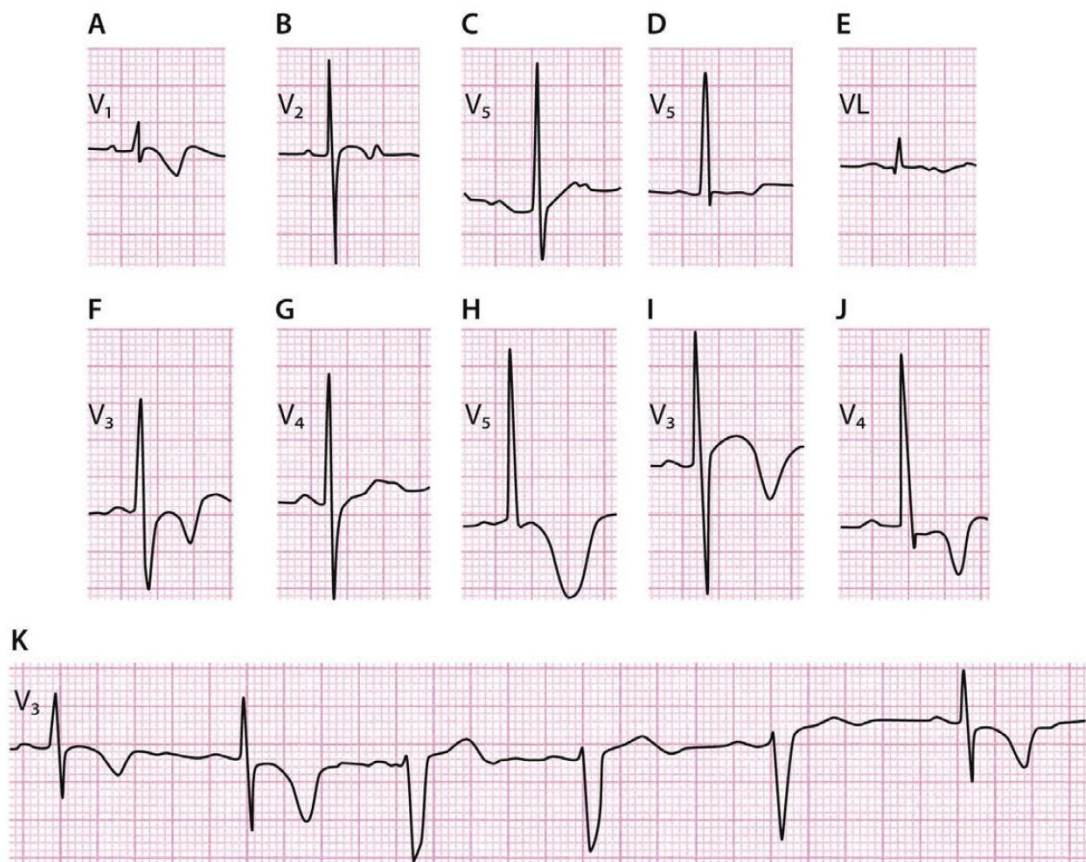
#### 9.3.5.2. Chẩn đoán phân biệt sóng T âm

Xác định các sóng T có nguồn gốc thiếu máu cục bộ chỉ bằng ECG đơn thuần là không dễ. Cho rằng bệnh tim thiếu máu cục bộ (ischemic heart disease – IHD) thường tác động đến một khu vực nhất định của tim, sóng T âm khu trú hơn và thường âm sâu hơn so với sóng T âm do các yếu tố ảnh hưởng đến toàn bộ cơ tim, chẳng hạn như viêm cơ tim, viêm màng ngoài tim, chất độc, tác dụng thuốc.

Các trường hợp thường gặp nhất của T âm không liên quan đến IDH thường có mối liên hệ với viêm màng ngoài tim mạn (hình 15.1), viêm cơ tim và một số bệnh lý cơ tim (hình 17.6A). Hình 9.29 cho thấy một số ví dụ về sóng T âm hay T dẹt mà không phải do IHD hoặc viêm cơ tim.

### 9.4. Những cạm bẫy thường gặp trong ECG trên BN ACS

Bảng 9.3 tóm tắt những cạm bẫy thường gặp nhất hay xảy ra trên BN có ACS, do thiếu hiểu biết về những thay đổi ECG xảy ra trong quá trình tiến triển của ACS. Điều quan trọng là phải nghiên cứu kỹ bảng này để tránh những sai sót không đáng có.



**Hình 9.29:** (A và B) V1 và v2 của bé gái 1 tuổi khỏe mạnh. (C và D) bệnh cơ tim do rượu. (E) phù niêm. (F) một T âm sau nhịp nhanh kịch phát ở BN có bệnh cơ tim trong giai đoạn đầu tiên. (G) sóng T 2 đỉnh với QT kéo dài sau điều trị kéo dài với amiodarone. (H) T âm với đáy rộng có thể thấy ở BN tai biến mạch máu não. (I) T âm theo sau ST chênh lên ở người chơi tennis bình thường, trường hợp này cần loại trừ phì đại cơ tim. (J) T âm ở BN có bệnh lý cơ tim ở mỏm tim. (K) T âm sau phức bộ QRS hoạt hóa thất bình thường ở BN có LBBB gián đoạn không có các bệnh lý tim mạch trước đó.

**Bảng 9.3:** các cụm bất thường gặp trên ECG

Kiểu ECG	Type ACS và động mạch liên quan	Vùng và đặc điểm liên quan	Điều trị: PCI cấp cứu (1) hoặc khẩn trương (2)
<b>A.</b> ST chênh xuống ở V1 – V4, trong pha cấp, ST chênh xuống rõ ở V1 mà không có T (+) ở V1 – V2 rõ ràng (hình 9.14) Thường sẽ nghĩ đó là NSTEMACS	Đó là STEACS kiểu soi gương do tắc LCX hoặc đầu xa RCA. BN có các triệu chứng tiến triển.	Xuyên thành bên	(1)
<b>B.</b> Chuyển đạo V1 – V4: ST đẳng điện với T dương, cao, rộng. Thường tạm thời (hình 9.16) Thường sẽ nghĩ bình thường	STEACS bán cấp với đau ngực. Đo lại ECG sau vài phút Tiến triển đến tắc LAD hoàn toàn.	Dưới nội tâm mạc chuyển sang dạng xuyên thành	(1)

<b>C.</b> Chuyển đạo V1 – V4: ST chênh xuống, T dương cao tiến triển thành Q hoại tử trong vài giờ (hình 9.16B và 9.23A) Thường sẽ nghĩ không cần PCI cấp cứu	NSTEACS tiến triển thành STEACS trong vài giờ. Do tắc LAD không hoàn toàn BN có triệu chứng tiến triển	Không xuyên thành tiến triển sang xuyên thành (1)
<b>D.</b> Chuyển đạo V1 – V3: NSTEACS với ST đẳng điện, T dương nhẹ ở V1 – V3 (hình 9.25) Thường sẽ nghĩ bệnh tiến triển nặng.	Pha phục hồi (tự phát, thuốc, PCI) của NSTEACS. LAD tắc không hoàn toàn có thể ở mức độ nặng. BN giảm các triệu chứng	Không có xuyên thành (2)
<b>E.</b> Chuyển đạo V1 đến V4 – 5: ST đẳng điện, T âm sâu, đối xứng (hình 9.17). Không đau ngực tại thời điểm ghi. Thường nghĩ NSTEACS.	Pha phục hồi của STEACS (tự phát, thuốc, PCI) do tắc LAD không hoàn toàn (hoặc có tuần hoàn bàng hệ). BN thường giảm triệu chứng	Ít nhất một số trường hợp có phù xuyên thành. (2)
<b>F.</b> ST chênh lên ở DI, aVL không có ST chênh xuống rõ ràng ở V1 – V6 (hình 9.37) Thường nghĩ do tắc LCX	Thường do tắc nhánh DI	Xuyên thành nhẹ/thành trước bên thấp (1)
<b>G.</b> ST chênh xuống $\geq 7$ chuyển đạo + ST chênh lên ở aVR và V1 không có T dương rõ ở V1 – V2 (hình 9.22) Thường không nghĩ do tắc LMT không hoàn toàn	NSTEACS do tắc LMT không hoàn toàn hoặc bệnh lý 3 động mạch.	Không có xuyên thành (1) hoặc (2) tùy theo huyết động
<b>H.</b> ST chênh lên ở DI, aVL, V2 – V3 – V6, không có ST chênh lên ở aVR và V1 Thường nghĩ RBBB + block phân nhánh trái trước mà không nhận ra rằng có tắc hoàn toàn LMT	STEACS do tắc hoàn toàn LMT	Xuyên thành (1)

## 9.5. Dạng hoại tử

### 9.5.1. Sóng Q hoại tử

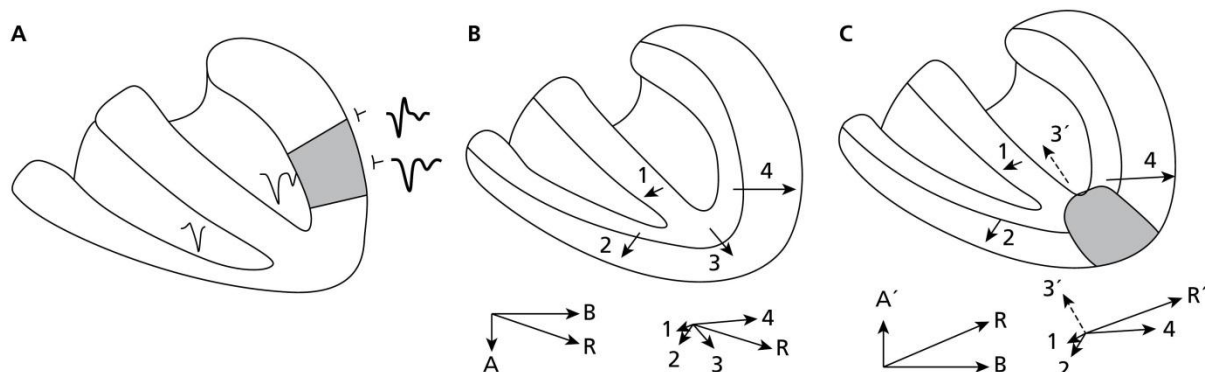
#### 9.5.1.1. Khái niệm

STEACS thường tiến triển đến NMCT (nếu không điều trị nhanh chóng và đầy đủ). ECG điển hình bao gồm sự hiện diện của một sóng Q bệnh lý (xem phần 9.5.1.2). Theo những giả thuyết trước đây, sóng Q hoại tử được coi là đại diện cho tình trạng nhồi máu xuyên thành. Ngày nay, nhờ MRI mà chúng ta biết được không phải lúc nào cũng như vậy. Nhồi máu xuyên thành có thể xảy ra mà không có Q (xem phần 9.5.2) và sóng Q có thể xuất hiện mà không có tình trạng NMCT xuyên thành (Moon et al., 2004).

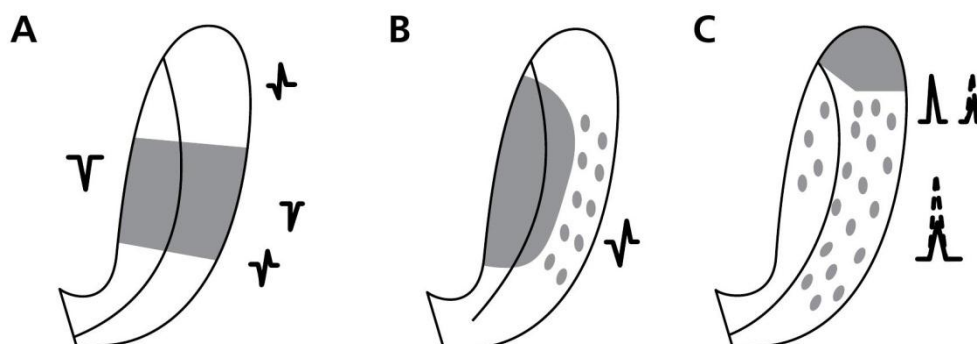
#### 9.5.1.2. Cơ chế điện sinh lý

Sóng Q hoại tử có thể được giải thích bởi hai giả thuyết

– **1. Lý thuyết cửa sổ điện (hình 9.30A và 9.31A):** các điện cực đối diện với vùng hoại tử ghi nhận hình ảnh bên trong LV có sóng QS âm và sóng T âm. Trong trường hợp hoại tử trong đó không đến được khu vực dưới ngoại tâm mạc, QRS có thể có dạng QR (hình 9.31B). Tuy nhiên, nếu vùng dưới ngoại tâm mạc không hoại tử nhạy cảm/kém nhạy cảm, QS và sóng T âm cũng có thể có.



**Hình 9.30:** (A) sự xuất hiện sóng Q hoại tử khi có nhồi máu xuyên thành xuất hiện ở LV, có thể giải thích vì sao mô hoại tử, những mô không có thể hoạt động điện, tức là hoạt động như một cửa sổ điện và cho phép QRS nội khoang LV (phức bộ QS với T âm) ghi được từ bên ngoài. Phức bộ QS giải thích tại sao vector hoạt hóa bình thường 1, 2, 3 đi ra khỏi vùng nhồi máu. Thực tế (B), trong điều kiện bình thường, vector QRS (R) được hình thành từ tổng các vector thất khác nhau (1, 2, 3, 4). (C) nếu có vùng hoại tử, vector nhồi máu có độ lớn bằng với vector trước đó nhưng theo hướng ngược lại (3' C). Sự thay đổi hướng này trong giai đoạn khử cực điện đầu tiên ở một cửa tim, vùng nhồi máu và còn có sự thay đổi dạng hình cầu của hướng vector R, tạo R'.



**Hình 9.31:** thuyết cửa sổ điện Wilson (A) giải thích cách nhồi máu xuyên thành tạo ra hình thái QS trong khi vùng nhồi máu tác động đến khu vực dưới nội tâm mạc và ngoại tâm mạc lại tạo ra (B) hình thái QR không xuyên thành. Cuối cùng (C) nhồi máu tác động đến vùng đáy hoặc một phần của thành tim, những khu vực không có vùng nhồi máu cho phép khử cực sớm từ đó ghi được R dạng chữ V, slurring hoặc điện thế thấp.

– **2. Vector của thuyết hoại tử (hình 9.30B và 9.30C):** trong vùng hoại tử như trong hình 9.30C, lực điện không được tạo ra do sự mất khối lượng cơ tim. Điều này bắt nguồn từ một vector di chuyển ra khỏi khu vực này (hình 9.30C và 9.31). Như vậy, một điện cực ngoại tâm mạc hướng về phần đuôi của vector này và ghi được điện thế âm.

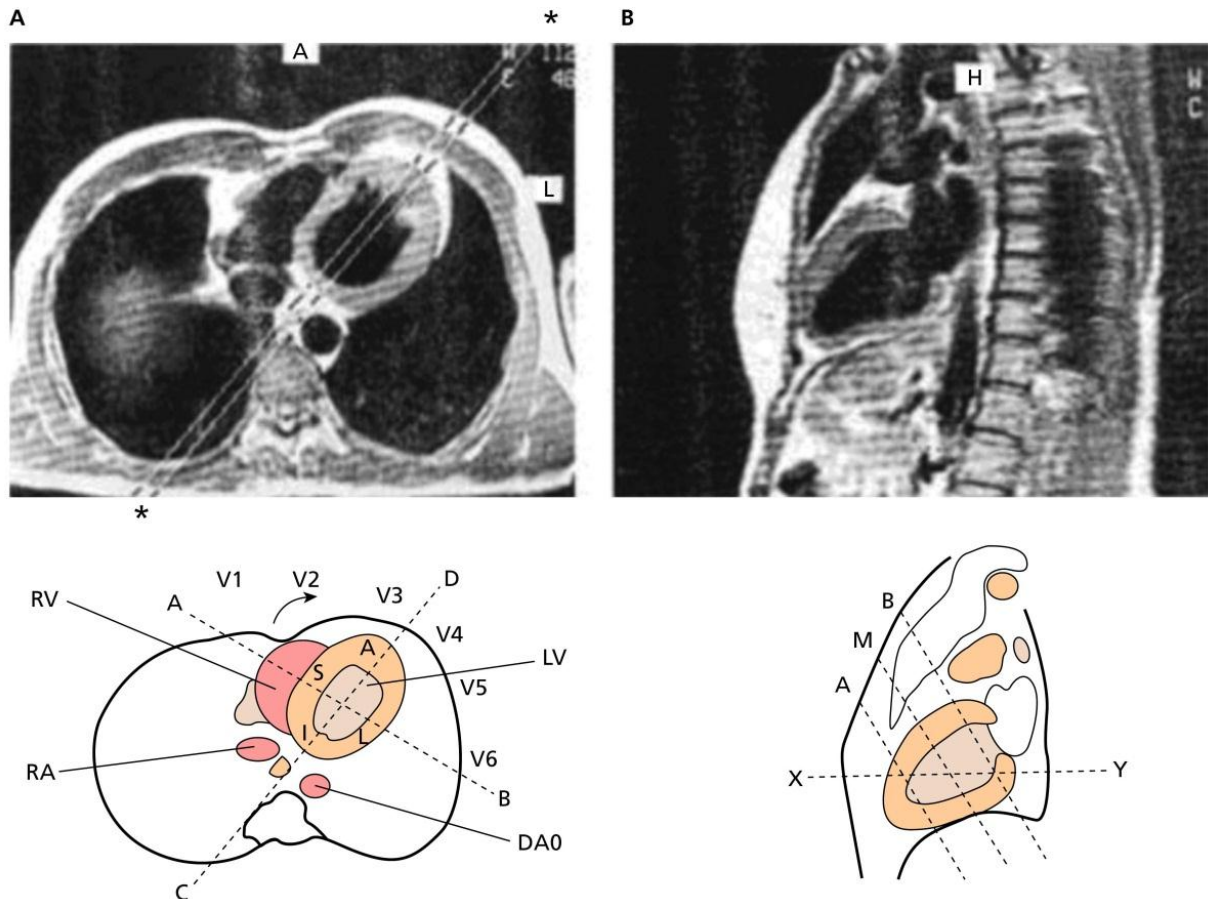


### 9.5.1.3. Chẩn đoán sóng Q hoại tử

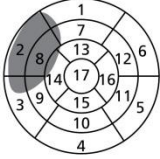

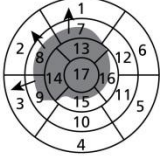

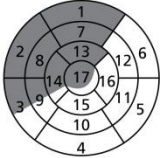

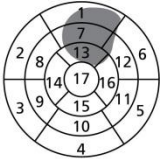

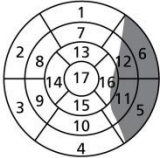

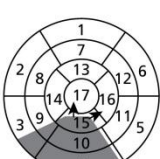

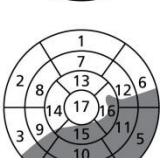

Đặc trưng ECG có thể xác định sóng Q hoặc tương đương (R ở V1) khi hoại tử cơ tim:

- Sóng Q V2 – V3  $\geq 0,02$  giây hoặc phức bộ QS V2 – V3.
- Sóng Q  $\geq 0,03$  giây và  $\geq 0,1$  mV chiều sâu hay phức bộ QS ở DI, DII, aVL, aVF hoặc V4 – V6 hoặc ít nhất từ 2 chuyển đạo liên tục trở lên trong (DI, aVL, V6; V4 – V6; DII, DIII, aVF).
- R  $\geq 0,04$  giây ở V1 và R/S  $\geq 1$  với sóng T dương và không có rối loạn dẫn truyền RVE hoặc tiền kích thích. Chúng ta có những báo cáo rằng vết sẹo thành bên ở BN NMCT cũ hiện diện một sóng s nhỏ ở V1 với R/S  $\geq 0,5s$ .

### 9.5.1.4. Vị trí sóng Q hoại tử



**Hình 9.32:** MRI, (A) mặt phẳng axial ngang với trục xy trên mặt phẳng sagittal. 4 thành tim có thể quan sát rõ ràng: (A) trước, (L) bên, (S) vách, I (dưới) với phần đáy dưới (vùng 4) cong lên trong trường hợp này. (B) mặt phẳng sagittal thấy được các đường ở A (dấu \*): B, M, A lần lượt là đáy, giữa và đỉnh. DAO: động chủ xuống, RA: nhĩ phải, RV RV. Với sóng R (dạng soi gương của sóng Q ở các chuyển đạo lưng) không có ở V1, trong trường hợp nhồi máu vùng đáy của thành dưới luôn khử cực sau 40 ms đầu tiên và sau đó QRS đã bắt đầu ghi được. Hơn nữa mặc dù vector hoại tử có thể được tạo ra hướng về V3 và V4, không phải V1 (A dấu \* và đường C,D).

Name	Type	ECG pattern	Infarction area (CE-CMR)	Most probable place of occlusion
Anteroseptal, Septal zone	Septal	<b>A1</b> Q in V1–V2 SE: 100% SP: 97%		LAD 
	Apical–anterior	<b>A2</b> Q in V1–V2 to V3–V6 SE: 85% SP: 98%		LAD 
	Extensive anterior	<b>A3</b> Q in V1–V2 to V4–V6, I and aVL SE: 83% SP: 100%		LAD 
	Mid–anterior	<b>A4</b> Q(qs or qr) in aVL (I) and sometimes in V2–V3 SE: 67% SP: 100%		LAD 
Inferolateral, Lateral zone	Lateral	<b>B1</b> RS in V1–V2 and/or q wave in leads I, aVL, V6 and/or diminished R wave in V6 SE: 67% SP: 99%		LCX 
	Inferior	<b>B2</b> Q in II, III, aVF SE: 88% SP: 97%		RCA LCX 
	Inferolateral	<b>B3</b> Q in II, III, Vf (B2) and Q in I, VL, V5–V6 and/or RS in V1 (B1) SE: 73% SP: 98%		RCA LCX 

**Hình 9.33:** các vùng chịu tác động bởi hoại tử trong sự hiện diện sóng Q hoại tử không phải lúc nào cũng có xuyên thành, mặc dù vùng lành thường giảm động. Độ nhạy của sự tương quan này thường không cao và vì thế có những vùng bị nhồi máu nhưng không có kiểu ECG đặc trưng. Tuy nhiên, độ đặc hiệu trên ECG tương ứng với vùng bị tác động nhồi máu có sử dụng MRI cho thấy hầu như gần 100%

Cho đến nay, giả thuyết này đã được chấp nhận hơn 30 năm (Surawicz et al., 1978) là vị trí hoại tử dựa vào chuyển đạo mà sóng Q hoại tử tồn tại như sau:

- Nhồi máu vách: V1 – V2
- Nhồi máu thành trước: V3 – V4

- Nhồi máu bên: V5, V6, DI, và VL (VL nhồi máu bên cao)
- Nhồi máu thành dưới: II, III, và VF
- Nhồi máu thành sau (hiện tại là vùng đáy dưới):  $R/S > 1$  ở V1 (hình ảnh soi gương của sóng Q được ghi nhận ở chuyển đạo thành sau).

Tuy nhiên, sử dụng các mối tương quan với MRI có cản từ trong giai đoạn muộn cho thấy:

- **(A)** Có bảy mẫu ECG tương ứng với các vùng hoại tử thấy trên real time CE – MRI (hình 9.33). Các vị trí của hoại tử và tương quan của nó với các chuyển đạo ECG có thể được thấy trên hình. Theo phân loại này, bốn loại nhồi máu là do tắc LAD ở các cấp độ khác nhau (vùng vách trước) và ba loại là do RCA hoặc tắc LCX (vùng dưới bên).

- **(B)** Thành sau trước đây (vùng 4 trong phân loại Cerqueira [2002]) không tồn tại vì vùng này không làm cong lên hoặc nó chỉ như vậy với một mức độ rất nhỏ (hình 9.32). Nó có thể vẫn không được ghi nhận trong các trường hợp này như sóng R ở V1, vì nó không đứng trước sóng Q. Trong vùng này, khử cực xảy ra sau 40 ms đầu tiên, do đó thời gian QRS khởi đầu và trong vài trường hợp có thể sinh ra một phân mảnh QRS. Hơn nữa, mặc cho nguồn gốc của vector hoại tử, sóng Q vẫn hướng về V3 và không có ở V1 (hình. 9.32).

- **(C)** Sóng R nổi bật ở V1 tương ứng với một nhồi máu thành bên và không tương ứng với nhồi máu thành sau theo quan niệm trước đây (hiện tại là vùng 4 – đáy dưới trong phân loại Cerqueira) (xem hình 9.40 và 9.41).

- **(D)** Các sóng Q ở AVL là một biểu hiện đơn độc, hoặc kèm theo sóng Q nhỏ ở DI, nói chung là do nhồi máu ở vùng trước trong (tắc nhánh D1) và không nhồi máu ở vùng đáy bên (tắc LCX – nhồi máu bên cao) (hình 9.37).

### **A. Q nhồi máu trong khu trước vách**

- Vùng này bao gồm bốn loại nhồi máu (hình 9.33): vách ngăn (A – 1), phía đỉnh trước (A – 2); vùng trước rộng (A – 3) và trước giữa (A – 4).

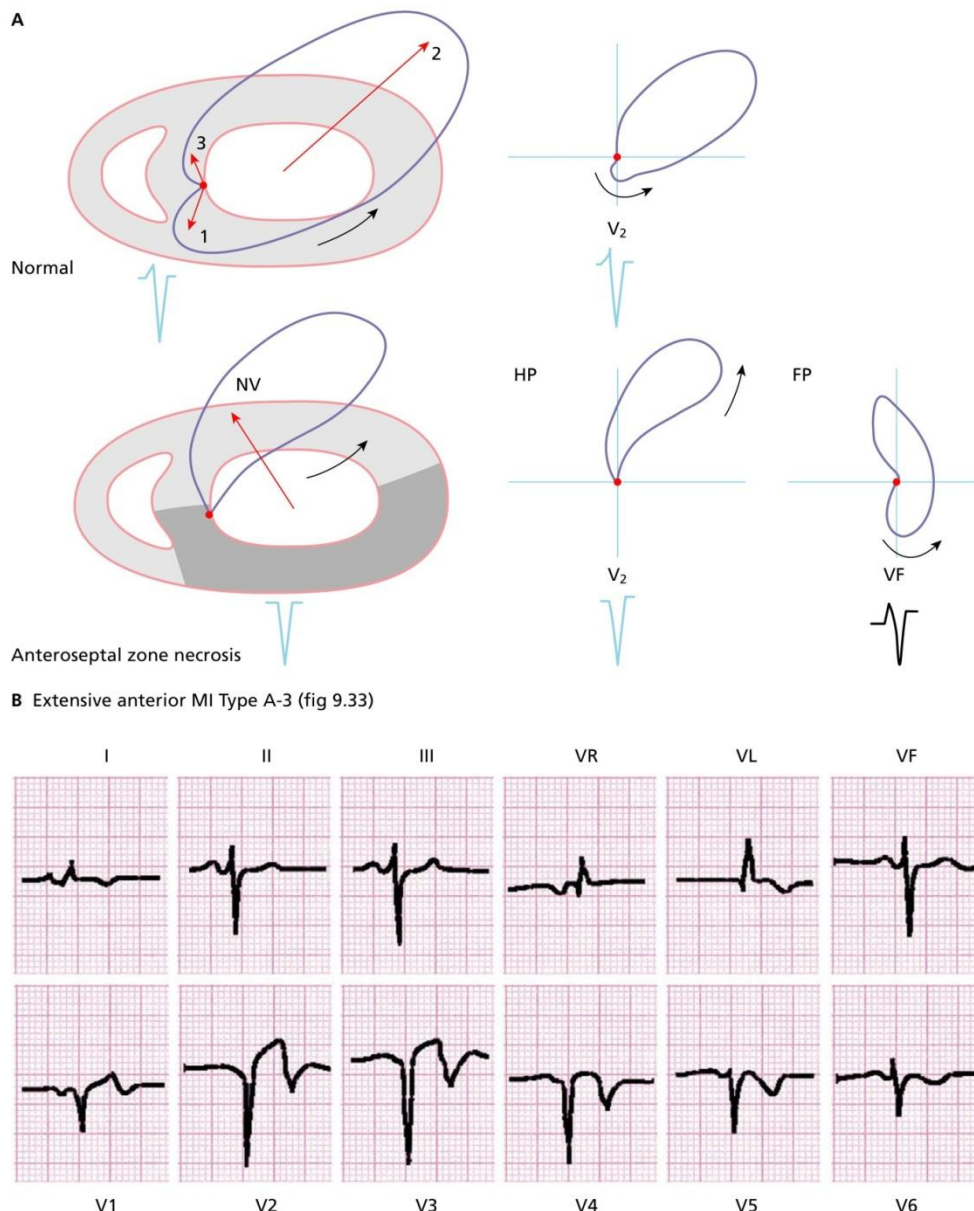
- Hình 9.34 cho thấy sự hoạt hóa tâm thất ở Q nhồi máu do tắc đầu gần LAD (loại A – 3 nhồi máu trước rộng) so với một ECG bình thường. Các vector hoại tử di chuyển ra khỏi bờ sau hướng sang phải và do đó các chuyển đạo trước tim ghi lại một làn sóng Q từ V1 đến V4 – V5 và aVL với một r nhỏ trong V1. Điều này cũng giải thích các sóng Q do hiện tượng cửa sổ điện được mô tả trước đó.

- Hình 9.35 và 9.36 cho thấy hai ví dụ: một trong nhồi máu vùng vách (A – 1) và nhồi máu đỉnh trước (A – 2) cùng với tương quan của nó trên MRI.

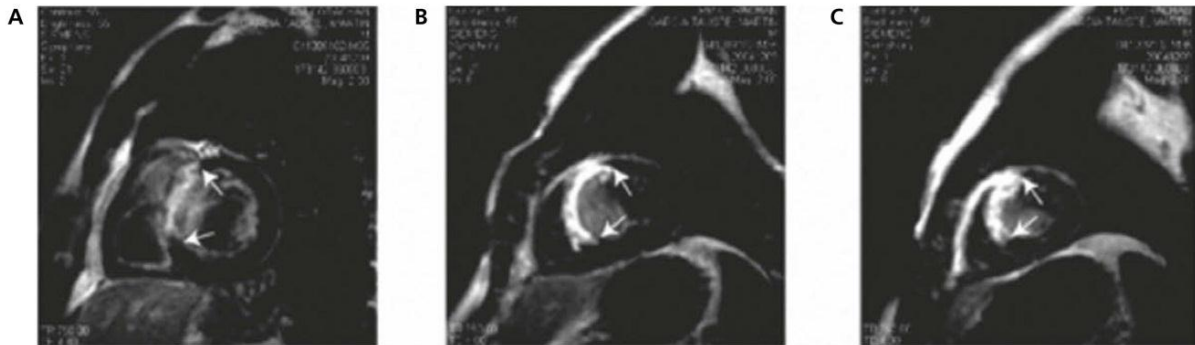
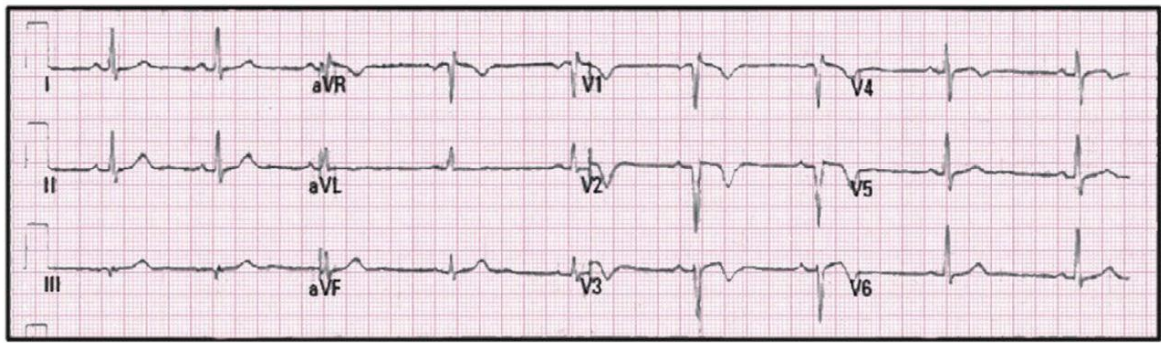
- Hình 9.37 cho thấy một trường hợp nhồi máu do tắc nhánh D1 (loại A – 4 nhồi máu trước giữa). Sự hiện diện của Q (QR) ở aVL thường tương ứng, theo kinh nghiệm của các tác giả, nhồi máu nhánh D1, nhưng cũng có thể được thấy

trong một số trường hợp tắc LCX. Trong giai đoạn cấp của tắc LCX, tuy nhiên, một ST chênh xuống rõ từ V1 đến V3, kiểu này không xảy ra khi tắc D1 (hình 9.37A), hoặc ST chênh xuống không rõ ràng và được theo sau bởi một sóng T dương. Hơn nữa, trong trường hợp của tắc LCX thường có trong giai đoạn bán cấp hoặc mạn tính với R cao ở V1 (nhồi máu thành bên) (hình 9.39 – 9.40).

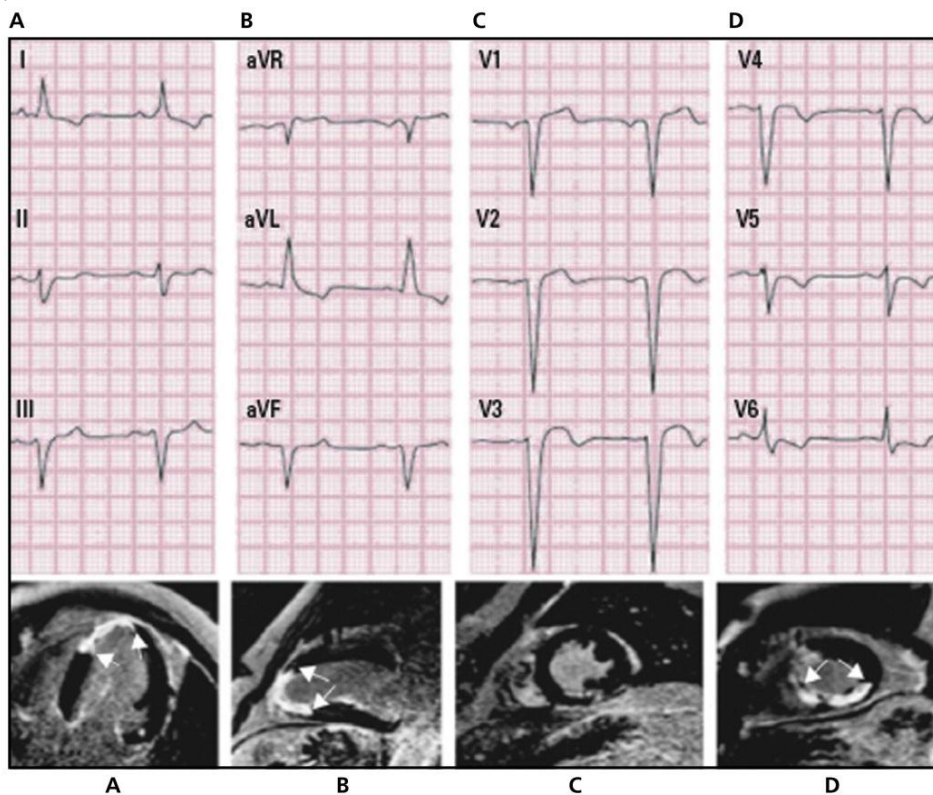
– Kết luận, khi các dấu hiệu ECG rõ nhất ở BN sau nhồi máu tim cũ là Q ở aVL, nói chung là do nhồi máu gây ra bởi tắc nhánh D1 (A – 4) và không có nhồi thành bên cao (B – 1).



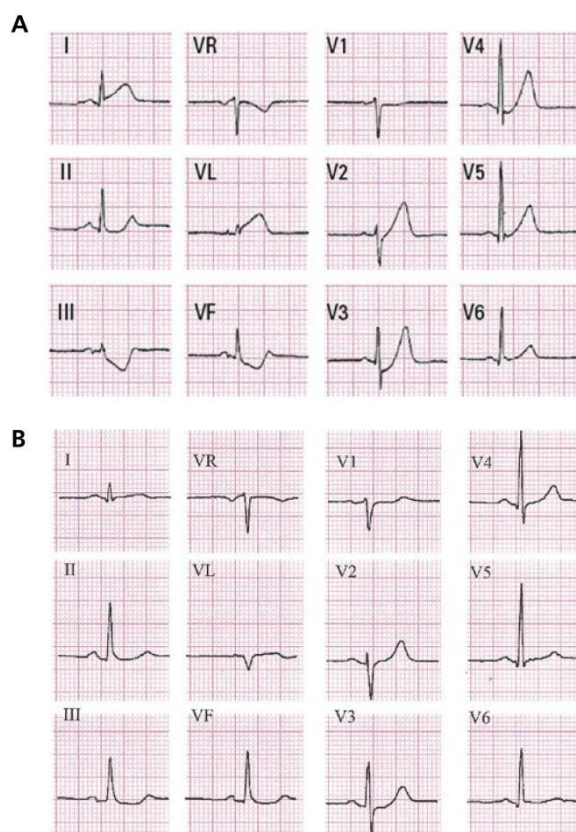
**Hình 9.34:** (A) so sánh đường hoạt hóa bình thường và trường hợp có nhồi máu vùng trước rộng (Q ở V2, DI và aVL) (type A – 3 trong hình 9.33). Hướng của vector nhồi máu ở HP và FP giải thích các hình thái ở các chuyển đạo trước tim và DI, aVL. (B) ví dụ về nhồi máu vùng này. QS ở V4, qr ở DI và aVL.



**Hình 9.35:** nhồi máu vùng vách (type A – 1), tiêu chuẩn trên ECG (Q ở V1 – V2 với rS ở V3). MRI: nhồi máu vùng vách lan rộng và tác động lên hầu hết vách liên thất trên tất cả các lát cắt (đáy [A], giữa [B], đỉnh [C]) trên mặt phẳng đứng ngang. Có sự lan rộng nhẹ đến thành trước ở các lát cắt giữa và đỉnh.



**Hình 9.36:** ví dụ về nhồi máu đỉnh trước (type A – 2) (Q ở V2 mà không có ở DI và aVL). MRI cho thấy tổn thương vùng vách và vùng đỉnh trên mặt phẳng axial (A), trên mặt phẳng sagittal cho thấy tổn thương cùng dưới lớn hơn vùng trước ở các lát cắt giữa và thấp hơn (C, D đặt biệt D).



**Hình 9.37:** một ví dụ về nhồi máu vùng trước giữa (type A – 4) do tắc nhánh D1. (A) giai đoạn cấp và (B) cho thấy nhồi máu đã xuất hiện rồi (q ở aVL và R ở DI).

### B. Sóng Q trong nhồi máu trong vùng dưới bên

Vùng này bao gồm ba loại nhồi máu (hình 9.33): bên (B – 1); dưới (B – 2); và dưới bên (B – 3).

– Hình 9.38 cho thấy hoạt hóa của sóng Q nhồi máu vùng dưới bên do tắc RCA khá lâu (loại B – 3 nhồi máu vùng dưới bên). Các vector của hoạt tử di chuyển trở lên, về phía trước và hơi sang phải. Điều này giải thích sự hiện diện của sóng Q ở DII, III và aVF cũng như các hình thái RS ở V1.

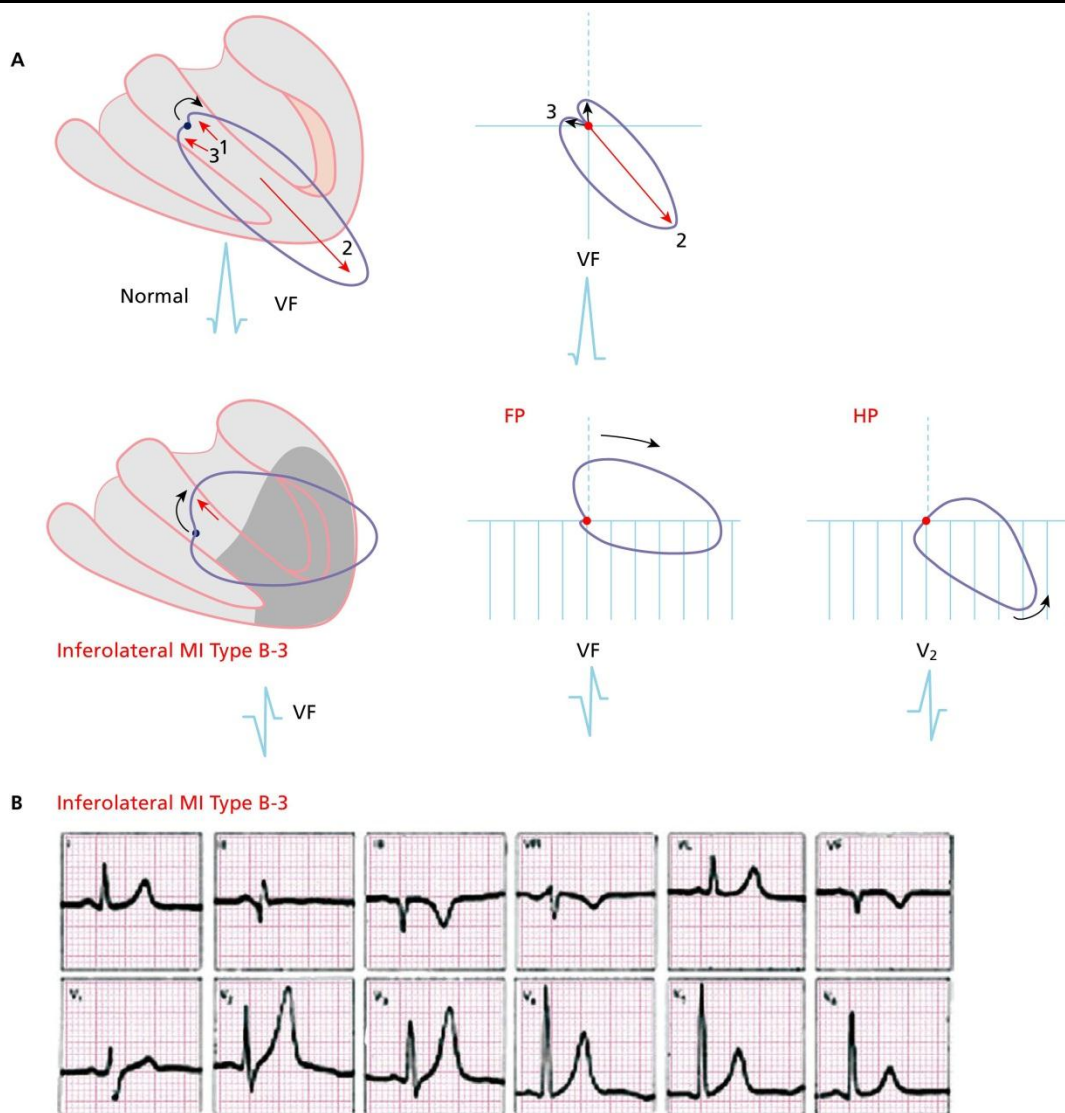
– Hình 9.39 là một ví dụ rõ ràng về nhồi máu vùng dưới đơn độc (loại B – 2) với chỉ q trong thành dưới và không có R cao ở V1, mặc dù thực tế là nhồi máu vùng 4 (trước đây có tên là thành sau).

– Cuối cùng, kết luận quan trọng nhất nhờ vào sự tương quan sóng Q và MRI là **sóng R ưu thế ở V1 là không phải do sau nhồi máu thành sau như trước đây**, mà là nhồi máu thành bên (vùng 5, 6, 11, và 12) (hình 1.1 và 9.33). Hình 9.40 cho thấy những kiểu khác nhau của nhồi máu thành bên (A đến C) (loại B – 1) và nhồi máu vùng đáy dưới (tên cũ là thành sau) (đoạn 4) (loại B – 2). Như trong hình, nhồi máu vùng đáy dưới không tạo ra sóng R cao ở V1.

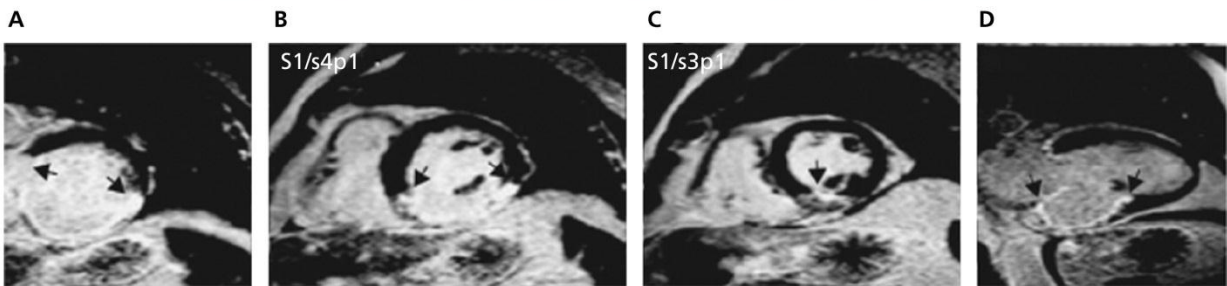
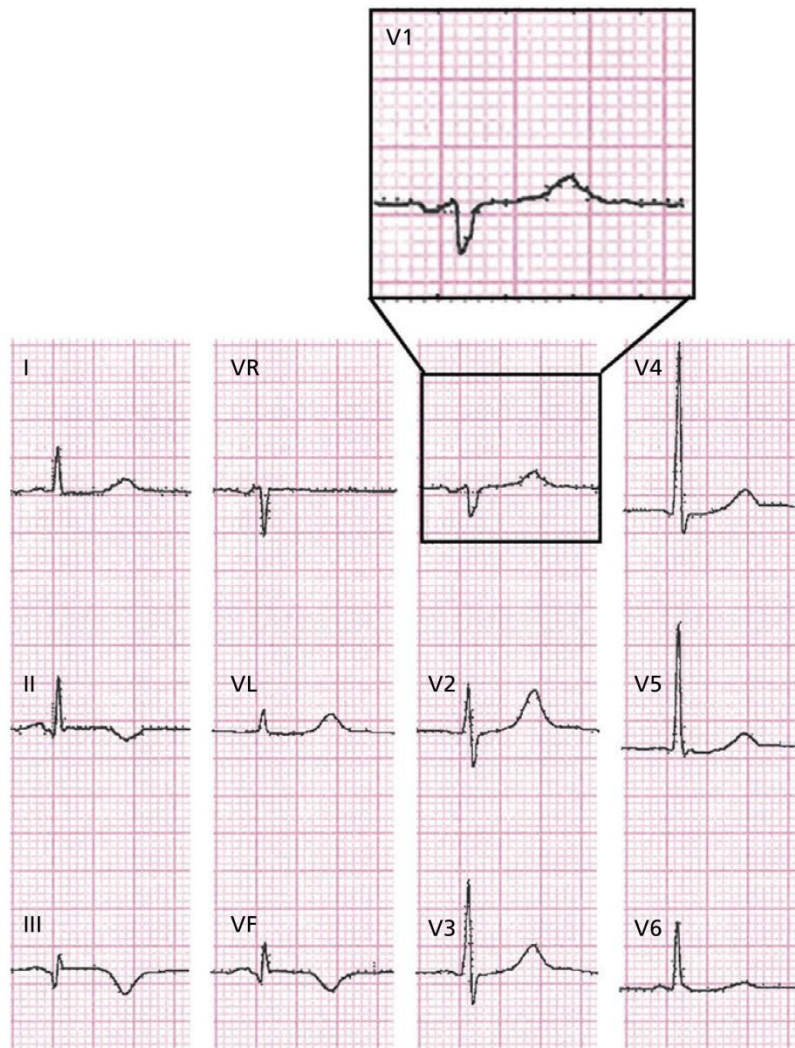
Chúng ta phải nhớ rằng hình ảnh của một sóng R cao ở V1 là một biểu hiện của nhồi máu thành bên là rất đặc hiệu và chỉ ra rằng nhồi máu là rất có thể nằm

trong khu vực này (trong kinh nghiệm của các tác giả thì độ đặc hiệu là 100%). Tuy nhiên, có rất nhiều trường hợp nhồi máu thành bên không có R cao ở V1, chủ yếu là do các nhồi máu nằm trong những phần đáy hơn thành bên (độ nhạy tương đối thấp). Trong những BN STEACS, người đã bị nhồi máu thành bên với các hình thái sau ở V1 đã xuất hiện rồi (hình 9.40A – C): sóng R đơn độc (A);  $R/S \geq 1$  với sóng S rõ;  $R > 3$  mm (B); và  $R/S > 0,5$  có sóng s nhỏ và R sóng  $< 3$  mm (C).  $R/S \geq 1$  có độ đặc hiệu 100% nhồi máu thành bên.

Hình 9.41 cho thấy sự khác nhau giữa phân loại cũ (trái) và phân loại hiện tại (phải) đối với các loại nhồi máu vùng dưới bên trong những trường hợp xuất hiện sóng Q hoại tử.

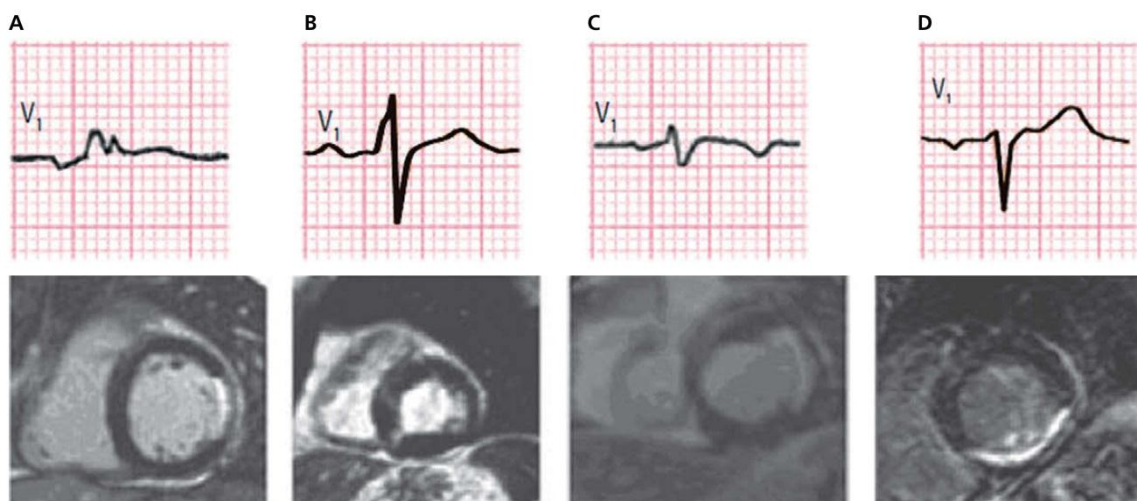


**Hình 9.38:** (A) so sánh đường hoạt hóa bình thường và trường hợp có nhồi máu vùng dưới bên (type B – 3 hình 9.33). Hướng của vector nhồi máu đi lên và tương ứng vòng lặp – bán phần trên FP giải thích sự xuất hiện của Q ở các chuyển đạo dưới. Tổn thương thành bên làm vòng QRS đi ra trước HP, giải thích R rõ ràng ở V1. (B) ví dụ về sóng Q nhồi máu vùng dưới bên ở DII, III, aVF và RS ở V1 (type B – 3).



**Hình 9.39:** nhồi máu vùng dưới đơn độc với sự chỉ dẫn trên MRI thấy vùng đáy của thành dưới (thành sau trước đây) (loại B – 2) (A, B, & C) Mặt phẳng ngang đáy, giữa và dưới. (D) vùng bên. vùng 4 (thành sau trước đây) (A&D) có liên quan với không có sóng R cao ở V1 ( $r = 1 \text{ mm}$ ).





Lateral MI

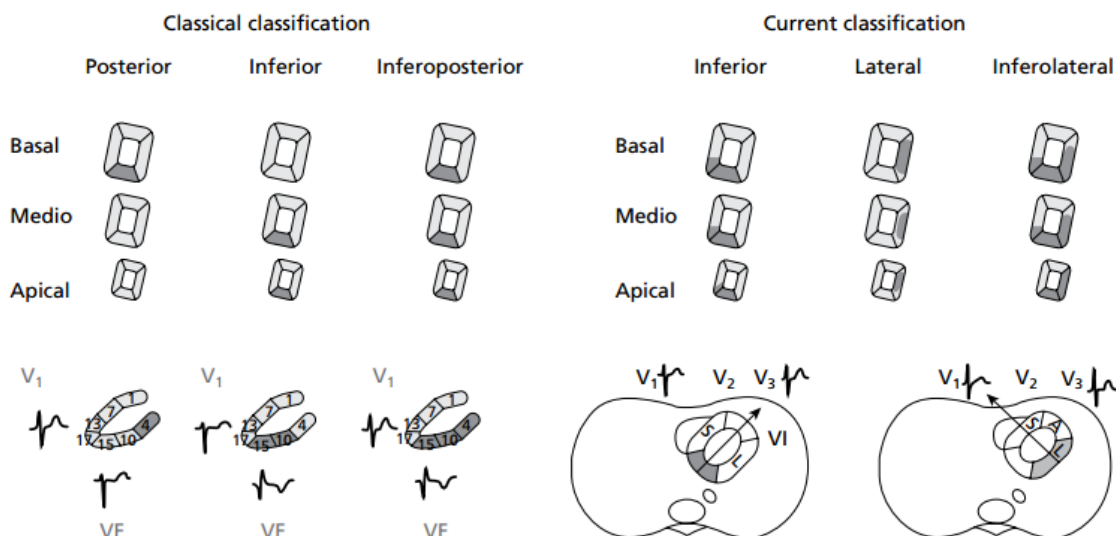
Inferior MI (inferobasal)

A: Unique R wave

B:  $R/S = 1$  with large S wave and R wave  $> 3$  mm

C:  $R/S > 0.5$  with small S wave and R wave  $< 3$  mm

**Hình 9.40:** thành bên trên MRI cho thấy phân ngang luôn hướng về phía vách liên thất. Thành dưới luôn ở vị trí giữa thành bên và thành vách. 3 trường hợp nhồi máu thành bên (loại B – 1) (A, B & C) có sự bất cân từ mạnh (vùng trắng) và sự có mặt 3 dấu hiệu sóng R và RS ưu thế riêng biệt. Tuy nhiên (D) có sự xuất hiện r ở V1 khoảng 1mm và vùng nhồi máu tương ứng với vùng 4 của thành dưới (vùng đáy dưới hoặc thành sau trước đáy).

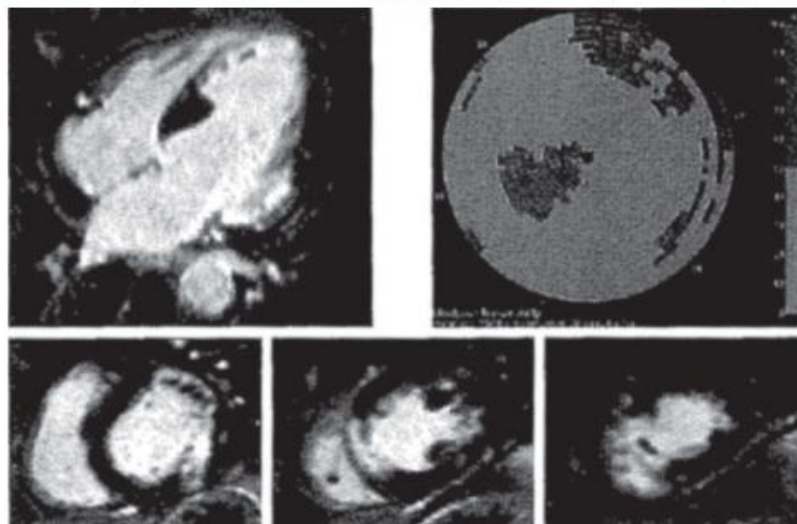
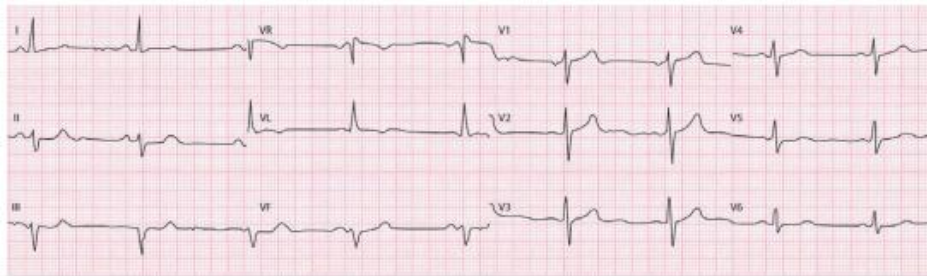


**Hình 9.41:** (trái) các khu vực liên quan đến nhồi máu thành dưới, thành sau và thành sau dưới với các dấu hiệu trên ECG điển hình trong giai đoạn mạn tính theo phân loại cổ điển. (Phải), phân loại mới. Các khái niệm về nhồi máu thành sau hoặc nhồi máu vùng sau không còn được sử dụng, các hình ảnh RS ở V1 được giải thích bởi nhồi máu thành bên và nhồi máu của các vùng đáy dưới trong thành dưới (thành sau trước đáy) không tạo ra một sóng Q vì nó là một khu vực có quá trình khử cực muộn. Như vậy, nhồi máu ở vùng dưới bên được chia trong ba loại: dưới (Q ở DII, III và aVF), bên (RS ở V1 và/hoặc sóng Q bệnh lý ở các chuyển đạo bên) và dưới bên (cả 2 kiểu) (xem các hình 9.33, 9.39 và 9.40).

### 9.5.1.5. Tiến triển của sóng Q hoại tử

Tiempo	V <sub>1</sub> -V <sub>2</sub>
Normal (basal)	
De segundos a pocos minutos	
Minutos	
Horas	
Días	
Semanas	
1 año	

**Hình 9.42.** sự thay đổi ECG tuần tự trên BN nhồi máu thành trước với sóng Q (ST mềm mại và sóng T dương, cao nhọn được ghi lại ở V<sub>1</sub> – V<sub>2</sub> tại thời điểm ban đầu). Lưu ý sự tiến triển của các kiểu ECG khác nhau mà không cần điều trị bằng các phương pháp hiện đại trong năm đầu tiên.



**Hình 9.43:** BN với nhồi máu thành vách và thành bên có thể thấy rõ ràng với CE – CMR MRI. ECG trên thực tế lại bình thường vì hai vector hoại tử triệt tiêu lẫn nhau và do đó các sóng Q không nhìn thấy được (xem hình 9.43).

Nói chung, các sóng Q sẽ không biến mất, nhưng có thể xảy ra do sự hiện diện của tuần hoàn bàng hệ, đặc biệt là trong nhồi máu thành dưới (hình 9.42).

Các sóng Q hoại tử cũng có thể biến mất với sự xuất hiện của block nhánh đặc biệt là LBBB hoặc nhồi máu trong vùng đối diện (hình 9.43).

#### 9.5.1.6. Chẩn đoán phân biệt của sóng Q hoại tử: bệnh lý sóng Q không phải do nhồi máu cơ tim

Sóng Q bệnh lý không phải do hoại tử cũng hay gặp. Bảng 9.4 cho thấy hầu hết các trường hợp phổ biến: trong giai đoạn cấp tính, dấu hiệu nhất thời và như là một dạng mạn tính.

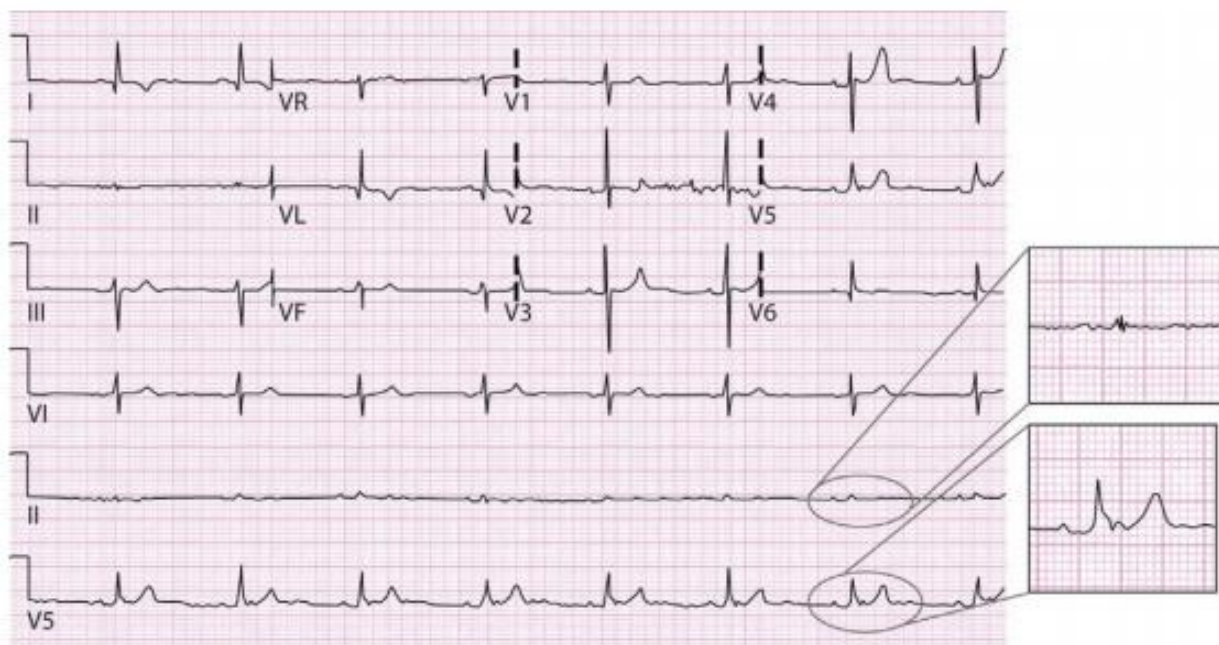
#### **Bảng 9.4 sóng Q không phải do bệnh tim thiếu máu cục bộ cơ tim**

##### 1. Các tổn thương cấp

- Viêm cơ tim.
- Takotsubo (hình 9.54).
- Thuyên tắc phổi
- Khác: nhiễm độc,...

##### 2. Giai đoạn mạn tính

- Các biến thể của trạng thái bình thường (vị trí sóng Q trong DIII) (hình 4.26).
- RVE và/hoặc LVE (chương 6).
- LBBB (chương 7).
- Tổn thương thâm nhiễm (amyloidosis, sarcoidosis, bệnh cơ tim,...) (chương 9 và 16).
- Tiền kích thích loại WPW (chương 8)
- Khác: pheochromocytoma, bệnh tim bẩm sinh,...



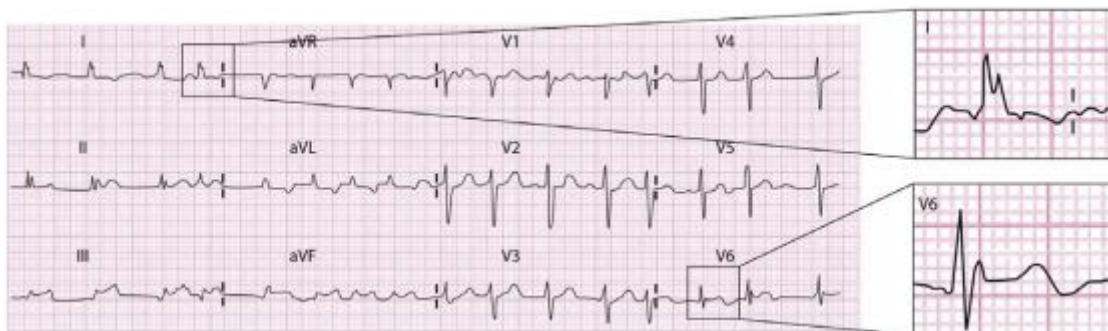
**Hình 9.44:** ECG của BN có hai ổ nhồi máu ở vùng dưới bên đã được làm bypass 2 động mạch vành. Phình thất lớn xuất hiện ở LV. Lưu ý sự hiện diện của RS trong V1, sóng Q trong các chuyển đạo bên và các hình thái bất thường (phân mảnh QRS) trong nhiều chuyển đạo khác nhau (chuyển đạo DII và V5 phóng to).

### 9.5.2. Phân mảnh QRS

Khi hoại tử ảnh hưởng đến các khu vực bị khử cực muộn, thậm chí nếu xuyên thành, sóng Q không được tạo ra bởi vì khi các kích thích đến vùng hoại tử thì sự hình thành QRS đã bắt đầu và do đó sự bắt đầu của sóng R chưa được thấy trong nhiều chuyển đạo. **Trong trường hợp này, hoại tử sẽ được thấy bằng hình ảnh R cắt cụt hoặc dạng slurring ở giữa QRS** (hình 9.31C và 9.44).

### 9.5.3. Nghi ngờ phình tâm thất

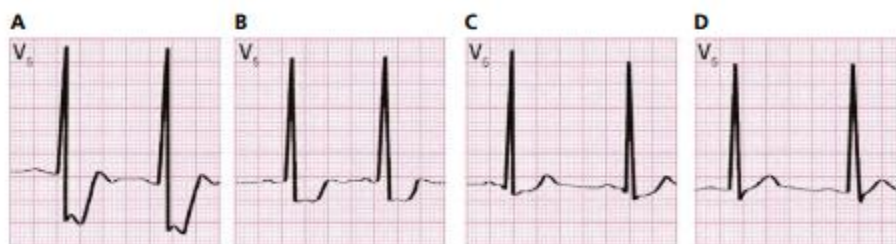
Thỉnh thoảng, ở một BN ở giai đoạn mạn tính có ST chênh lên mức độ nhất định, có hoặc không có phân mảnh, cho thấy sự hiện diện của một phình thất (hình 9.45) thứ phát do bệnh tim thiếu máu cục bộ nhồi máu cũ. Đó không phải là dấu hiệu có độ nhạy cao.



**Hình 9.45:** ECG của một người phụ nữ 65 tuổi bị rung nhĩ đã có hai lần nhồi máu cũ do sự tắc RCA và LCX hiển thị một phân mảnh QRS điển hình (phía trên). Ngoài ra, ST chênh lên trong giai đoạn mạn sau nhồi máu (V6 bên dưới) cũng là gợi ý phình thất có thể thấy bằng siêu âm tim.

### 9.5.4. Nhồi máu không có sóng Q

(Bảng 9.5) đây là loại nhồi máu xảy ra khá phổ biến, đặc biệt là trong trường hợp của NSTEMACS, nhưng cũng có thể gặp STEACS mới điều trị; từ đó không gây nhồi máu hoặc không có sóng Q nhồi máu.

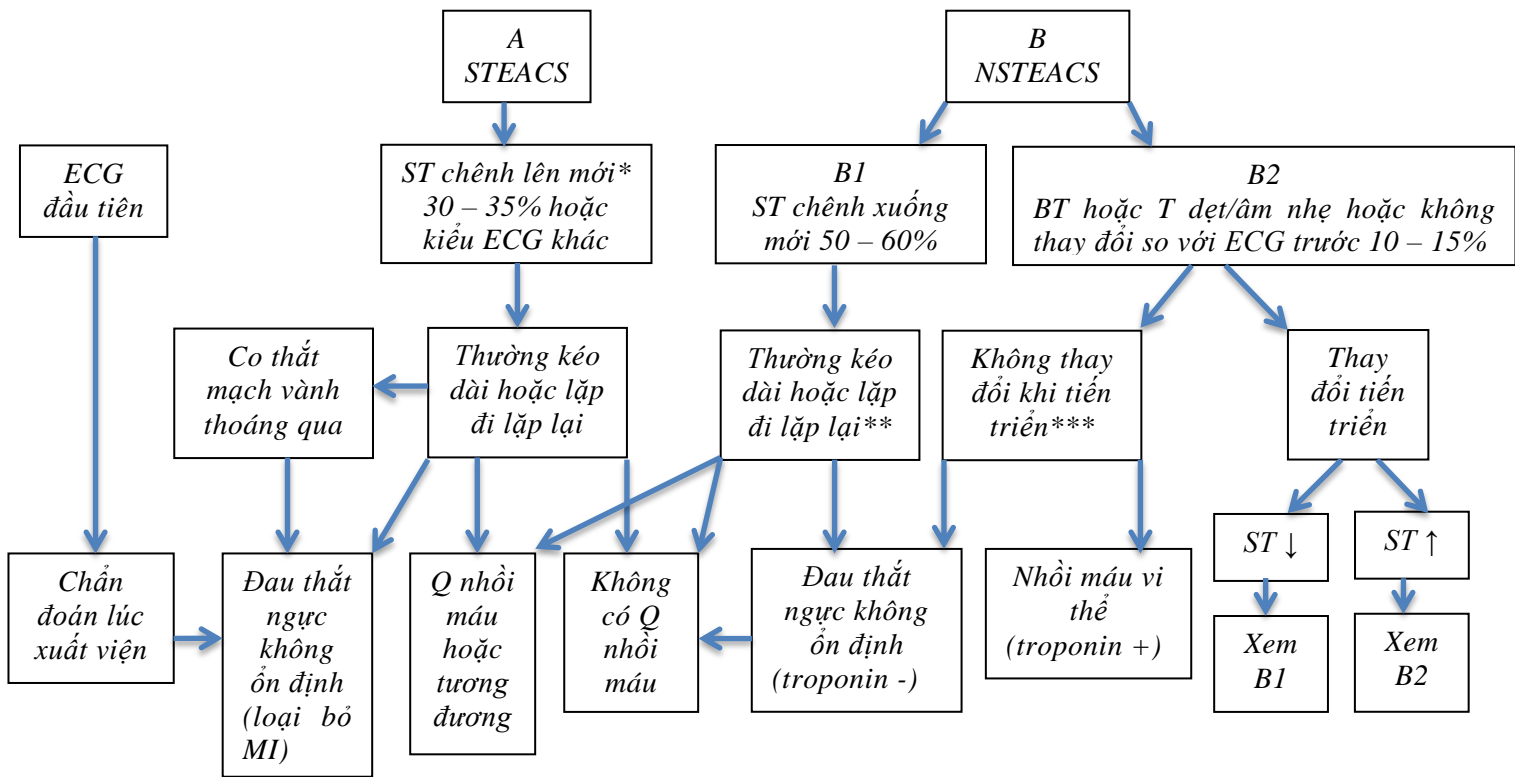


**Hình 9.46:** tiến trình của một cơn nhồi máu mà không có sóng Q với một ST chênh xuống lúc bắt đầu và trở nên bình thường trong một vài tuần (A – D).

**Bảng 9.5 liệt kê các trường hợp của nhồi máu cơ tim khác nhau có thể xảy ra mà không có sóng Q hoại tử.** Một số các nhồi máu cơ bản, tuy nhiên, sự xuất hiện sóng Q tùy từng trường hợp.

**Hình 9.47** tóm tắt tất cả những diễn biến có thể có của hai loại ACS.

ACS: những biến đổi trên ECG khi có đau ngực và dẫn truyền trong tâm thất bình thường (QRS hẹp)



\*Đôi khi, nhờ có việc điều trị nhanh chóng, trong trường hợp của tắc LAD, ST chênh lên chuyển đổi sang dạng sóng T âm sâu và troponin T vẫn bình thường mặc dù ST chênh lên trong ECG ban đầu (loại bỏ nhồi máu cơ tim).  
 \*\* Trong nhồi máu cấp với ECG có dấu hiệu của ST chênh xuống, nồng độ troponin cho phép phân biệt giữa đau thắt ngực không ổn định (troponin-) và nhồi máu không có sóng Q (troponin +).  
 \*\*\* Theo guideline của ESC/ACC ở những BN có đau ngực hoặc triệu chứng tương đương với đau ngực gợi ý nhồi máu cấp kết hợp với ECG không bình thường hoặc 1 sóng T âm, dẹt nhẹ, thì mức độ troponin sẽ quyết định xem có nên chẩn đoán nhồi máu cơ tim vi thể của cơn đau thắt ngực không ổn định hay không.

Hình 9.47: ACS với ECG bất thường lúc nhập viện và xuất viện

Bảng 9.5: Nhồi máu cơ tim mà không có sóng Q

- Nhồi máu cơ tim không có sóng Q: ST chênh xuống với sự tăng men tim.
- Nhồi máu trong vùng không tạo ra sóng Q
  - Các vùng nhĩ: không có nhồi máu nhĩ đơn độc. Thường gắn liền với nhồi máu rộng vùng dưới bên.
  - RV: thường đi kèm với nhồi máu vùng dưới do tắc ở đầu gần RCA.
  - Các vùng đáy: thường không có sóng Q, nhưng thường kết hợp với QRS dãn rộng (hình 9.44).
- Nhồi máu vi thể (microinfarctions) không làm thay đổi ECG, men tim
- Sóng Q hoại tử nhưng biến mất theo thời gian (hình 9.42)
- Sóng Q hoại tử thì sớm (aborted Q MI) (hình 9.6.)
- Sóng Q hoại tử giả tạo (masked Q MI) (xem phần 9.6)
- sự hiện diện của hai hoặc nhiều ổ nhồi máu (hình 9.43)

- block nhánh
- máy tạo nhịp
- hội chứng WPW

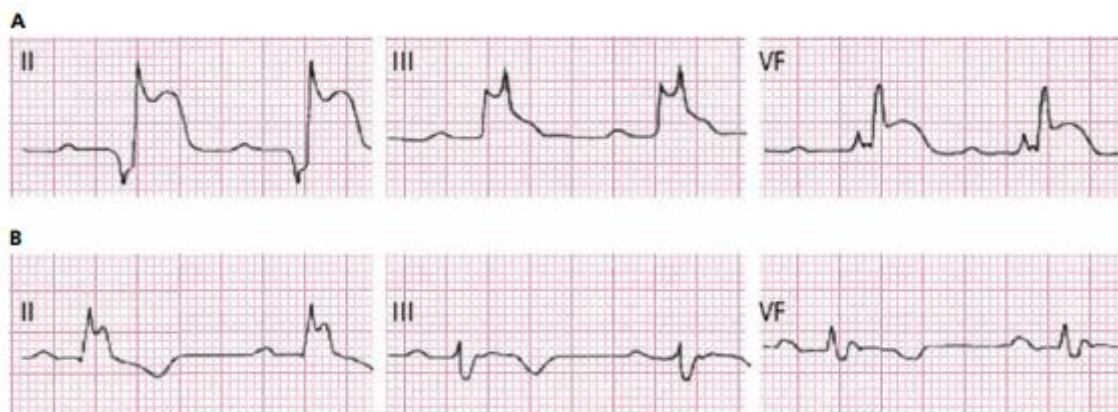
- **Không phải sóng Q hoại tử** đặc trưng do STEACS với một số ST chênh xuống cùng với sự tăng men tim. Nó có thể tiến triển thành ST bình thường với sóng T dương (hình 9.46). Thường thì có một rối loạn tái cực muộn (ST chênh xuống <1 mm và/hoặc sóng T dẹt hoặc T hơi âm).

## 9.6. Các bất thường do thiếu máu cục bộ hoặc hoại tử cơ tim trên ECG đôi với các BN có nhiều yếu tố gây nhiễu

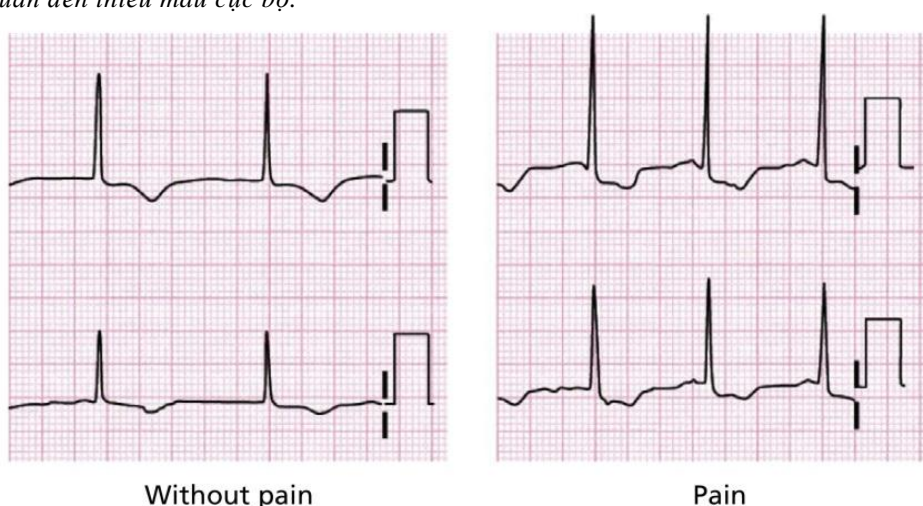
### (A) Block nhánh và LVH với kiểu strain

Nhận biết thiếu máu cục bộ hoặc hoại tử cơ trong RBBB và LVH dễ dàng hơn LBBB

- **1. STEACS:** thường dễ dàng quan sát được ST chênh lên trong các giai đoạn cấp, thậm chí đối với LBBB (hình 9.48A) (tiêu chuẩn Sgarbossa 1996) và có hình ảnh bình thường trong giai đoạn mạn tính.



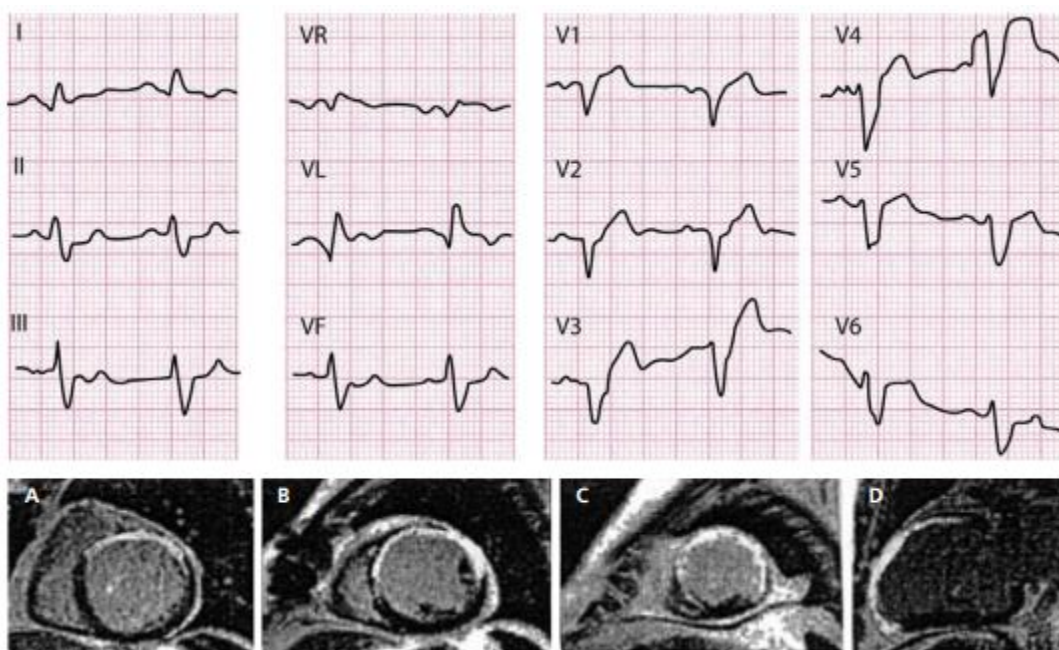
**Hình 9.48** (A) giai đoạn cấp tính của nhồi máu ở BN LBBB hoàn toàn. Lưu ý các đoạn ST chênh lên rõ ràng. Trong giai đoạn mạn tính (B), sóng T đối xứng trong DIII (dạng rối loạn tái cực hỗn hợp) cho thấy có liên quan đến thiếu máu cục bộ.



**Hình 9.49:** một BN 62 tuổi bị tăng huyết áp cho thấy NSTEMI. Bên trái, ngoài cơn đau, ta thấy một dấu hiệu LVH kiểu strain và một sóng T âm hỗn hợp. Bên phải, trong cơn đau, ta thấy một dấu hiệu ST chênh xuống rõ ràng.

– **2. NSTEMACS:** rất khó để nhận ra được, nhưng thường có thể thấy được 1 dạng hỗn hợp của sự tái cực do ECG bình thường và thiếu máu cục bộ gây nên. Hình 9.49 cho thấy trường hợp LVH.

– **3. Sóng Q hoại tử:** thông thường, không có vấn đề trong trường hợp RBBB. Sóng Q thường rất dễ thấy trong trường hợp RBBB. Tuy nhiên trường hợp LBBB thường che đi hình ảnh sóng Q hoại tử. Ví dụ ở hình 9.50 về sự tương quan trên MRI trên BN có nhồi máu rộng, sóng Q và dạng slurring của QRS lại thấy dễ dàng.



**Hình 9.50:** ECG của BN với LBBB hoàn toàn kèm theo nhồi máu. Tiêu chuẩn ECG có giá trị gợi ý nhồi máu thành trước rộng (qR ở DI, QR ở aVL và điện thế thấp ở V3 – V6 cho thấy nhồi máu trước vách). Các dấu hiệu CE-CMR (A – D) cho thấy sự hiện diện của một nhồi máu lan rộng trong vùng trước vách (loại A – 3) (tắc đầu gần LAD). Thành dưới thường không hoại tử (D) vì LAD không vòng quanh mỏm tim. Trong mặt phẳng axial của CE-CMR (A – C) các nhồi máu ảnh hưởng đến hầu hết các thành trước và vách liên thất, mặc dù phần cao của thành bên được bảo tồn (A) vì nó được tưới máu bởi các LCX. Các thành dưới được bảo tồn bởi vì các LAD là không dài (D)

#### – 4. LVH với kiểu strain

Trong giai đoạn cấp, ST chênh xuống do kèm theo thiếu máu cục bộ có thể thay đổi (dạng hỗn hợp)

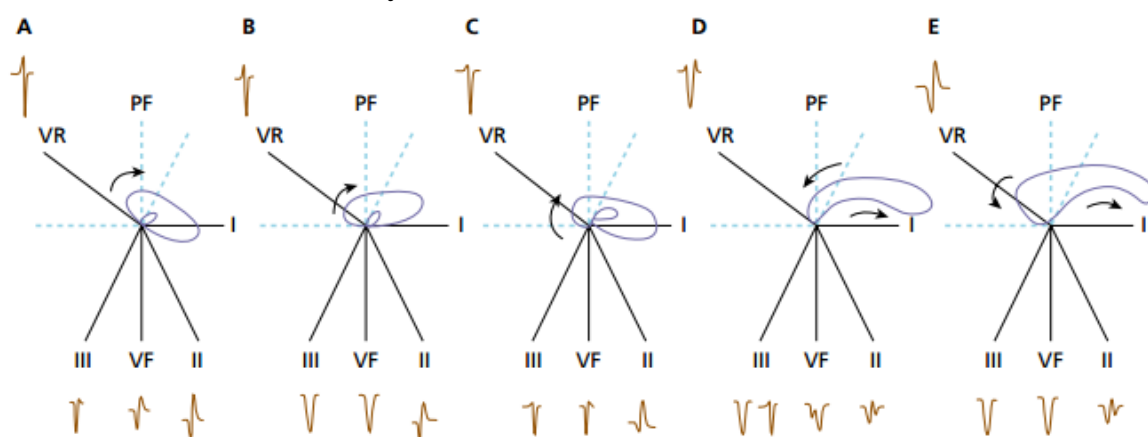
Trong khi đó, LVH với kiểu strain, sóng q vách biến mất mà thay vào đó là sóng QS ở V1. Dấu hiệu này có thể nhầm với nhồi máu vùng vách. Sự lan rộng dạng QS tới sóng V2 và sự rối loạn tái cực khử nguyên phát (sóng T âm) có thể gợi ý nhồi máu.

#### (B) Block phân nhánh

Thông thường, nhồi máu và thiếu máu cục bộ cơ tim có thể chẩn đoán được trong trường hợp có block phân nhánh mặc dù rất khó. Có lẽ thách thức lớn nhất là

phải nhìn ra được ở những BN có ÂQRS lệch trái với Q ở DII, III, aVF với block phân nhánh có kèm theo nhồi máu thành dưới hay không. Hình 9.51 cho biết cách chẩn đoán trong những trường hợp này có kết hợp sử dụng ECG bề mặt nhờ vào sự tương ứng của vòng lặp – bán phân.

Để tìm hiểu thêm về sự tương quan giữa nhồi máu cơ tim và các yếu tố gây nhiễu, bạn có thể xem Bayés de Luna, 2012a.



**Hình 9.51:** (A – E) vòng lặp ECG trong các trường hợp nhồi máu vùng dưới khác nhau có kèm theo (D và E) SAH. Trong hai trường hợp cuối cùng này (D và E), phần cuối cùng rơi vào bán phần âm của DII vì sự quay đặc biệt của vòng lặp QRS do SAH và điều này giải thích các sóng “r” cuối ở aVR (D và E). Như vậy, hình thái QS (qs) hình thái mà không có sóng “r” cuối ở DII, DIII và aVF (mặc dù hình thái qrs có thể được nhìn thấy) và với sóng “r” cuối ở aVR gợi ý liên quan SAH. Trong trường hợp không có SAH, thậm chí nếu toàn bộ vòng lặp VCG rơi trên trục X (chuyển đạo DI) (B), sẽ luôn có một sóng r cuối, có lúc nhỏ, ít nhất ở DII, nhưng không bao giờ sóng r cuối ở aVR (A – C).

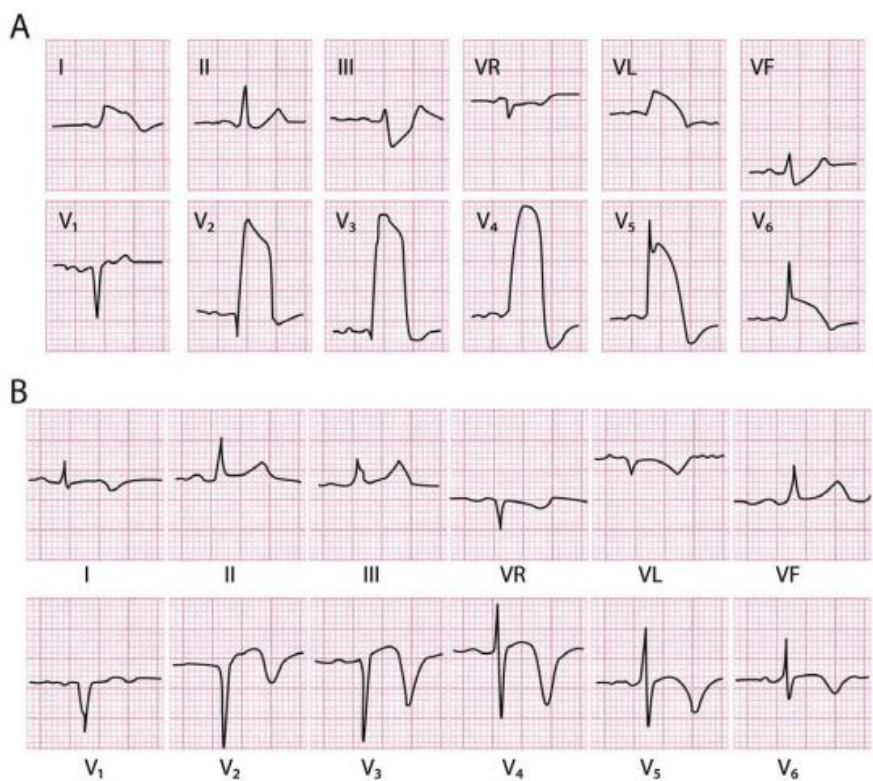
## 9.7. Thiếu máu cục bộ cơ tim không do xơ vữa huyết khối

Chúng ta sẽ bàn luận về 3 trường hợp thường xảy ra nhất trong thực hành lâm sàng, có thể tương ứng với một nhồi máu cơ tim cấp. Để biết thêm thông tin xin hãy xem bảng 9.1 và Bayés de Luna, 2012.

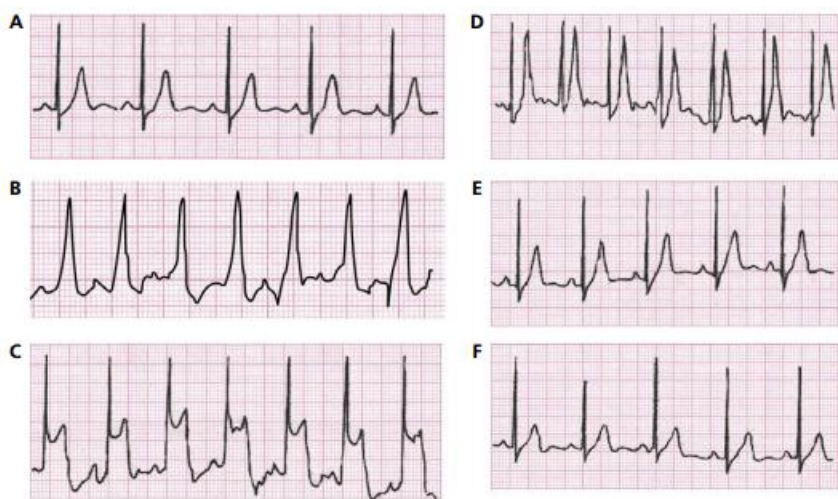
### 9.7.1. Co thắt mạch vành

(Hình 9.52 và 9.53) các bất thường ECG điển hình thấy trong giai đoạn sớm là một sóng T cao, nhọn sau đoạn ST chênh lên kéo dài thường 1 – 3 phút (hình 9.53). Nếu co thắt rất nặng sẽ ảnh hưởng một khu vực rộng lớn của cơ tim, một cách ngắn gọn, sóng T âm có thể xuất hiện ở phần cuối của các co thắt (hình 9.51). Khi co thắt nặng và kéo dài, có khả năng gây nguy hiểm, rối loạn ST (thay đổi ST – T) và loạn nhịp tim tại thất có thể xảy ra.





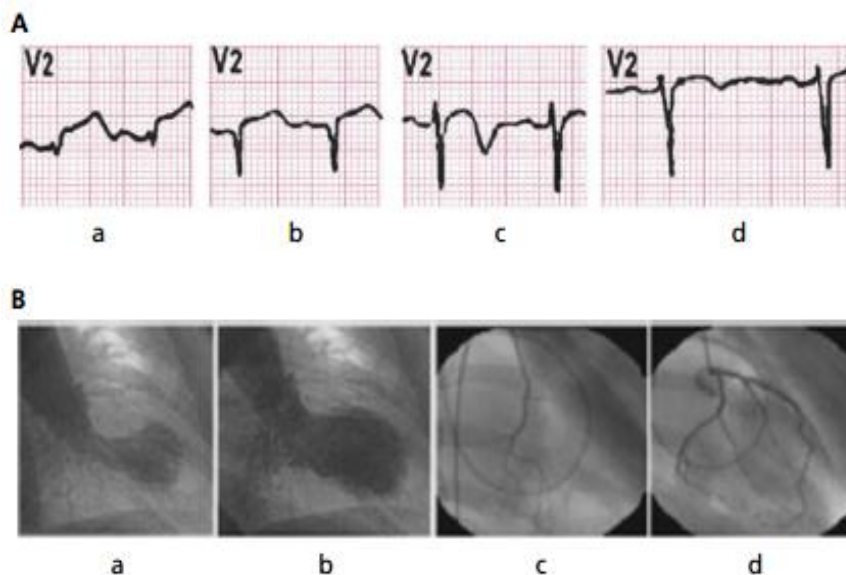
**Hình 9.52:** (A) ECG bề mặt của một BN 65 tuổi với cơn đau thắt ngực kiểu Prinzmetal điển hình, xuất hiện ST chênh lên tại đỉnh điểm của cơn đau lên như một TAP. Trường hợp này tương ứng với tắc hoàn toàn đoạn gần thoáng qua của LAD trên D1 (đoạn ST chênh lên từ V2 – V6, DI và aVL. ST chênh xuống ở những chuyển đạo dưới đặc biệt là DIII và aVF). Việc thiếu đoạn ST chênh lên ở VR, ST chênh lên nhẹ ở V1 và ST chênh lên rõ ở V6 - nếu đặt điện cực V6 phù hợp - thường không nhìn thấy khi tắc trên S1 (xem hình 9.9). Đây là trường hợp đầu tiên của cơn đau thắt ngực Prinzmetal nhìn thấy trong những năm đầu thập niên 1970. CAG đã không được tiến hành nhưng men tim bình thường. (B) ECG vài giờ sau cơn đau với một dạng đặc trưng là sóng T rất âm trong tất cả các chuyển đạo trước tim (kiểu tái tưới máu).



**Hình 9.53:** cơn co thắt mạch vành (đau thắt ngực Prinzmetal) ghi lại bằng Holter ECG. (A) kiểm soát, (B) dạng ban đầu của với T rất cao (thiếu máu cục bộ dưới nội tâm mạc). (C) dạng ST chênh lên rất cao. (D – F) thoái lui về giá trị bình thường. Tổng thời gian của cơn đau là 2 phút.

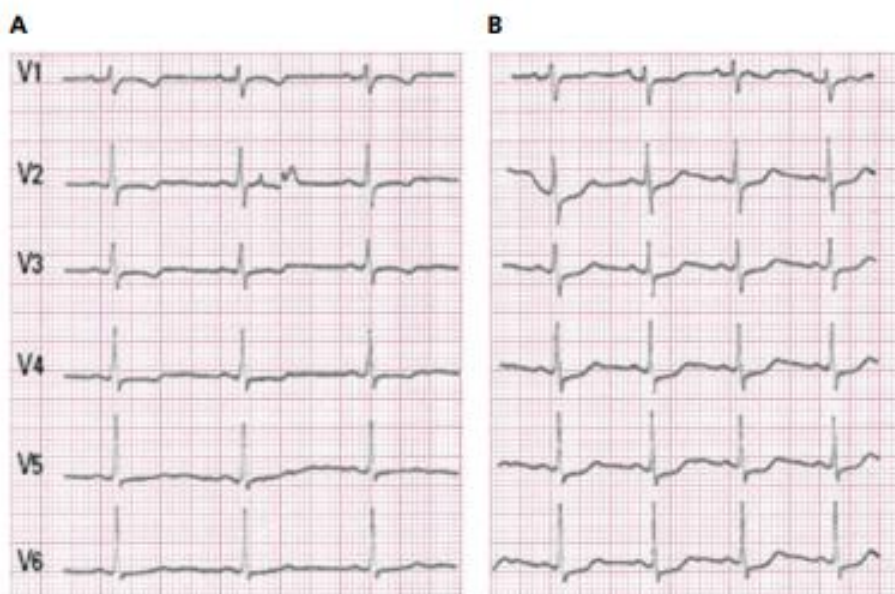
### 9.7.2. Hội chứng Takotsubo (hình 9.54)

Hội chứng Takotsubo được đặc trưng bởi sự hiện diện của một rối loạn nội tiết (achynesia) tạm thời liên quan đến phòng thích nhanh catecholamine và/hoặc tăng trương lực mạch vành. CAG và ECG đặc trưng được ghi lại và thể hiện trong hình 9.54.



**Hình 9.54:** (A) ECG thay đổi ở V2 trong thời gian 3 – 4 ngày (a – d). Lưu ý kiểu ECG từ ST cao với sóng Q đến rS với sóng T âm sâu. (B) CAG có hình ảnh đặc trưng (a, b) và các nhánh mạch vành bình thường (c, d).

### 9.7.3. Hội chứng X (hình 9.55)

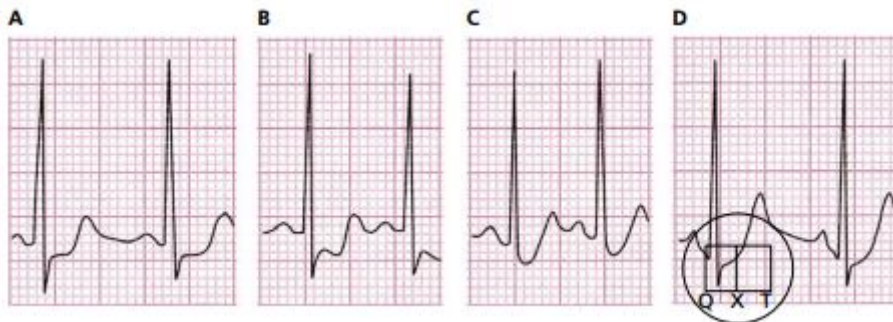


**Hình 9.55:** (A) Một BN 60 tuổi có hội chứng X điển hình và động mạch vành bình thường. Quan sát ST chênh xuống nhẹ lan tỏa/sóng T dẹt ở hầu hết các chuyển đạo. (B) sau khi vận động thể lực có một ST chênh xuống rõ ràng, đặc biệt là trong các chuyển đạo ngang.

Thông thường, hội chứng X (đau thắt ngực kiểu đau liên quan với rối loạn vi tuần hoàn vành) xuất hiện trong lúc nghỉ ngơi. ECG cơ bản là bình thường hoặc với rối loạn tái cực lan tỏa, đặc biệt là sóng T và/hoặc ST chênh xuống ít (hình 9.54A). Trong thời gian vận động thể lực (hình 9.55B) ST chênh xuống có thể tăng nhiều hơn do nhu cầu tăng.

### 9.8. ECG trong nhồi máu cơ tim do tăng nhu cầu

Thông thường, khi đau thắt ngực xuất hiện khi làm stress test, ECG thay đổi với ST chênh xuống ở mức độ rõ rệt. ST chênh xuống này có điểm đặc biệt (hình 9.12B và 9.56 A – C). Nếu ST chênh xuống chuyển theo hướng lên nhanh chóng (hình 9.12A và 9.56D) nó được xem là bình thường. Cùng loại ST chênh xuống bất thường có thể thấy được trong đau thắt ngực tự phát được ghi nhận trong một Holter ECG (hình 9.57).

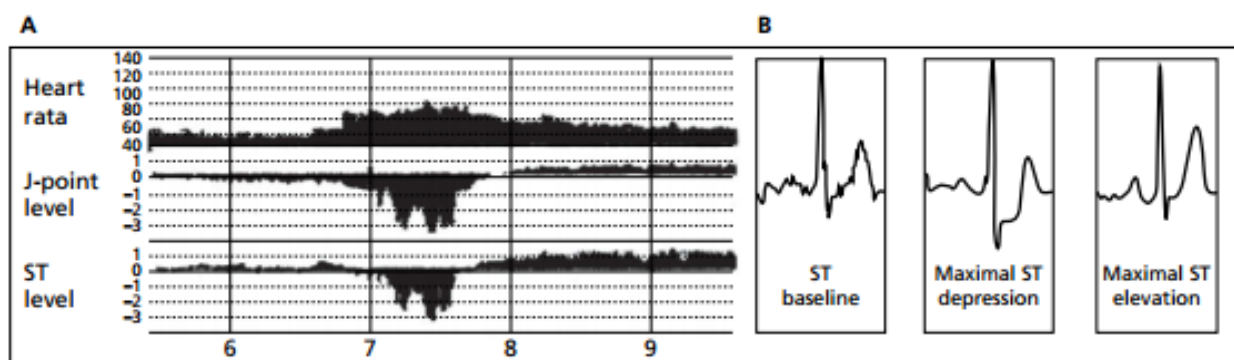


**Hình 9.56:** các type khác nhau của dạng thiếu máu cục bộ dưới nội tâm mạc nặng có thể xuất hiện trong quá trình thực hiện stress test: (A) đoạn ST ngang; (B) đoạn ST đi xuống; (C) chuyển đổi sang dạng lõm và (D) ST đoạn chênh xuống từ J điểm bằng hình ảnh chệch lên cao và nhanh chóng:  $QX/QT < 0,5$  (hình 4.12). Điều này thường gặp trong những trường hợp bình thường. CAG khá bất thường trong A, B, và C, và bình thường trong D. Những thay đổi này đặc biệt dễ thấy trong các chuyển đạo với sóng R ưu thế đặc biệt là V3 – V4 đến V5 – V6, DI, và aVL, và/hoặc chuyển đạo dưới với sóng R chiếm ưu thế.

ST chênh xuống ra vì bị khu vực bị ảnh hưởng, vùng dưới nội tâm mạc, đã giảm tưới máu và điều này được phản ánh bởi nhu cầu tưới máu tăng lên.

Đặc biệt, những thay đổi ECG khi làm stress test có thể có ST chênh lên hoặc sóng T cao nhọn (xuyên thành do co thắt). Loạn nhịp cũng có thể có, thường là ngoại tâm thu thất, điều này chỉ định phải stress test ngay lập tức. Cuối cùng, tăng thông khí có thể làm thay đổi tái cực, thường gây sóng T dẹt mà không liên quan đến lâm sàng (hình 4.25).

Trong bất cứ trường hợp hợp, ST chênh xuống (dương tính giả) xảy ra cả trong khi làm stress test và ghi Holter, BN bị đau thắt ngực có thể không có thay đổi trên ECG.



**Hình 9.57:** sự thay đổi của đoạn ST ở BN có đau thắt ngực do gắng sức. (A) sự thay đổi hướng của đoạn ST và nhịp tim. (B) các hình thái khác nhau của ST.

## 9.9. Loạn nhịp tim trong bệnh thiếu máu cục bộ cơ tim (IHD)

### 9.9.1. Giai đoạn cấp tính

Thiếu máu cục bộ cấp có thể gây bất kỳ loại loạn nhịp chủ động hoặc thụ động. Các loại thường gặp nhất là:

- (A) **rối loạn nhịp trên thất**. Ngoại tâm thu và rung nhĩ xảy ra ở 10% nhồi máu cơ tim, đặc biệt là trong các trường hợp liên quan đến nhĩ.

- (B) **các rối loạn nhịp thất**. Ngoại tâm thu thất thường xuyên và có thể gây ra rung thất (ventricular fibrillation – VF) và đột tử trên các BN thiếu máu trầm trọng. Tỷ lệ thiếu máu cục bộ cấp tính là nguyên nhân của đột tử khoảng 50%. Khi BN điều trị ở ICU, nếu phát hiện được rung thất có thể được giải quyết và điều này không phù hợp với tiên lượng nữa.

- (C) **block AV**, đặc biệt là do tắc RCA trước các nhánh của nút AV. Trường hợp này có thể gây block AV hoàn toàn và đôi khi đột tử.

- (D) **block thất**. Đặc biệt, RBBB rất hay gặp trong STEACS do sự tắc hoàn toàn LMT hoặc LAD đầu gần đến D1 và S1.

### 9.9.2. Giai đoạn mạn

Điều đặc biệt quan trọng là phải theo dõi trong những tháng đầu tiên sau nhồi máu, khi nguy cơ nhanh thất (ventricular tachycardia – VT) và VF còn rất cao. Trong thực tế 90% các trường hợp đột tử xuất hiện trên BN IHD, 50% trong giai đoạn cấp tính. Phần còn lại trong giai đoạn mạn tính, chủ yếu là VT quanh sẹo nhồi máu cũ.

Không có mối quan hệ giữa sự hiện diện của VF trong giai đoạn cấp tính và nguy cơ VT/VF sau này. Tuy nhiên, phân suất tống máu (EF) là rất tương quan. VT và VF gặp nhiều ở BN EF thấp và sự xuất hiện một lượng đáng kể các phức hợp thất đến sớm trong Holter. Trong thực tế, 80 – 90% những trường hợp đột tử xuất hiện khi có IHD (50% trong giai đoạn tối cấp).

### 9.10. Tầm quan trọng của T dẹt hoặc âm trong bệnh tim thiếu máu cục bộ

Sóng T dẹt hoặc âm thấy trong diễn tiến của bệnh tim thiếu máu cục bộ cấp tính (STEAC và NSTEACS) và bệnh tim thiếu máu cục bộ mạn tính (Q nhồi máu) không phải do thiếu máu cục bộ cấp tính mặc dù nó thường xuất hiện ngay sau đó (tái tưới máu). Chúng ta không thể nói rằng sóng T âm có nghĩa là thiếu máu cục bộ, ít thiếu máu cục bộ dưới ngoại tâm mạc. Sóng T âm do tổn thương liên quan dưới ngoại tâm chỉ có thể xảy ra trong viêm màng ngoài tim.

Sóng T âm, rất sâu (ECG điển hình trong STEACS của sau nhồi máu có sóng Q) hoặc nông (NSTEACS) là một dạng cần được chú ý sau thiếu máu cục bộ, thường ngay sau khi thiếu máu cục bộ (tái tưới máu), nhưng không phải do thiếu máu cục bộ cấp tính, vì những điều sau đây:

– **(a) xuất hiện trong giai đoạn tiền triển của nhồi máu tim có sóng Q khi cơn đau ngực đã qua** và hoại tử tiền triển, ngay cả khi ST chênh lên vẫn còn. Điều này biểu hiện trong các dạng tổn thương của trong LV (hiệu ứng cửa sổ điện Wilson) (hình 9.30A). Nếu có một vùng dưới ngoại tâm mạc không bị ảnh hưởng bởi nhồi máu, mà được MRI (gadolinium) cho thấy xảy ra thường xuyên, khu vực này thường là không vận động hoặc giảm động, thể hiện một quá trình tái cực muộn và/hoặc thiếu sự hình thành TAP, đồng thời sự giải thích trong thực tiễn làm hiểu rõ hơn sự hiện diện của sóng T âm và thậm chí dạng QS. Việc bình thường hóa sóng T âm sau nhồi máu tim, là một dấu hiệu của phục hồi chức năng của cơ tim trong vùng nhồi máu.

– **(b) xuất hiện trong trường hợp STEACS** đã được loại bỏ (một cách tự phát hoặc tiêu sợi huyết hoặc PCI đặc biệt trong trường hợp LAD) trong đó các dạng rs ở V1 – V2 cũng được ghi nhận. Nói cách khác, không có sự phát triển của một sóng Q hoại tử (dấu hiệu tái tưới máu). Trong một series nghiên cứu họ cho thấy rằng điều này là do phù xuyên thành với TAP kéo dài trong vùng tim bị ảnh hưởng, trong đó Q sẽ biến mất nếu sóng T dương (hình 9.16). Thỉnh thoảng, những động mạch có thể vẫn còn bị tắc, nhưng trong trường hợp có tuần hoàn bàng hệ đáng kể.

– **(c) xuất hiện ở phần cuối của co thắt mạch vành nặng**, xuất hiện trong thời gian ngắn và là do sự tái tưới máu mà kéo dài TAP trong vùng tim bị ảnh hưởng (xem b, hình 9.52).

– **(d) các trường hợp sóng T dẹt hoặc âm trong quá trình diễn tiến NSTEACS tương ứng với ACS có một tiên lượng tốt hơn khi ST chênh xuống.** Trong những trường hợp BN hết đau, điều này không có nghĩa là các động mạch bị tắc nghiêm trọng, nhưng vẫn còn lưu thông một phần nào đó hoặc tuần hoàn bàng hệ khá tốt (hình 9.25).

**Ngoại lệ với các trường hợp thay đổi sóng T dương thay đổi thành sóng T âm rõ do thiếu máu cục bộ cơ tim khi làm stress test.** Tuy nhiên, trong một số trường hợp (tức là tăng thông khí) sóng T dẹt/âm cũng có thể xuất hiện (dương tính giả) (hình 4.25). Những gì hầu như luôn luôn quan sát được khi làm stress test, như một tiêu chuẩn ECG bệnh lý gợi ý thiếu máu cục bộ, là sự suất hiện ST chênh xuống có thể kéo sóng T dương đi xuống. Trong vài trường hợp hiếm, sóng T nhọn có thể được ghi nhận như một phản ứng bất thường.

*Tóm tắt các thay đổi ECG (QRS – ST – T) ở những BN có bệnh tim thiếu máu cục bộ do xơ vữa huyết khối và phức bộ QRS hẹp.*

#### **A. Giai đoạn cấp tính**

##### **1. Thay đổi ở sóng T**

###### **1.1. Sóng T cao, nhọn, đối xứng**

Giai đoạn tối cấp của STEACS (thiếu máu cục bộ cấp tính). Thịnh thoảng, nó có thể kéo dài và sau đó có thể đi kèm với ST chênh xuống.

###### **1.2 Sóng T âm.**

Sâu ( $\geq 3 - 4$  mm) và đối xứng.

Trong trường hợp của nhồi máu có sóng Q: các dạng LV xuất hiện trong giai đoạn tiến triển của nhồi máu cơ tim có sóng Q (hiệu ứng cửa sổ điện) (hình 9.30).

Sau khi tái tưới máu: thường xuất hiện rS trong trường hợp có tắc LAD: a) giai đoạn tiến triển STEACS ít nhất động mạch có thông một phần (hình 9.17) một cách tự nhiên sau khi điều trị thuốc; b) sau PCI hoặc tiêu sợi huyết; và c) co thắt mạch vành (hình 9.52).

**Dẹt hoặc hơi âm ( $< 2,5$  mm) (hình 9.25 – 9.27).**

Các giai đoạn tiến triển của NSTEMACS ngoài cơn đau: thường có dạng R hoặc RS; có thể tương ứng với kiểu tái tưới máu và lúc có cơn đau thắt ngực có thể phát triển thành ST chênh xuống.

##### **2. Sự thay đổi của ST**

**2.1. ST chênh lên:** dấu hiệu không điển hình của STEACS không điều trị có xu hướng phát triển thành nhồi máu cơ tim có sóng Q chỉ trong vài giờ.

Chúng ta phải nhớ rằng có những dạng soi gương trên ECG (tắc LCX) tương tự như STEACS và dạng ECG không điển hình của nhồi máu cơ tim ST chênh lên.

Nếu ST chênh lên vẫn còn trong giai đoạn bán cấp của STEACS, là một dấu hiệu dọa vỡ.

ST chênh lên ở aVR và thường ở V1 có thể thấy được STEACS.

###### **2.2. ST chênh xuống** với độ dốc ngang hoặc giảm dần: dấu hiệu điển hình của NSTEMACS

Thường xuất hiện trong cơn đau thắt ngực ở BN với ECG cơ bản bình thường hoặc với sóng T dẹt hoặc thậm chí ST chênh xuống. Nó có thể vẫn còn sau đợt cấp tính (hết đau). Ở chuyển đạo V1 – V3 có thể biểu hiện các dạng tương đương của STEACS (tắc LCX).

#### **B. Giai đoạn mạn tính**

**1. Sóng Q.** STEACS có thể trở thành nhồi máu cơ tim có sóng Q hoại tử, bắt đầu từ giai đoạn bán cấp với có tổn thương liên quan xuyên thành.

**2. QRS dẫn rộng.** Xuất hiện trong nhồi máu vùng đáy. Thường cùng xuất hiện với sóng Q.

##### **3. Bất thường tái cực**

- **ST chênh lên** (loại trừ phình thất) hoặc ST chênh xuống (các dạng còn lại)

- **T âm:**

a) **sâu:** các dạng còn lại trong STEACS, đó là tái tưới máu hoặc hiện diện trong trường hợp nhồi máu cơ tim có sóng mạn tính.

b) **dẹt hoặc hơi âm:** thấy trong các trường hợp STEACS với sóng Q hoại tử ở một số chuyển đạo, thường cùng xuất hiện với sóng T âm sâu trong các chuyển đạo khác.

Trong STEACS sóng T dẹt/âm nhẹ cũng có thể thấy các dạng còn lại ở một số chuyển đạo.

- **T dương đối xứng:** ở V1 – V2, đặc biệt là khi một hình ảnh soi gương của nhồi máu cơ thành bên mạn tính.

## TỰ ĐÁNH GIÁ

- A. Những bối cảnh lâm sàng nào ở BN có giảm tưới máu do xơ vữa huyết khối gây tắc động mạch vành?
- B. Bối cảnh lâm sàng nào làm tăng nhu cầu máu?
- C. Mô tả tiến triển trên ECG STEACS?
- D. Các cơ chế điện sinh lý nào giải thích sóng T cao, nhọn ở thiếu máu cục bộ dưới nội tâm mạc xuất hiện trong giai đoạn đầu của STEACS?
- E. Đoạn ST chênh lên xuất hiện như thế nào sau khi sóng T cao xuất hiện trong STEACS?
- F. Những đặc điểm của ST chênh lên trong STEACS?
- G. Ý nghĩa của ST chênh lên trong việc đánh giá mức độ và sự lan rộng của thiếu máu cục bộ cơ tim ?
- H. Những hình ảnh soi gương của ST chênh lên trong STEACS và tại sao lại có liên quan?
- I. Những dạng ECG không điển hình nào (không có ST chênh lên) nhìn thấy trong diễn tiến STEACS và cơ chế điện sinh lý của nó là gì?
- J. Chẩn đoán phân biệt của sóng T cao, nhọn trong thiếu máu cục bộ dưới nội tâm mạc là gì?
- K. Chẩn đoán phân biệt của ST chênh lên trong thiếu máu cục bộ là gì?
- L. Mô tả ECG của BN NSTEMACS?
- M. Cơ chế điện sinh lý giải thích ST chênh xuống trong NSTEMACS?
- N. Các tiêu chuẩn ECG đối với ST chênh xuống trong thiếu máu cục bộ cơ tim là gì?
- O. 2 dạng ECG nào với ST chênh xuống thấy trong NSTEMACS?
- P. Những trường hợp nào có sóng T dẹt hoặc âm trong STEACS?
- Q. Làm thế nào là chẩn đoán phân biệt với ST chênh xuống?
- R. Làm thế nào là chẩn đoán phân biệt với một sóng T âm trong NSTEMACS?
- S. Sóng Q hoại tử là gì và nó được tạo ra như thế nào?
- T. Làm thế nào là chẩn đoán sóng Q hoại tử ?
- U. Mối tương quan giữa các sóng Q hoại tử và vùng nhồi máu LV là gì?
- V. Tại sao sóng R ưu thế trong V1 được giải thích bằng nhồi máu thành bên nhưng không phải nhồi máu thành sau?
- W. Chẩn đoán phân biệt sóng Q hoại tử trong nhồi máu là gì?
- X. Phân đoạn QRS là gì?

Y. Có bao nhiêu loại nhồi máu mà không có sóng Q ?

ZA. Làm thế nào để nhận biết thiếu máu cục bộ cơ tim khi có các yếu tố gây nhầm lẫn (block nhánh, LVH, ...)?

ZB. Các rối loạn ECG điển hình nhất trong thiếu máu cục bộ cơ tim không do xơ vữa huyết khối (co thắt mạch vành, Takotsubo, hội chứng, hội chứng X,...) là gì?

ZC. Dạng ECG thường gặp nhất nhất là gì trong thiếu máu cục bộ cơ tim do tăng nhu cầu?

ZD. Liệt kê các rối loạn nhịp thường gặp nhất thấy được trong IHD.

ZE. Sự tương quan của sóng T dẹt hoặc âm trong IHD là gì?



## PHẦN 3

# RỐI LOẠN NHỊP TIM TRÊN ĐIỆN TÂM ĐỒ

Trong phần thứ ba này, chúng ta sẽ nhìn lại ở chương 10 các khái niệm cơ bản về loạn nhịp cơ tim, sẽ giúp chúng ta hiểu sự hình thành các dạng loạn nhịp tim khác nhau.

Sau đó, trong chương 11, 12 và 13 chúng ta sẽ giải thích hầu hết các hình dạng điện tâm đồ có liên quan cho phép chẩn đoán các loạn nhịp tại thất, trên thất và loạn nhịp thụ động. Chúng ta sẽ bàn luận ngắn gọn về các dạng chủ nhịp trên ECG.

Cuối cùng, chương 14 tóm tắt lại một cách ngắn gọn các vấn đề trên với mục đích phác thảo cách tiếp cận tốt nhất khi chẩn đoán một rối loạn nhịp tim.

Hy vọng người đọc có thể hiểu tất cả các vấn đề trên để dễ dàng giải thích rối loạn nhịp trong ECG trong tương lai. Xin vui lòng tra cứu thêm tài liệu tham khảo.

# KHÁI NIỆM, PHÂN LOẠI VÀ CƠ CHẾ CỦA LOẠN NHỊP TIM

### 10.1. Khái niệm

Bất kỳ nhịp tim nào bắt đầu nhưng không do SN làm chủ nhịp thì đều được coi là một rối loạn nhịp tim ( xem phần 4.2.1 trong chương 4).

ECG được xem là tiêu chuẩn vàng để chẩn đoán rối loạn nhịp.

### 10.2. Phân loại và cơ chế của loạn nhịp tim

Loạn nhịp có thể là chủ động hoặc thụ động, có thể xuất hiện trước hoặc sau một chu kỳ nhịp tim bình thường

**A.** Loạn nhịp chủ động xuất hiện trước một chu kỳ nhịp tim bình thường, do:

– Bất thường ở nút chủ nhịp

+ Do tăng tính tự động của các nút phát nhịp ngoài SN gây ngoại tâm thu và song tâm thu.

+ Xuất hiện sau một kích thích điện.

– Hiện tượng điện vào lại

+ Kinh điển. Hiện tượng này theo giải phẫu phải thỏa các yêu cầu sau đây: (1) sự hiện diện của một đường dẫn truyền; (2) đường dẫn truyền bị block ở một hướng; (3) đảm bảo vận tốc dẫn truyền. Các đường dẫn điện có thể lớn hoặc nhỏ.

+ Nhiều trường hợp loạn nhịp có thể bắt nguồn từ hiện tượng vào lại (tái cực phân tán không đồng bộ, hiện tượng rotors, ...).

**B.** Loạn nhịp thụ động xuất hiện thay thế nhịp điệu cơ bản, do:

– Giảm tính tự động của nút chủ nhịp.

– Giảm dẫn truyền: block.

### 10.3. Lưu ý

Có một số lưu ý là phải được lấy số liệu trước khi xem xét ECG để tìm một rối loạn nhịp.

– **1.** Kính lúp và compass rất hữu ích.

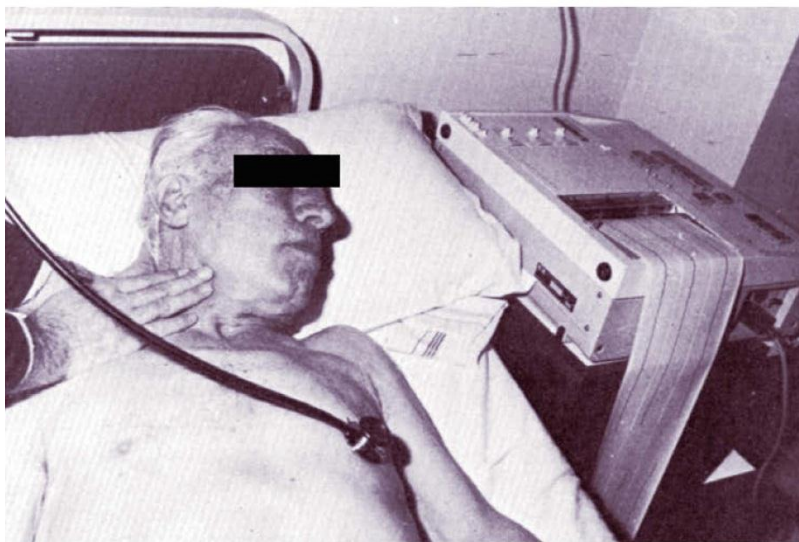– **2.** Cần một kết quả ECG có đủ 12 chuyển đạo.

– **3.** Trong nhịp nhanh kịch phát việc ghi ECG phải được thực hiện đồng thời với việc xoa xoang cảnh (hình 10.1).

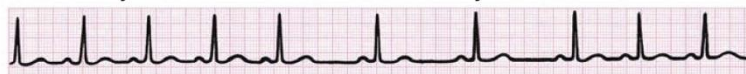– 4. Cần có bệnh sử lâm sàng của BN và BN phải được đặt câu hỏi về những triệu chứng có liên quan đến rối loạn nhịp tim khi có nghi ngờ.

– 5. Kết quả các test thực hiện cho BN (ví dụ như stress test, Holter, Tilt test) nên được xem lại.

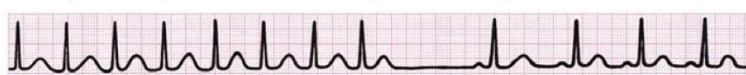– 6. Để chẩn đoán chính xác các rối loạn nhịp xuất phát từ tâm nhĩ hay tâm thất, các dấu hiệu liên quan đến đường dẫn truyền nhĩ thất AV thì sử dụng sơ đồ Lewis rất hữu ích cho mục đích này ( hình 10.2).



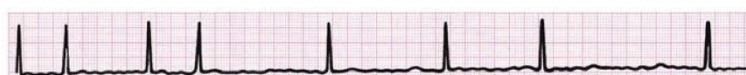
A. Sinus tachycardia: there is a transient delay



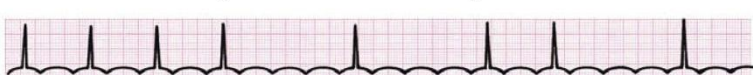B. Paroxysmal supraventricular tachycardia: frequent causes



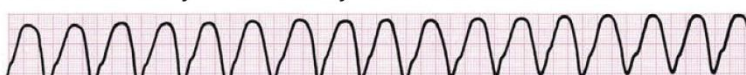C. Atrial fibrillation increase of AV block



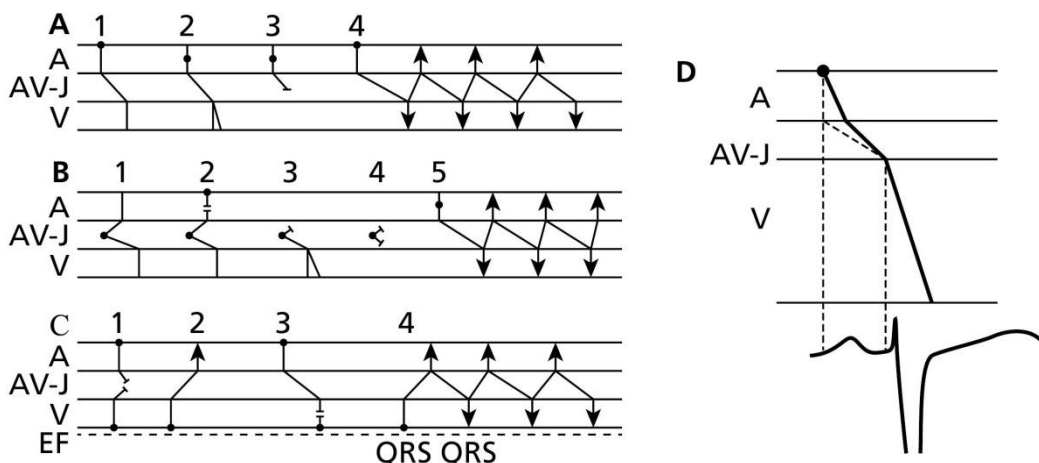
D. Flutter 2:1: the degree of AV block usually increases AV



E. Ventricular tachycardia: usually there is no modification



**Hình 10.1:** lưu ý thủ thuật xoa xoang cảnh (CSM) phải chính xác. Lực của các ngón tay phải đều nhau tương tự như siết chặt một quả bóng tennis, trong một khoảng thời gian ngắn (10 – 15 giây) và cần lặp đi lặp lại 4 – 5 lần ở hai bên, bắt đầu từ phía bên phải. Không bao giờ thực hiện cả hai bên cùng lúc. Thận trọng ở người lớn tuổi và những BN có tiền sử hội chứng xoang cảnh. Các thủ thuật phải đồng thời với việc đo ECG liên tục và nghe nhịp tim. (A – E) ví dụ: đáp ứng của các rối loạn nhịp khác nhau khi thực hiện động tác xoa xoang cảnh.



**Hình 10.2:** (A) (1) dẫn truyền nhĩ – thất bình thường, (2) nhịp nhĩ đến sớm với dẫn truyền lệch hướng, (3) nhịp nhĩ đến sớm với block tại nút AV, (4) dẫn truyền nhĩ thất chậm dẫn đến nhịp nhanh vào lại ở bộ nối AV. (B) (1) nhịp bộ nối đến sớm với dẫn truyền xuôi dòng chậm hơn dẫn truyền ngược dòng, (2) nhịp bộ nối đến sớm cùng khử cực nhĩ với một nhịp xoang (phức hợp nhĩ hỗn hợp), (3) nhịp bộ nối đến sớm với dẫn truyền xuôi dòng đơn độc và trong trường hợp này có dẫn truyền lệch hướng (thấy hai đường xuống khoang tâm thất), (4) nhịp bộ nối đến sớm với dẫn truyền xuôi và ngược dòng tiềm tàng, (5) nhịp nhĩ đến sớm dẫn đến nhịp nhanh vào lại ở bộ nối nhĩ thất. (C) (1) nhịp nhĩ và nhịp thất đến sớm có thể triệt tiêu nhau tại bộ nối AV, (2) nhịp thất đến sớm với dẫn truyền ngược dòng vào tâm nhĩ, (3) nhịp xoang cùng khử cực thất với một nhịp thất đến sớm (nhịp thất hỗn hợp), (4) nhịp thất đến sớm tạo thành nhịp nhanh vào lại tại bộ nối nhĩ thất. (D) cho thấy đường đi của kích thích qua bộ nối AV là biểu đồ như trên hình. Đường liền là đường đi thực sự của kích thích đến toàn bộ tim, đường gãy được sử dụng thay vì đó là nơi mà cả thất và nhĩ cùng bắt đầu hoạt hóa. Vì thế, tại thời điểm này kích thích vòng xuống qua bộ nối AV, đây là dạng quan trọng nhất, được thấy rõ ràng.

#### 10.4. Đáp ứng đối với nghiệm pháp xoa xoang cảnh

Phải thực hiện ở một bên, vừa nghe nhịp tim vừa đo ECG. Hình 10.1 mô tả nghiệm pháp và những đáp ứng của các nhịp tim nhanh khác nhau.

#### 10.5. Sơ đồ Lewis

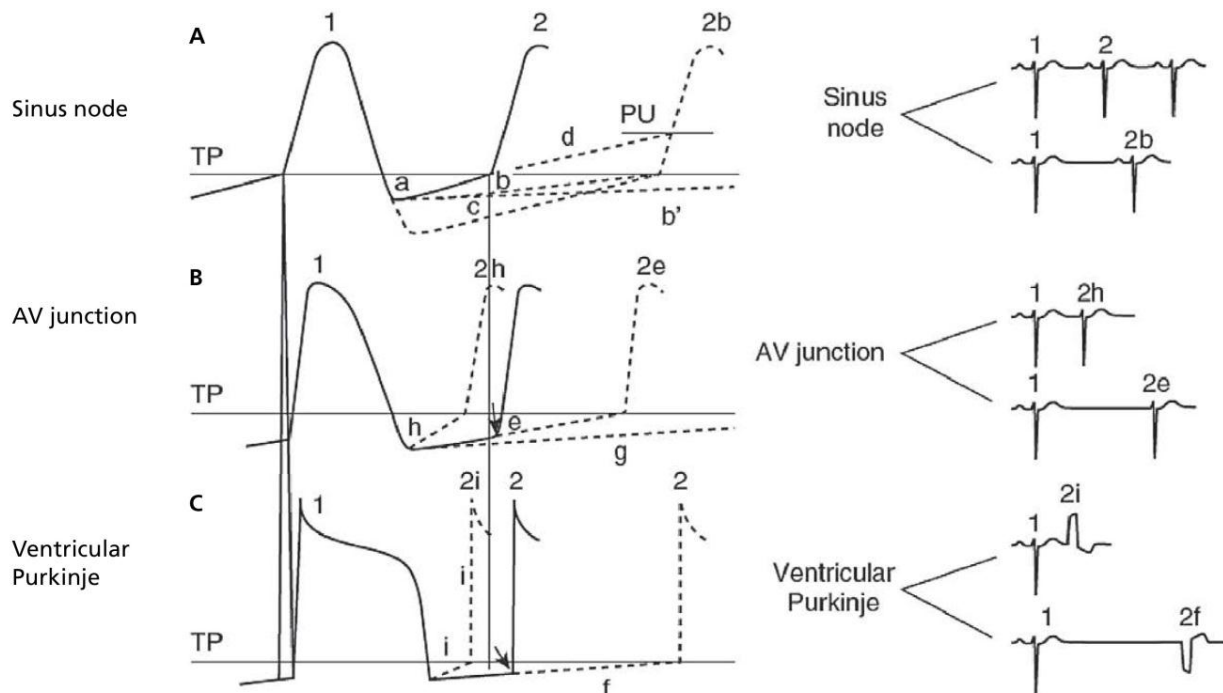
Sơ đồ thể hiện các con đường kích thích điện của nhịp xoang và các loại loạn nhịp chủ động và thụ động. Hình 10.2 mô tả làm thế nào để có được sơ đồ Lewis trong nhịp xoang (D) và các nhịp chủ động khác, tâm nhĩ (A), bộ nối (B) và tâm thất (C). Trong suốt cuốn sách này chúng ta sẽ thấy sự hữu ích của sơ đồ Lewis trong các rối loạn nhịp chủ động cũng như thụ động.

#### 10.6. Cơ chế của loạn nhịp tim

##### 10.6.1. Tăng tính tự động

Đó là những nhịp đến sớm xuất hiện trước nhịp tim cơ bản và có nguồn gốc từ ngoại tâm thu hoặc song tâm thu trên thất hoặc tại thất. Có thể là ngoại tâm thu và song tâm thu đơn độc hoặc lặp đi lặp lại (tự động nhĩ hoặc nhanh thất) hoặc gây nên nhịp nhanh trên thất có hiện tượng vào lại và rung hoặc cuồng nhĩ hoặc thất.

**Ngoại tâm thu có liên quan đến xung có trước và do đó có một khoảng ghép cặp cố định.** Trong đó ngoại tâm thu bắt nguồn từ sự khử cực còn lại sau mỗi xung của nhịp cơ bản bởi vì khu vực này không được bảo vệ bởi một block đi vào, giống như khi xảy ra với song tâm thu. Kết quả là, một điểm kích thích mới có thể phát sinh từ sự khử cực cơ tim lân cận trước kích thích tiếp theo của nhịp cơ bản. Điều này giải thích cho khoảng thời gian ghép cặp cố định. Ngược lại, đối với song tâm thu các khoảng thời gian ghép cặp thay đổi vì tính độc lập xung có trước (hình 10.4).



**Hình 10.3** (trái) thấy đường thẳng nối các TAP của SN, bộ nối AV và mạng Purkinje, điều này cho thấy loạn nhịp chủ động và thụ động là do những rối loạn tính tự động: (a) hình ảnh đường cong khử cực tâm trương của SN bình thường. (b) giảm đường cong khử cực tâm trương; (c) đường cong khử cực tâm trương của SN với tốc độ xuất phát bình thường nhưng bắt đầu ở một mức thấp hơn; (d) đường cong khử cực tâm trương bình thường với một TP ít âm hơn; (e) đường cong khử cực tâm trương của bộ nối AV bình thường; lưu ý trước khi đường cong này hoàn tất (tức là trước khi nó đạt đến TP), các kích thích SN (mũi tên) tạo một AP mới (cuối đường liên tục trong “3”); (f) đường cong khử cực tâm trương bình thường của mạng Purkinje (tương tự như “e”); (g) đánh dấu mức giảm tính tự động của bộ nối AV, (h) tăng tính tự động của bộ nối AV; (i) tăng tính tự động của mạng Purkinje. Vì vậy, trong điều kiện bệnh lý, tăng tính tự động bộ nối AV (h) và các hệ thống mạng Purkinje (i) có thể lớn hơn so với các SN (nhịp chủ động). Ngoài ra, tính tự động bình thường của bộ nối AV (đường đứt khúc ở “e” và “g”) hoặc ở tâm thất (đường đứt khúc “f”) có thể thay thế nhiệm vụ của SN (b và b’) (nhịp thụ động). (Phải) ví dụ: ECG trong những tình huống điện sinh lý khác nhau (chú thích nhịp xoang bình thường: 1 – 2; nhịp chậm xoang: 1 – 2b; ngoại tâm thu tại bộ nối: 1 – 2h; nhịp thoát bộ nối phức tạp: 1 – 2e; ngoại tâm thu thất: 1 – 2i và nhịp thoát thất phức tạp: 1 – 2f).

## A. Ngoại tâm thu

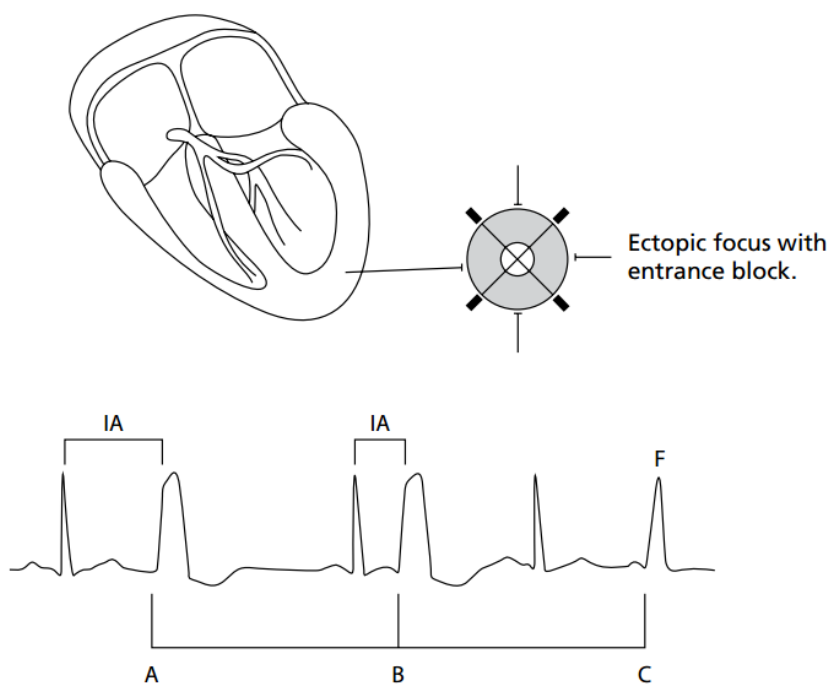
**Ổ phát nhịp lạc chỗ, tâm nhĩ, bộ nối, tâm thất xuất hiện một sự tăng sắc nét hơn ở pha 4 (TDP),** điều này giải thích tại sao các ngưỡng điện thế đạt được sớm hơn nguồn gốc của nhịp sớm trước khi kích thích cơ bản tiếp theo có thể khử cực ổ lạc chỗ. Thực tế là khoảng thời gian ghép cặp của ngoại tâm thu kế tiếp được cố định bởi vì sự gia tăng tốc độ của pha 4 trong tất cả các trường hợp có liên quan đến nhịp đến sớm (hình 10.3h và 10.3i).

Hình 10.3 giải thích các rối loạn nhịp chủ động (ngoại tâm thu) và thụ động (nhịp thoát) có thể xuất hiện do sự thay đổi khác nhau về độ dốc của các đường cong trong pha 4 của SN hay lạc chỗ.

Trong khi đó, thuyết tự động của ổ lạc chỗ, dưới ngưỡng điện thế, có thể bắt nguồn một nhịp sớm với một khoảng thời gian ghép cặp cố định nếu nó trùng hợp với pha dễ bị kích thích xảy ra vào cuối TAP.

Khoảng 10% của nhịp nhanh trên thất (hình 11.4, 11.5, 11.9 và 11.10) là do tăng tính tự động lặp đi lặp lại của các ổ lạc chỗ. Cuối cùng, gần đây đã được chứng minh rằng hầu hết rung nhĩ kịch phát là do một ổ tự động phát nhịp ở nhĩ (hình 11.15B).

## B. Song tâm thu



**Hình 10.4:** cơ chế song tâm thu thường được giải thích bởi một block đường vào ở ổ lạc chỗ. Điểm trung tâm xuất hiện ổ song tâm thu, được bao quanh bởi một khu vực bị block đường vào (khu vực bóng mờ). Kích thích song tâm thu có thể được dẫn truyền ngoài vùng này, nhưng các kích thích bên ngoài không thể đi vào đó. Thông thường, một số tồn tại block đầu ra ở một số mức độ. (Dưới): lược đồ phức hợp song tâm thu thất với ba đặc điểm đặc trưng trên ECG: khoảng thời gian ghép cặp biến đổi, nhiều khoảng gian lạc chỗ và phức bộ hỗn hợp (xem chương 12).

Song tâm thu không liên quan đến các phức hợp đến sớm và do đó có một khoảng thời gian ghép cặp thay đổi. Hơn nữa, cũng xuất hiện một block đường đi vào ngăn cản nó được khử cực từ nhịp cơ bản mà thường là nhịp xoang (hình 10.4).

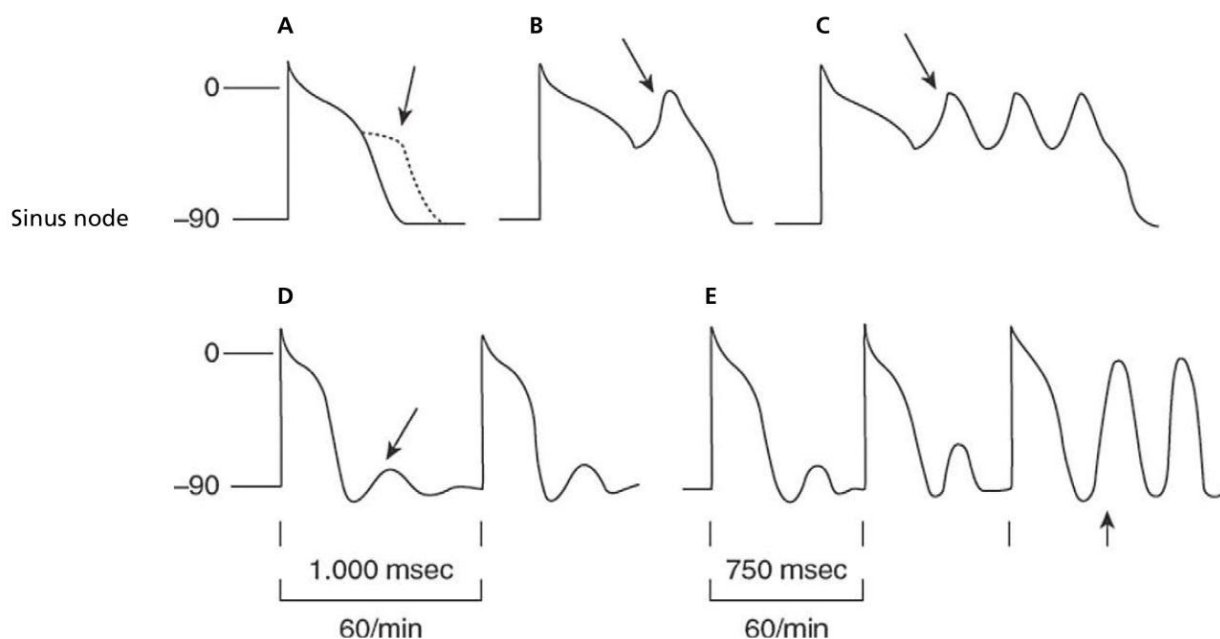
Khi các xung song tâm thu lan ra các mô xung quanh ngoài giai đoạn trở, một phức hợp lạc chỗ với khoảng thời gian ghép cặp biến đổi được ghi lại và phức bộ hỗn hợp thường xuyên xuất hiện. Do tính độc lập của các nhịp tim cơ bản, các song tâm thu xuất hiện nhiều, liên tiếp với nhau.

Hình 10.4 cho thấy các tiêu chuẩn chẩn đoán của song tâm thu được mô tả ở trên và hình 12.3 minh họa một ví dụ điển hình của song tâm thu thất.

### 10.6.2. Hoạt hóa khởi phát

Thuật ngữ hoạt hóa khởi phát “trigger activity” để chỉ những xung đầu tiên ở các sợi cơ tim phụ thuộc vào sự hậu khử cực.

Trong trường hợp này có bất thường gây kích thích trong pha 3 của TAP hoặc pha cuối của nó, tạo ra một hậu điện thế xuất hiện sớm hoặc muộn (A, B, C) hoặc (D và E) Những hậu điện thế này có thể bắt đầu một sự lan truyền đáp ứng với một khoảng thời gian ghép cặp cố định (hình 10.5).



**Hình 10.5:** sự xuất hiện hậu điện thế sớm (A và C) và trễ (D và E) là cơ chế giải thích sự xuất hiện của các kích thích sớm (phức hợp) gây ra bởi sự hoạt hóa khởi phát.

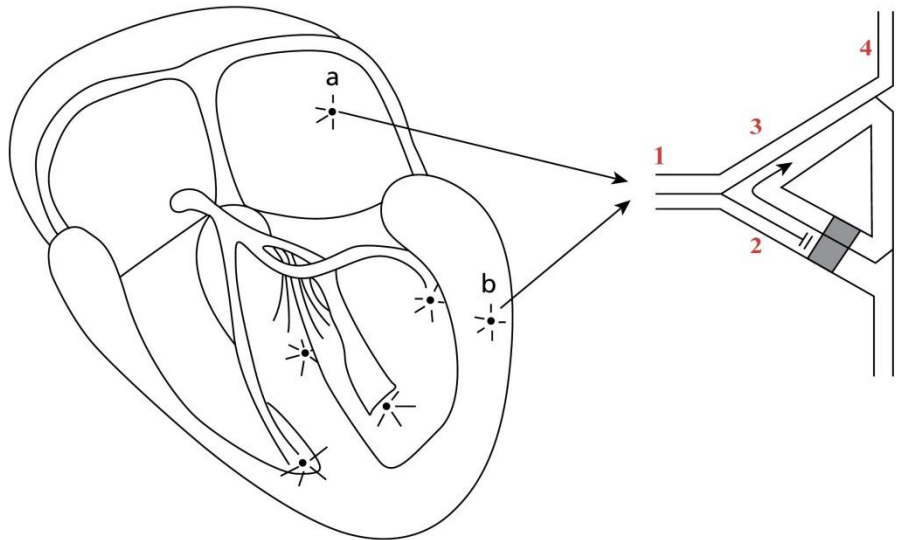
### 10.6.3. Hiện tượng vào lại

Giải thích những xung động đơn độc của nguồn gốc ngoại tâm thu và là những nguyên nhân của rối loạn tăng nhịp tim tái đi tái lại.

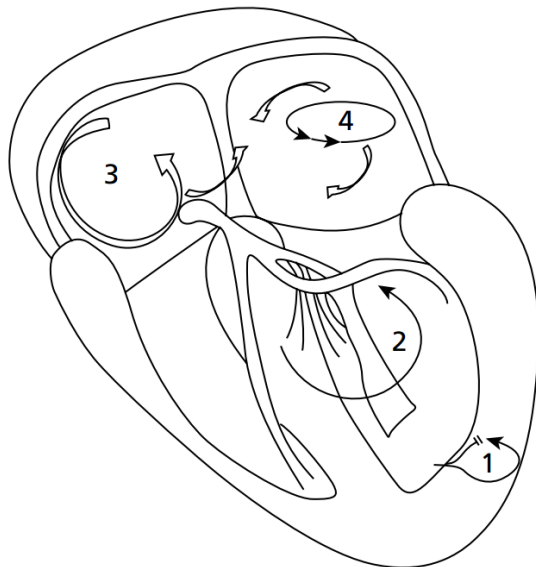
### 10.6.3.1. Hiện tượng vào lại kinh điển

Cơ chế này bao gồm một vòng được xác định trước, trong trường hợp ngoại tâm thu, một vòng nhỏ ở tâm nhĩ hoặc ở tâm thất vòng được hình thành. Ví dụ, tại các khớp nối của ba hoặc nhiều tế bào tim và một kích thích đến sớm tại thời điểm khử cực của vòng này, gây ra một nhịp mới. Bởi vì nhịp mới này có liên quan đến nhịp đến trước, nên có một khoảng thời gian ghép cặp cố định.

Các điều kiện cần thiết cho một hiện tượng vào lại kinh điển được liệt kê dưới đây (hình 10.6 và 10.7).



**Hình 10.6:** vòng vào lại nằm ở khớp nối Purkinje – cơ tâm nhĩ (a) và Purkinje – cơ tâm thất (b) (vòng vào lại nhỏ). Những vòng vào lại này cho thấy sự hình thành của ngoại tâm thu nhĩ hoặc ngoại tâm thu thất với một khoảng thời gian ghép cặp cố định.



- 1: see Fig. 12.8 and 12.9
- 2: see Fig. 12.10A
- 3: see Fig. 11.17 – 11.19
- 4: see Fig. 11.21

**Hình 10.7:** ví dụ về một vòng vào lại nằm ở vùng hoạt tử của tâm thất (1) hoặc vòng vào lại SCS nội tâm thất trái (2) hay cuồng nhĩ (3), hoặc (4) vòng vào lại lớn của nhịp tim nhanh.



– **1.** Phải có một vòng vào lại để kích thích có thể tạo vòng tuần hoàn lặp lại. Nói chung, trong các xung động đơn độc, thường là một vòng vào lại nhỏ.

– **2.** Phải có một phần trong vòng vào lại bị block ở một hướng.

– **3.** Tốc độ dẫn truyền trong vòng vào lại phải phù hợp, không quá nhanh, vì trong những trường hợp này các kích thích có thể bị block ở một số phần của vòng vào lại vẫn còn ở giai đoạn trơ hoặc quá chậm bởi vì các kích thích xoang kế tiếp đã khởi cực vòng vào lại rồi.

### **Vòng vào lại nhỏ**

– Hình 10.6 cho thấy cách ngoại tâm thu nhĩ hoặc thất bắt nguồn từ cơ chế vòng vào lại nhỏ.

– Sự kích thích SN (1) tìm đến những chỗ của vòng vào lại. Nó đi qua một cách dễ dàng để đến đường số 3, nhưng bị block lại ở đường số 2 nơi có block một chiều. Kích thích xoang từ đường số 3 đi đến hai bên của vòng vào lại nhỏ (4) để kích thích các phần còn lại của cơ tim. Tuy nhiên, khi tới phần đối diện của vòng bị block theo đường số 2, kích thích nhịp xoang đi qua nó và vòng lại qua đường 3 tạo xung động mới, đó là một ngoại tâm thu nhĩ nếu vòng vào lại ở tâm nhĩ và ngoại tâm thu tâm thất nếu vòng vào lại ở tâm thất .

– Nếu hiện tượng này lặp đi lặp lại, thì nhịp nhanh nhĩ, thất hay bộ nối, tùy thuộc vào vị trí của các vòng vào lại nhỏ sẽ xuất hiện thay vì một ngoại tâm thu đơn độc.

– Từ cơ chế trên, phần lớn các ngoại tâm thu có nguồn gốc từ hiện tượng vòng vào lại nhỏ (xem ở trên). Ngoại tâm thu do hiện tượng vào lại cũng là một cơ chế gây ra một số loại rung nhĩ và rung thất (chương 11 và 12).

### **Vòng vào lại lớn**

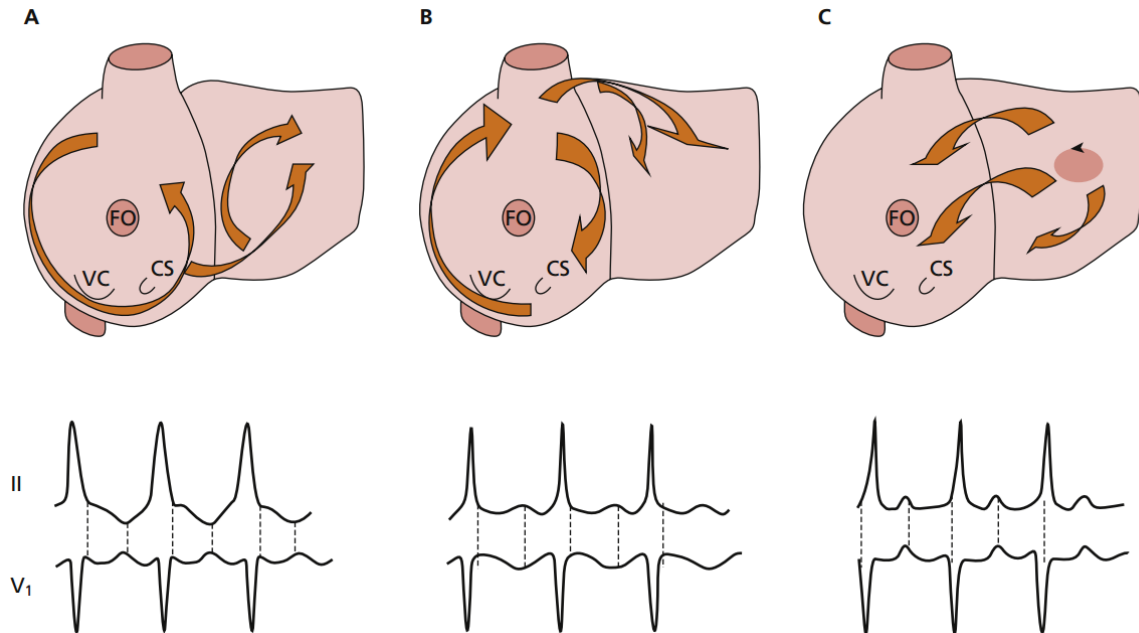
– Những vòng vào lại này gây những loại rối loạn nhịp khác nhau được mô tả dưới đây:

+ **1. Vòng vào lại thất:** gây nhịp nhanh thất trong vòng vào lại lớn nằm ở tâm thất xung quanh mô sẹo (sau nhồi máu của tâm thất) (hình 10.7 – 1) hoặc giữa hai nhánh của SCS (vòng vào lại nhánh – nhánh) (hình 10.7 – 2). Loại thứ hai khó chẩn đoán trên ECG vì giống LBBB.

+ **2. Vòng vào lại nhĩ (hình 10.7 – 3 và 4, và 10.8):** vòng vào lại lớn ở tâm nhĩ giải thích hiện tượng rung nhĩ và nhịp nhanh nhĩ vòng vào lại lớn – có thể được coi là cuồng nhĩ không điển hình (xem phần sau).

\* **Cuồng nhĩ:** hình 10.8 các vòng vào lại giải thích sự xuất hiện của cuồng nhĩ thường gặp: vòng vào lại nhĩ phải với dẫn truyền ngược chiều kim đồng hồ (A) và loại cuồng nhĩ ít gặp hay rung nhĩ ngược, đó là một vòng vào lại nhĩ với dẫn truyền theo chiều kim đồng hồ trong nhĩ phải (B). Các hình tương tự cho thấy

các dạng ECG thường gặp nhất ở chuyển đạo DII, V1 ở cả 2 type của cuồng nhĩ. Ở loại cuồng nhĩ ít gặp ở chuyển đạo DII, DIII, aVF không có đường đẳng điện rõ ràng giữa các sóng (hình 11.17).



**Hình 10.8:** vòng vào lại giải thích sự hiện diện của cuồng nhĩ với xoay ngược chiều kim đồng hồ (A); rung nhĩ ngược ít gặp xoay cùng chiều kim đồng hồ (B); và một trường hợp cuồng nhĩ không điển hình phát sinh từ nhĩ trái (C).

\* Giống như tất cả các rối loạn nhịp do hiện tượng vào lại, cuồng nhĩ được kích hoạt bởi một ngoại tâm thu nhĩ, một vùng của vòng vào lại ở giai đoạn trở gây nên, hai loại thường gặp nhất của cuồng nhĩ do cơ chế của vòng vào lại lớn, thể hiện trong hình 10.8A và B. Những loại khác của cuồng nhĩ không điển hình cũng có thể có (Garcia Cosio et al., 1990). Hình 10.8C và 11.21 cho thấy một ví dụ về cuồng nhĩ không điển hình phát sinh ở nhĩ trái.

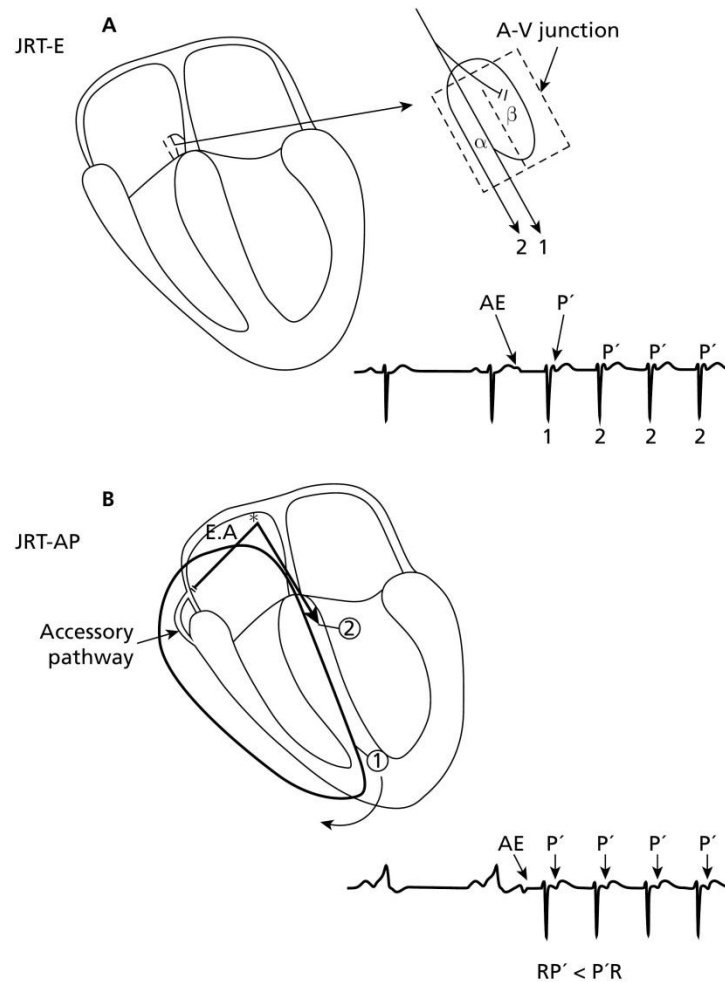
\* **Nhịp nhanh nhĩ do vòng vào lại lớn** có đường đẳng điện giữa các sóng ở các chuyển đạo DII, DIII và aVF. Chúng khác nhau với cuồng nhĩ không điển hình chủ yếu là tần số của các sóng nhĩ (> 200 – 220 lần/phút được coi là cuồng nhĩ không điển hình). Cơ chế là một vòng vào lại lớn nằm xung quanh một vòng nhĩ thường liên quan đến sau phẫu thuật hoặc cắt đốt (hình 10.7 – 4).

+ **3. Vòng vào lại của bộ nối AV:** các nguyên nhân gây nhịp tim nhanh vào lại tại bộ nối nhĩ thất

\* **Thường gặp nhất là kịch phát.** Hiếm khi tồn tại **kéo dài hoặc lặp đi lặp lại**. Những trường hợp ít gặp, bắt đầu với một tiêu chuẩn rút ngắn khoảng thời gian RR và gây một nhịp tim nhanh qua lại bằng cách sử dụng một đường dẫn truyền phụ với dẫn truyền ngược dòng tốc độ chậm. Vì lý do này, chúng được gọi là **fast – slow** (kích thích đi nhanh chóng từ tâm nhĩ đến tâm thất qua bộ nối AV và

đi từ RV đến tâm nhĩ thông qua một con đường phụ dẫn truyền chậm) ( $RP' > P'R$ ) (FARRE et al., 1979) (hình 11.8).

\* **Nhịp nhanh kịch phát gây ra bởi hiện tượng vào lại.** Trong nhịp nhanh kịch phát, bộ nối AV tham gia vào các vòng vào lại (80% của nhịp tim nhanh kịch phát trên thất với QRS hẹp) và một loại dẫn truyền slow – fast xuất hiện ( $RP' < P'R$ ) (hình 10.9, 11.6, và 11.7).



**Hình 10.9:** (A) ví dụ về các rối loạn nhịp do hiện tượng vào lại liên quan đến bộ nối AV đơn độc (JRT – E) (A) hoặc liên quan đến một con đường phụ (JRT – AP) (B). Trong trường hợp đầu tiên (A), ngoại tâm thu nhĩ (AE) đến sớm không dẫn truyền xuôi dòng trên đường β được dẫn truyền P'R dài hơn, chỉ đi qua con đường α (chậm), nhưng với hoạt hóa nhĩ ngược dòng nhanh (P') có thể được che lấp ở cuối phức bộ QRS (nó có thể giống sóng r' hay sóng S). Trong trường hợp thứ hai (B) vòng vào lại theo thứ tự: mạng Purkinje – cơ tâm thất – đường dẫn truyền phụ – tâm nhĩ – hệ thống Purkinje. Một ngoại tâm thu ở nhĩ bị block trên đường dẫn truyền phụ cho thấy bị block một chiều, do đó sẽ được dẫn truyền qua con đường bình thường. Từ đó, kết quả phức hợp (1) không xuất hiện sóng delta. Xung động này đi vào lại ngược dòng trên con đường phụ, hoạt hóa tâm nhĩ gây ra nhịp tim nhanh vào lại với phức bộ QRS hẹp (2) (không có sóng delta). Trong trường hợp này, nhịp ngoại tâm thu nhĩ đến sớm được dẫn truyền ngắn hơn P'R so với trường hợp của JRT – E (xem A), và do dẫn truyền ngược dòng trên con đường phụ, P' được ghi lại gần và một khoảng cách ngắn tính từ QRS ( $RP' < P'R$ ).

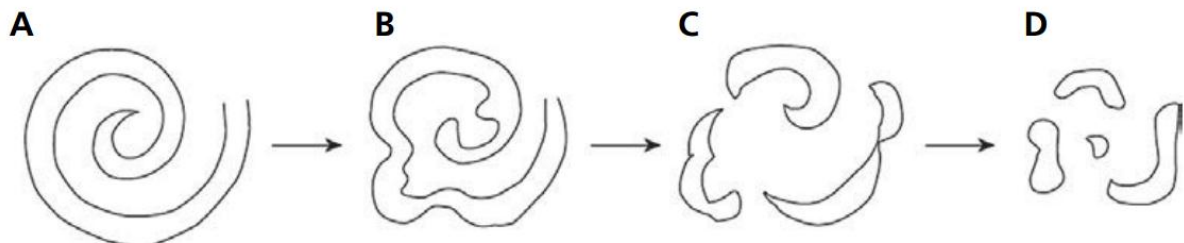
\* Các vòng vào lại có thể đơn độc tại các bộ nối AV (hình 10.9A) hoặc có thể tham gia trên một đường dẫn truyền phụ tương tự (hình 10.9B). Vì vậy, các nhịp nhanh kịch phát có thể xuất hiện một vòng vào lại đơn độc tại bộ nối AV (nhịp nhanh kịch phát với vòng vào lại bộ nối đơn độc) (JRT – E) hoặc tại bộ nối AV với một đường phụ (JRT – AP). Trong tiếng Anh nhịp nhanh do hiện tượng vào lại tại bộ nối AV đơn độc thường được viết tắt là AVNRT và loại còn lại AVRT. Hình 10.9 cho thấy cơ chế xuất hiện trong cả hai trường hợp của nhịp nhanh kịch hoạt bởi một ngoại tâm thu nhĩ với đường dẫn truyền beta của nút AV (hình 1.3C) hoặc các đường dẫn truyền phụ trong giai đoạn trơ, cho phép các nhịp nhanh do hiện tượng vào lại bắt đầu, như thể hiện trong sơ đồ (hình 10.9).

\* Lưu ý trong JPT – AP, sóng P' hơi tách biệt với QRS nhưng với  $RP' < P'R$  (slow – fast), trong khi ở JPT – E, P' bị ẩn hoặc dính liền với QRS và không nhìn thấy được. Điều này là do thực tế rằng sự dẫn truyền ngược dòng qua đường phụ dài hơn trong trường hợp của JPT – E (hình 10.9, 11.6, và 11.7).

### 10.6.3.2. Một số dạng khác của vòng lại

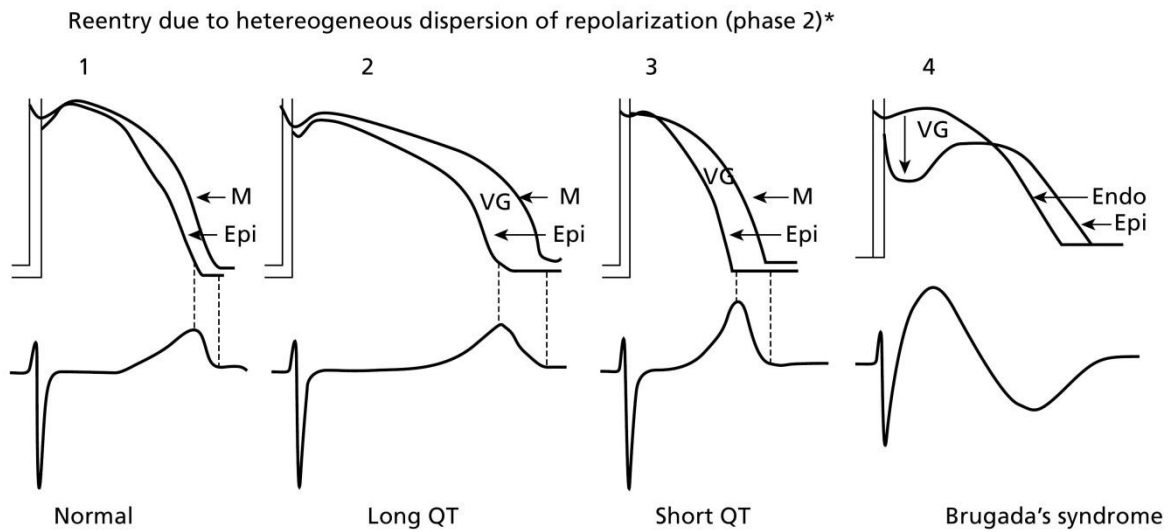
Hiện tượng này có nhiều loại khác (Bayes de Luna, 2011). Chúng tôi chỉ mô tả như sau:

– **Thuyết rotor.** Rotor là một làn sóng xoắn ốc khi nó ở một tần số cao, có thể là một trong những cơ chế giải thích rung nhĩ và rung thất (hình 10.10).



**Hình 10.10:** hình này cho ta thấy làm thế nào một sóng xoắn ốc (rotor) (A) bị phá vỡ và biến thành một đường ngoằn ngoèo (B), và sau đó dẫn truyền ngày càng hỗn loạn cho đến khi nó hoàn toàn phá vỡ, dẫn đến một sự dẫn truyền cuồng động (C và D).

– **Phân tán tái cực không đồng nhất (HDR).** Ngoài ra nhịp nhanh vào lại được tạo ra do sự phân tán tái cực không đồng nhất, tạo một gradient điện thế giữa hai vùng tâm thất. Một trong hai vùng này có TAP dài hơn và một có TAP ngắn hơn và/hoặc hình thái khác nhau, tạo ra một hiện tượng vào lại ở đầu pha 2 của TAP kích hoạt rung thất (hình 10.11). HDR giải thích rối loạn nhịp tâm thất (VF) gây đột tử trong trường hợp của bệnh tim di truyền (hội chứng QT dài, ngắn và hội chứng Brugada) (hình 10.11) (xem chương 16).

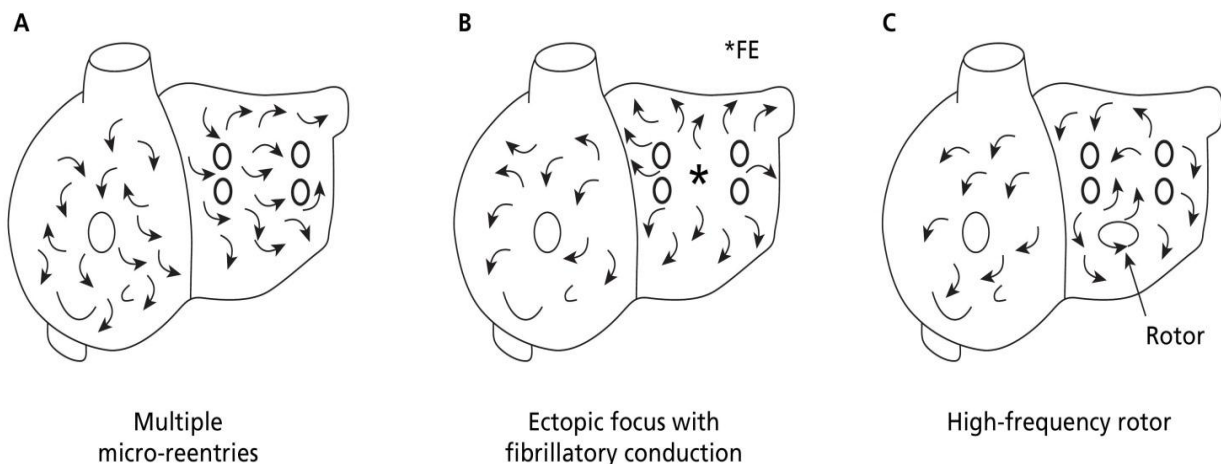


\*According to Antzelevitch at transmural level

**Hình 10.11:** ví dụ về pha 2 vòng vào lại do phân tán tái cực không đồng nhất. Theo Antzelevitch, phân tán diễn ra ở mức độ xuyên thành và điện thế hoạt hóa của tế bào cơ tim là kéo dài nhất so với các điện thế hoạt hóa so với phần còn lại của thành tim. HDR này tạo ra một gradient thất giữa các khu vực với AP dài và khu vực với AP ngắn nhất và giải thích cho sự xuất hiện của nhanh thất/rung thất ở BN có hội chứng QT dài (2) và hội chứng QT ngắn (3). Trong hội chứng Brugada (4) HDR xảy ra giữa nội tâm mạc và ngoại tâm mạc của RV vào đầu pha 2 (VG), vì sự ưu thế thoát qua của dòng điện bên ngoài. Epi: ngoại tâm mạc, M: tế bào cơ tim.

#### 10.6.4. Cơ chế của rung nhĩ

(Hình 10.12) Rung nhĩ (AF) có thể được giải thích bởi ba cơ chế: **(a) hiện tượng vào lại nhiều lần của tâm nhĩ;** **(b) ổ phát nhịp ở các van tĩnh mạch phổi với rung dẫn truyền** (chiếm nhiều nhất trong cơ chế rung nhĩ kịch phát); và **(c) một rotor tần số cao (nguồn năng lượng)** khởi phát bởi một ngoại tâm thu nhĩ.



**Hình 10.12:** 3 cơ chế rung nhĩ. (A) vòng vào lại nhỏ nằm ở ổ phát nhịp ngoại lai gây vào lại nhiều lần (khái niệm cổ điển). (B) ổ phát nhịp ngoại lai với tăng tính tự động (các tĩnh mạch phổi) (dấu\*) và rung dẫn truyền. (C) ngoại tâm thu nhĩ nằm trong ổ ngoại lai khởi đầu một sóng xoắn ốc tần số cao mà làm kéo dài tình trạng loạn nhịp với rung dẫn truyền.

### 10.6.5. Cơ chế của rung thất

(Hình 10.10 và 10.11) rung thất thường bắt đầu do xung tâm thất (thường là ngoại tâm thu) mà bắt nguồn **hiều vòng vào** lại như trong rung nhĩ. Gần đây, nó đã được đề xuất rằng **rung thất được gây ra bởi một sóng xoắn ốc (rotor)** (hình 10.10) dẫn truyền lang thang (B) và kết quả là dẫn truyền hỗn loạn và cuối cùng là rung dẫn truyền (C và D). Nó cũng có thể gây ra nhanh thất/rung thất; sự phân bố tái cực không đồng nhất (hình 10.11).

Rung thất thường được đến trước bởi nhanh thất hoặc cuồng thất. Cuồng thất cũng có thể được coi là rung thất với tốc độ cao (250 – 300 lần/phút) cho thấy QRS chỉ lặp đi lặp lại mà không thấy sóng tái cực.

### 10.7. Cơ chế loạn nhịp tim thụ động

Bao gồm tính tự động giảm, block ở mức xoang – nhĩ, nút nhĩ thất và các khái niệm về dẫn truyền bất thường, các dẫn truyền tiềm tàng. Block tâm nhĩ và tâm thất được mô tả trong chương 5 và 7.

#### 10.7.1. Tính tự động giảm

Đây là những trường hợp nhịp tim chậm do giảm hoạt động của SN (nhịp chậm xoang) (hình 10.3 và chương 13). Hiếm khi, nhịp chậm xoang được gây ra bởi hoạt động liên quan đến rối loạn nhịp tim, cũng như sự hiện diện của ngoại tâm thu thất ẩn mà khử cực SN và thay đổi nhịp của nó.

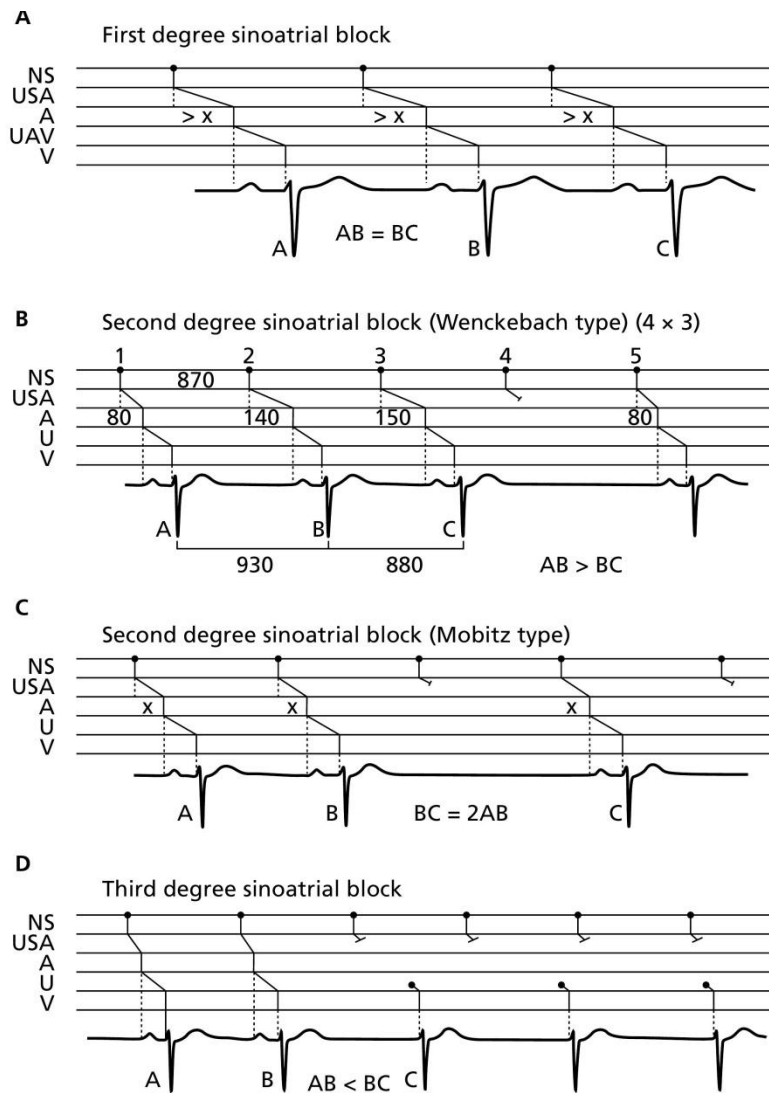
#### 10.7.2. Block tim

Như đã giải thích ở chương 5, phần này đề cập đến bất kỳ khó khăn nào trong việc thực hiện dẫn truyền kích thích của tim. Block tim kinh điển có thể diễn ra ở bộ nối xoang nhĩ, tâm nhĩ (chương 5), bộ nối AV và tâm thất (chương 7). Có thể là độ 1 (các kích thích đi chậm), độ 3 (kích thích bị block hoàn toàn), và độ 2 (kích thích có thể dẫn truyền bình thường hoặc block độ 1) đôi khi qua và đôi khi không. Bây giờ chúng ta sẽ giải thích block tim ở mức độ xoang nhĩ và nhĩ thất.

Chúng tôi cũng sẽ thảo luận về các khái niệm lạc chỗ ở tâm thất và ít gặp hơn ở mức độ tâm nhĩ, cũng như các khái niệm dẫn truyền tiềm tàng ở những BN với một số rối loạn dẫn truyền trong tim. Chúng ta phải nhớ rằng hiện tượng vào lại (loạn nhịp tim chủ động) luôn luôn liên quan đến một block một chiều ở một số vùng của tim (hình 10.6).

##### 10.7.2.1. Block xoang nhĩ

(Hình 10.13) trong trường hợp này block kích thích xảy ra giữa SN và tâm nhĩ. Giống như tâm nhĩ và block tâm thất, độ 1 (A), độ 2 (B), hoặc độ 3 (C) block xoang có thể có. Block xoang nhĩ độ hai và block nhĩ thất có thể được phân thành hai loại: (1) block này là Wenckebach hoặc Mobitz 1; hoặc (2) Mobitz type 2. Hình 10.13 cho thấy các loại khác nhau của block xoang nhĩ (chương 13 và hình 13.3).



**Hình 10.13:** (A) độ đầu tiên của block xoang nhĩ. Dẫn truyền xoang nhĩ luôn bị chậm lại ( $> x$ ), nhưng điều này không chuyển thành hình ảnh ECG ( $x =$  thời gian dẫn truyền xoang nhĩ bình thường). (B) block xoang nhĩ độ 2 (loại Wenckebach,  $4 \times 3$ ). Thời gian dẫn truyền xoang nhĩ dần tăng từ bình thường (80 ms) đến block tuyệt đối (80 =  $x$ ,  $x + 60$ ,  $x + 70$ ) và block. Khoảng cách giữa hai RR đầu (930 ms) lớn hơn giữa RR thứ hai và thứ ba (880 ms). Dẫn truyền xoang nhĩ không thể xác định được. Tuy nhiên, nhận thấy rằng khoảng cách 1-2, 2-3, 3-4, và 4-5 đều giống nhau và giả định rằng nhịp xoang là 870 ms, 1, 2, 3, 4, 5 về mặt lý thuyết thể hiện cho nguồn gốc của các xung xoang. Vì vậy, như chúng ta đã giả định rằng thời gian dẫn truyền xoang nhĩ đầu tiên của chuỗi là 80 ms, tăng liên tiếp trong dẫn truyền xoang nhĩ, điều đó giải thích việc rút ngắn thời gian RR và tạm nghỉ sau đó nên là  $80 + 60$  (140) và  $140 + 10$  (150). Vì vậy, nó được giải thích rằng trong block xoang nhĩ Wenckebach sự gia tăng lớn nhất xảy ra trong chu kỳ đầu của mỗi chuỗi, sau khi nghỉ ( $AB > BC$ ). Các khoảng PR là không đổi. Khoảng RR thứ hai là ngắn hơn 50 ms, vì đây là sự khác biệt giữa tăng dẫn truyền xoang nhĩ giữa ở chu kỳ RR thứ nhất và thứ hai. Trên thực tế, chu kỳ RR đầu bằng  $870 + 60 = 930$  ms, trong khi ở chu kỳ thứ hai nó bằng  $930 - 50$  (50 là sự khác biệt giữa việc tăng lên ở chu kỳ thứ nhất là 60 và thứ hai là 10) = 880 ms. (C) block xoang nhĩ độ 2 (kiểu Mobitz). Dẫn truyền xoang nhĩ (bình thường hoặc bị chậm lại) là không đổi ( $x$ ) trước khi kích thích bị block hoàn toàn ( $BC = 2AB$ ). (D) block xoang nhĩ độ 3. Một nhịp thoát xuất hiện (trong trường hợp này, ở bộ nối AV) không thấy sóng P trong ECG ( $AB < BC$ ). Nhịp thoát có thể hoạt hóa ngược dòng tâm nhĩ (không theo quy luật).





### 10.7.2.2. Block nhĩ thất

(Hình 10.14) đây là loại block xảy ra tại bộ nối AV. Hình 10.4 cho thấy các loại khác nhau của block AV độ 1, 2, hoặc 3. Để xác định chính xác vị trí của các block (trên, dưới hoặc trong hisian) sự lệch HISIAN phải được ghi lại bằng cách sử dụng phương pháp nội khoang (chương 13) và (hình 13.4).

### 10.7.3. Dẫn truyền lệch hướng

Đây là sự phân bố bất thường và tạm thời của một nhịp trên thất thông qua các tâm thất (Singer và Ten Eick, 1971; Rosenbaum, 1973) hay tâm nhĩ. Chúng ta sẽ tập trung vào dẫn truyền tâm thất lệch hướng. Chương 5 đề cập đến lệch hướng nhĩ (thay đổi đột ngột và tạm thời trong hình thái sóng P đáp ứng các tiêu chí cho block nhĩ gián đoạn, mặc dù nó đòi hỏi phải chẩn đoán phân biệt với các bất thường khác như nhịp thoát và nhịp phức tạp, artifact,...).

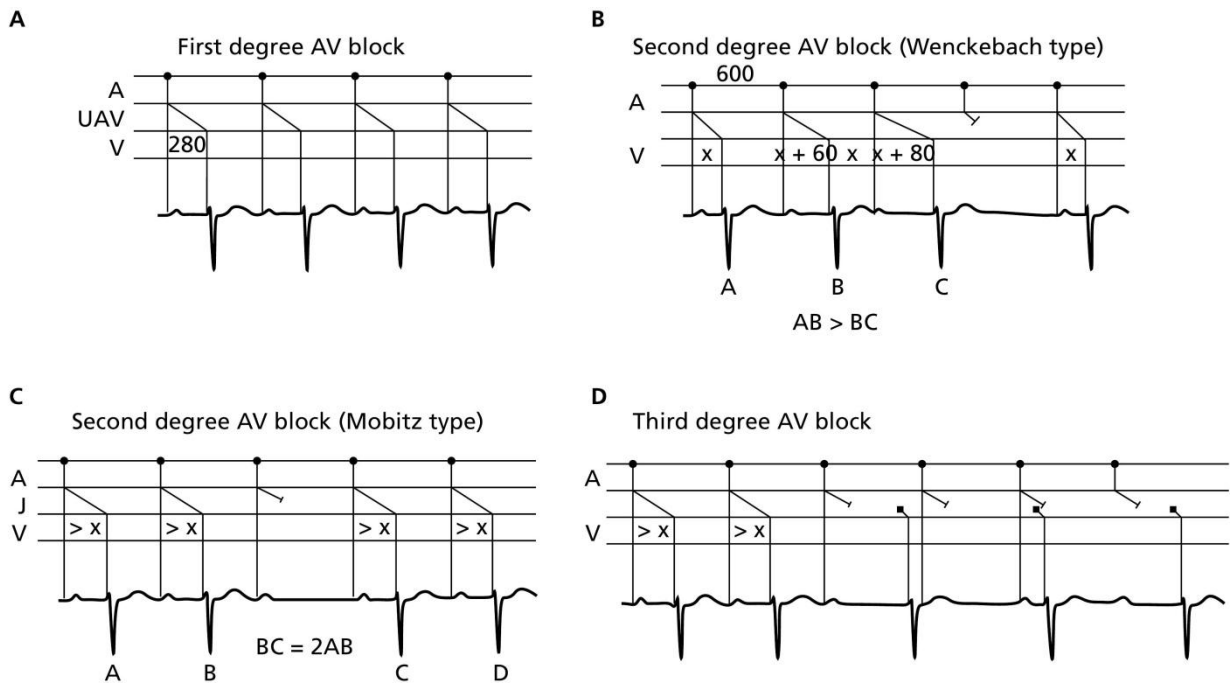
Dẫn truyền thất lệch hướng: thường biểu hiện như là sự lệch hướng của những phức hợp sớm (lệch hướng pha 3) khi có một khoảng thời gian ghép cặp ngắn và phức bộ đến sớm rơi vào giai đoạn trơ của một nhánh (dài nhất trong điều kiện bình thường là nhánh bên phải). Vì vậy, phức hợp E' trong hình 10.15 (B) sẽ bị block và phức hợp trong E (A) không bị block. Sự lệch hướng cũng có liên quan đến tâm trương trước, vì tâm trương kéo dài nhất được theo sau bằng TAP dài nhất. Kết quả là, có rất nhiều nguy cơ lệch hướng khi một phức hợp đến sớm có một khoảng thời gian ghép cặp ngắn và thời gian tâm trương đến sớm kéo dài (tiêu chuẩn Gouaux – Ashman). Hình 10.15C thấy làm thế nào cả E và phức E' xuất hiện lệch hướng trong tình huống này.

Khi xuất hiện rung nhĩ (AF), các tiêu chuẩn Gouaux – Ashman không hữu ích vì nhiều sóng f thâm nhập vào bộ nối nhĩ thất ở mức độ nào đó và thay đổi thời gian trơ. Tuy nhiên, hình thái QRS giúp phân biệt giữa lệch hướng và lạc chỗ trong các nhịp đầu của rung nhĩ (cũng như nhịp xoang). Nếu hình dáng ở V1 là  đây là sự lệch hướng và nếu nó là  đây là sự lạc chỗ. Các hình thái ở V6 cũng rất hữu ích. Nếu là  đây là sự lạc chỗ và nếu là  lệch hướng (hình 10.16).

Phức bộ đến trễ (pha 4 dẫn truyền lệch hướng) cũng có thể xuất hiện dẫn truyền lệch hướng.

**Các dẫn truyền thất lệch hướng cũng có thể được lặp đi lặp lại** và xuất hiện trong nhịp xoang liên quan đến **nhịp nhanh** hoặc **nhịp chậm** của nhịp xoang hoặc thậm chí không có thay đổi trong nhịp tim. Những trường hợp này tạo thành block nhánh độ 2 (hình 7.9 và 7.19) và đã được thảo luận trong chương 7. Ngoài ra còn có nhịp nhanh trên thất hoặc nhịp thoát dẫn truyền lệch hướng (hình 12.10B và 13.1).

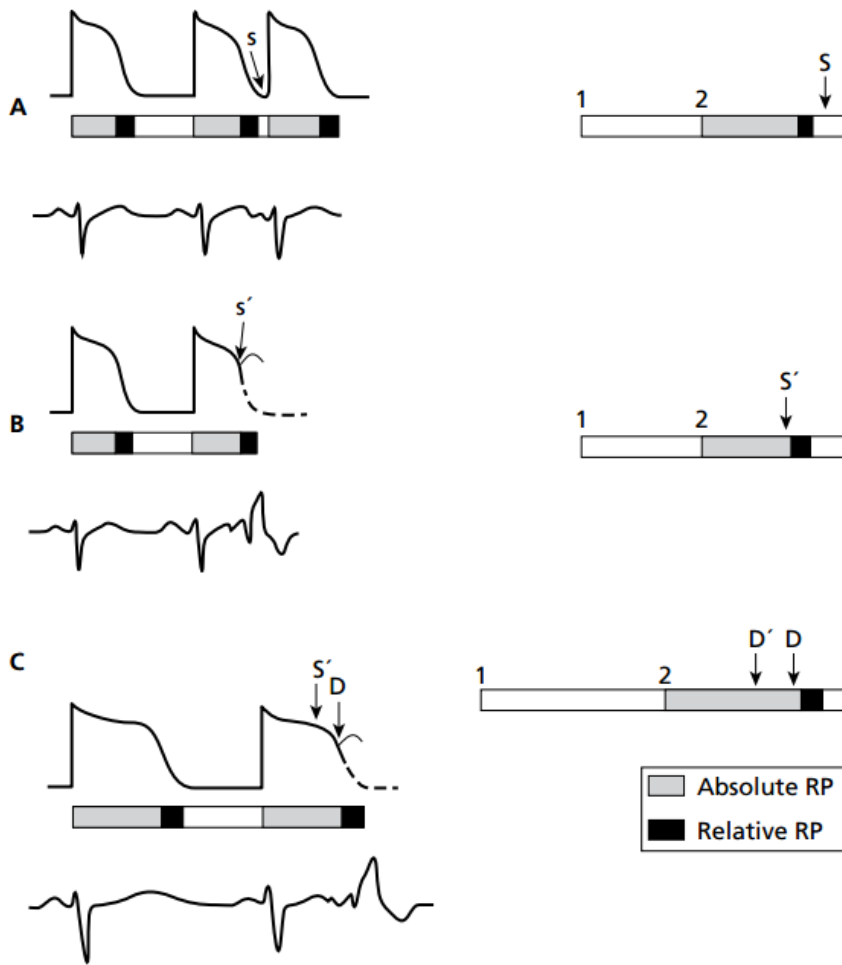




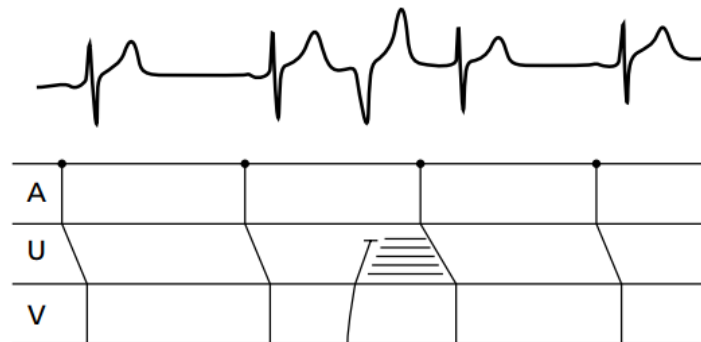
**Hình 10.14:** (A) block AV độ 1. Khoảng PR luôn kéo dài ( $> 200$  ms); (B) block AV độ 2;  $4 \times 3$  (loại Wenckebach). Các tiêu chuẩn  $AB > BC$  cũng được áp dụng trong trường hợp này (hình 13.4.); (C) block AV độ 2 (Mobitz type) ( $BC = 2AB$ ); (D) block AV độ 3. Phân ly nhĩ thất có thể nhìn thấy rõ ràng. Sau hai phức bộ QRS là khoảng nghỉ, tiếp theo nhịp thoát QRS (ở tốc độ chậm) tách biệt sóng P. Trong trường hợp này phức QRS là nhịp bộ nối (hẹp).

#### 10.7.4. Dẫn truyền tiềm tàng

Thỉnh thoảng, ở một cấu trúc (ví dụ như bộ nối AV) vẫn còn khử cực một phần bởi một kích thích chưa kết thúc đi qua nó. Khử cực một phần này vô hình trong ECG bề mặt, nhưng ảnh hưởng đến nhịp tiếp theo. Ví dụ, một ngoại tâm thu thất dẫn truyền một phần ở bộ nối AV làm kéo dài dẫn truyền (khoảng PR) của các kích thích tiếp theo (hình 10.14). Sự hiện diện của QRS rộng hoặc hẹp đột ngột trong rung thất có thể được giải thích bởi các mức độ khác nhau của sự dẫn truyền tiềm tàng trước sóng “f”.



**Hình 10.15:** (A), (B) và (C). Trong mỗi trường hợp TAP của nhánh phải, thời gian kéo dài của giai đoạn trơ tuyệt đối và tương đối của RBB, và ECG trong ba tình huống khác nhau của một ngoại tâm thu (S). Các kích thích quá sớm E không xuất hiện dẫn truyền lệch hướng vì nó nằm ngoài khoảng thời gian trơ của các nhánh bên phải (RBB). (B) Tuy nhiên, các kích thích E' sớm hơn được dẫn truyền với RBB lệch hướng vì nó có nằm trong thời gian trơ tuyệt đối của RBB. (C) khoảng thời gian RR dài hơn, TAP sau RBB cũng dài hơn, và do đó cả hai kích thích D và D' được dẫn truyền lệch hướng bởi vì chúng nằm trong thời gian trơ tuyệt đối của phân nhánh phải.



**Hình 10.16:** ngoại tâm thu thất. Sóng P sau đây được dẫn truyền với một PR dài hơn do sự dẫn truyền tiềm tàng của ngoại tâm thu thất ở bộ nối AV.

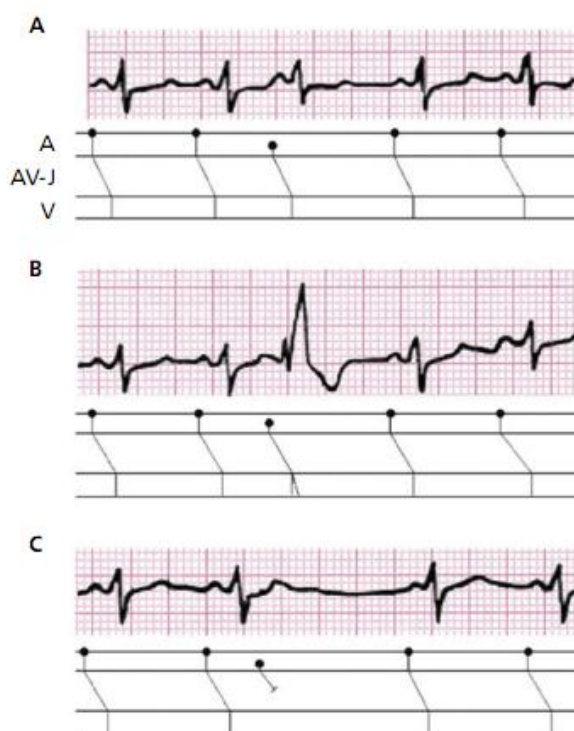
## TỰ ĐÁNH GIÁ

- A. Nêu các khái niệm về rối loạn nhịp tim?
- B. Phân loại các rối loạn nhịp tim?
- C. Vẽ sơ đồ Lewis?
- D. Những cơ chế ngoại tâm thu với khoảng thời gian ghép cặp cố định và sự liên quan với nhịp tim nhanh ?
- E. Song tâm thu là gì?
- F. Giải thích hiện tượng vào lại cổ điển?
- G. Có bao nhiêu loại vòng vào lại nhỏ?
- H. Cơ chế cuồng nhĩ?
- I. Cơ chế nhịp nhanh với vòng vào lại ở bộ nối AV?
- J. Cơ chế rung nhĩ?
- K. Cơ chế của rung thất?
- L. Giải thích khái niệm của block tim?
- M. Có bao nhiêu loại block nhĩ thất?
- N. Có bao nhiêu loại block xoang nhĩ ?
- O. Dẫn truyền thất lệch hướng là gì?

## CÁC DẠNG ECG CỦA LOẠN NHỊP TRÊN THẤT

### 11.1. Phức bộ đến sớm

(Hình 11.1) phức bộ đến sớm thường là ngoại tâm thu (ngoại tâm thu nhĩ rất hiếm) do hiện tượng vào lại nhỏ ở tâm nhĩ (hình 10.5). Nó có thể được dẫn truyền đến tâm thất bình thường hoặc lệch hướng hoặc tiềm tàng trong bộ nối AV. Nó có thể có hình thái bình thường hoặc lệch hướng (hình 11.1A – C).







**Hình 11.1:** một bệnh có đoạn nhịp xoang với rung nhĩ kịch phát và phức bộ trên thất sớm (premature supraventricular complexe – PSVC). (A) một PSVC được dẫn truyền bình thường. (B) một PSVC được dẫn truyền lệch hướng bởi vì nó xuất hiện sớm hơn. (C) một PSVC bị chặn (mũi tên), bởi vì nó xuất hiện rất sớm và xuất hiện trước thì tâm trương lâu hơn một chút. Việc tạm dừng là do rối loạn nhịp tim chủ động không phải thụ động.

Điều quan trọng để chẩn đoán sự khác nhau giữa lệch hướng và lạc chỗ trong các trường hợp phức bộ QRS rộng đến sớm. Bảng 11.1 liệt kê các đặc điểm của ECG trong từng trường hợp (xem chương 10).

**Bảng 11.1:** hình ảnh ECG thể hiện phức bộ QRS rộng đến sớm lạc chỗ hoặc lệch hướng được ghi nhận trong nhịp xoang

**Hình ảnh của sự lạc chỗ: ngoại tâm thu trên thất**

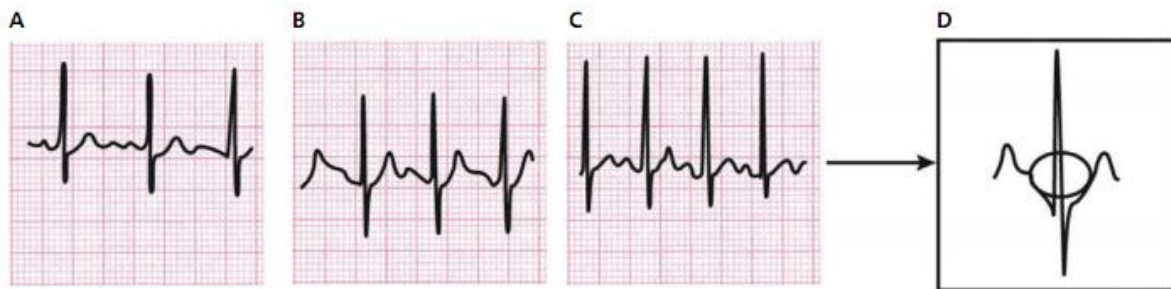
- Phức bộ QRS rộng không đến trước bằng một sóng P' (sóng P lạc chỗ đến sớm) (cần phải xác định rằng sóng P' không lấn vào sóng T trước đó).

- Hình ảnh QRS ở V1  và hình ảnh QRS ở V6 .
  - Xuất hiện khoảng nghỉ bù hoàn toàn
- Hình ảnh của sự lệch hướng: ngoại tâm thu trên thất**
- Sóng P trước một phức bộ QRS rộng (cần phát hiện sự thay đổi nhỏ ở sóng T trước đó).
  - Hình dáng QRS ở V1 , đặc biệt nếu hình ảnh QRS ở V6 .
  - Trong hình ảnh phức bộ QRS đến sớm rộng và hẹp, cần kiểm tra phức bộ QRS rộng phù hợp với tiêu chuẩn Gouaux – Ashman.
- 
- Độ đặc hiệu  $\geq 90\%$ .

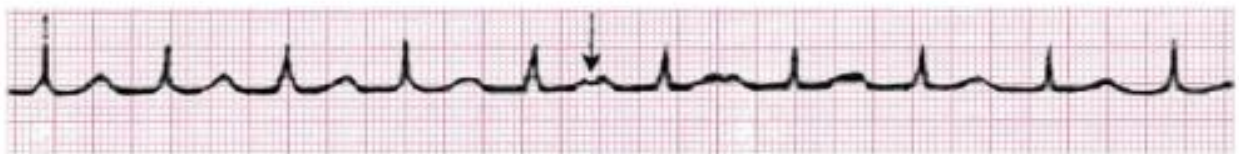
## 11.2. Nhịp nhanh xoang

(Hình 11.2 và 11.3) nhịp nhanh xoang xảy ra khi tần số nhịp xoang tự động vượt quá 90 đến 100 lần/phút. Hiếm khi do cơ chế vào lại của nút xoang. Nhịp nhanh xoang có thể xảy ra trên BN một cách tự phát hoặc cường giao cảm và kết hợp với bệnh lý kèm theo (như sốt, cường giáp, suy tim) (hình 11.2 và 11.3). Nó thường liên quan đến gắng sức và cảm xúc, trong các trường hợp này, nhịp nhanh xoang có thể tăng lên và tiến triển nhanh hoặc giảm chậm phụ thuộc vào mức độ hoạt động hoặc cảm xúc.

Hình 11.2 cho thấy một ví dụ về sự tăng và giảm khi trải qua trạng thái cảm xúc mạnh (nhảy dù). Trong một số trường hợp, chúng xuất hiện mà không có nguyên nhân rõ ràng (không phù hợp nhịp nhanh xoang).



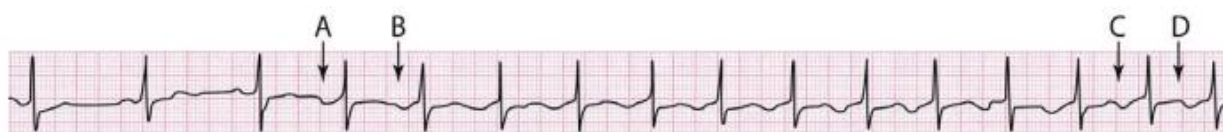
**Hình 11.2:** Holter ghi được ở người nam 32 tuổi tại các thời điểm khác nhau trong suốt cuộc nhảy dù, A trước khi nhảy, B và C trong khi nhảy hình ảnh ECG đặc trưng cho sự cường giao cảm (140 bpm) khi PR và ST là một phần của đường tròn được vẽ ở hình D.



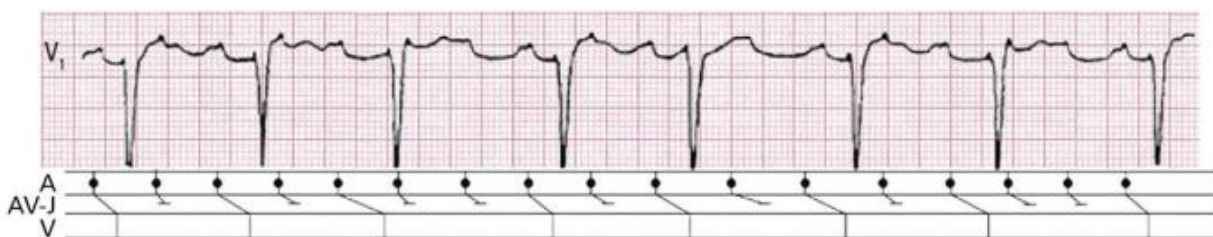**Hình 11.3:** nhịp nhanh xoang trên BN sốt. Sóng P lẫn vào sóng T trước đó trong khi thở (mũi tên).

### 11.3. Nhịp nhanh nhĩ đơn hình (E – AT) (hình 10.4)

Trong trường hợp sóng P không phải của nút xoang mà là nhịp lạc chỗ (thường có đỉnh nhọn và chân hẹp) và do tăng tính tự động của các ổ lạc nhịp hoặc do các vòng vào lại nhỏ hoặc lớn. Tần số của nó có xu hướng tăng và giảm tại nơi bắt đầu và kết thúc của các đợt (hình 11.4). Vị trí nguồn gốc của nhịp nhanh có thể được xác định vị trí bằng các hình thái của sóng P lạc chỗ; nếu sóng P' là – hoặc ± ở V1, nguồn gốc là ở nhĩ phải, và nếu P' là + hoặc -+ ở V1, nguồn gốc là ở nhĩ trái. Nếu P' là âm ở DII, DIII, và aVF, nguồn gốc là ở phần dưới của tâm nhĩ ở bộ nối AV hoặc khu vực xung quanh. Nói chung, các sóng P' nằm trước QRS kèm theo mối liên hệ sau:  $P' - QRS < QRS - P'$  (hình 11.4.). Thông thường, sóng P' thể hiện một mức độ nhất định của block AV (hình 11.5).



**Hình 11.4:** một BN 20 tuổi có bệnh cơ tim dẫn và dẫn đến nhịp nhanh nhĩ do ổ lạc chỗ với sự biểu lộ của ổ lạc chỗ (AB= 0,64 giây và CD = 0,52 giây).



**Hình 11.5:** một BN ngộ độc Digitalis có nhịp nhanh nhĩ do ổ lạc chỗ tần số 175 lần/phút, sóng P khác với sóng P xoang trước đó nhưng không rộng. Sóng tâm nhĩ có nhiều nhịp biến đổi và nhiều mức độ block AV.

### 11.4. Sự vào lại của nút nhĩ thất

Cơ chế này đã được giải thích ở chương 10 (hình 10.9).

#### 11.4.1. Nhịp nhanh kịch phát vào lại bộ nối với vòng đơn độc

(Hình 11.6 A – 1 và B) trong chương 10 (hình 10.9A) chúng ta đã thảo luận về cơ chế dạng này của nhịp nhanh slow – fast và bắt đầu, kết thúc của mỗi cơn.

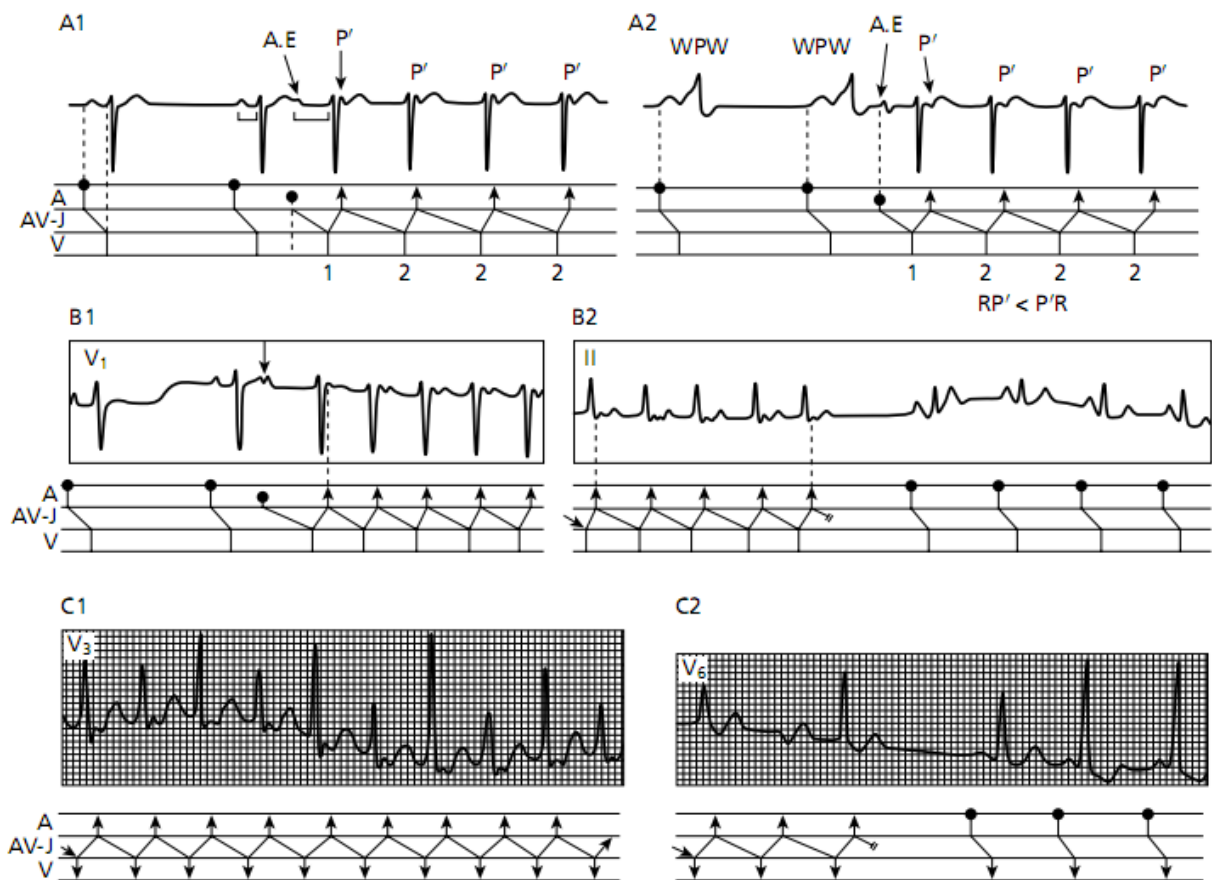
Trong trường hợp này, hoạt động của tâm nhĩ thường không tách biệt với QRS, sự liên hệ P' – R không thể xem xét cẩn trọng được (hình 11.7).

#### 11.4.2. Nhịp nhanh kịch phát vào lại bộ nối với vòng dẫn truyền phụ

(Hình 11.6A – 2 và C) cơ chế sẽ được thảo luận ở hình 11.9B và đó là sự liên hệ  $RP' < P'R$ .

Hình 11.6 C – 1 thể hiện QRS xen kẽ trong suốt nhịp nhanh cho biết có sự tham gia của con đường phụ (20% trường hợp). Chúng ta cũng quan sát thấy phía sau phức bộ QRS, sóng P' ngược dòng ở ngay phía sau, với  $P'QRS > QRS - P'$ .

Tại điểm kết thúc nhịp nhanh (hình 11.6 C – 2) ở phức bộ thứ 2, có sóng delta rất rõ (tiền kích thích).



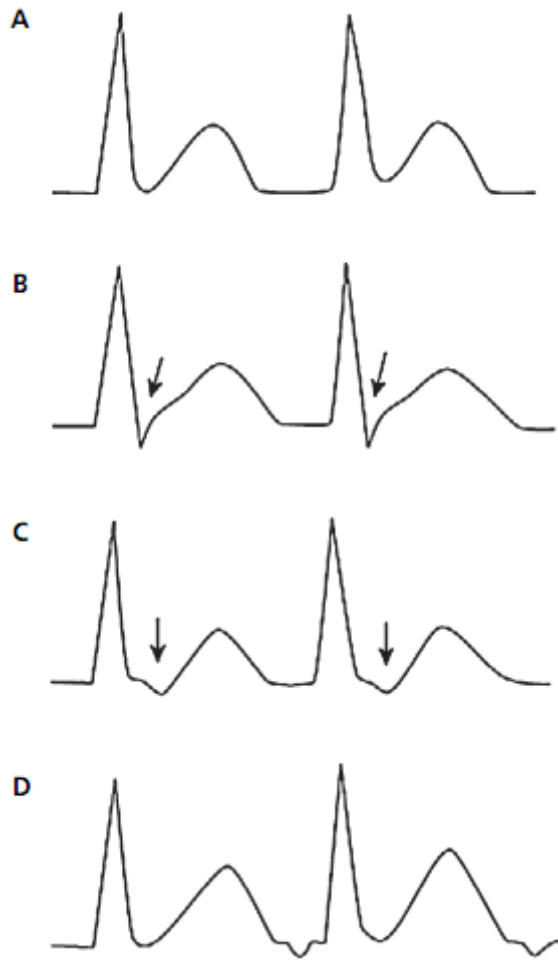**Hình 11.6.** (A1) khởi phát của JRT-E. Do ngoại tâm thu nhĩ dẫn đến một khoảng PR dài, P' dính vào cuối QRS và biểu đồ Lewis. (A2) khởi phát JRT-AP. Do các ngoại tâm thu nhĩ dẫn đến một khoảng PR dài, mặc dù không phải là dài như trong trường hợp trước. Xem thêm các sơ đồ Lewis, với  $RP' < P'R$  (trong đó P' được tách biệt với R và không dính với nó, như trong JRT-E). (B) Khởi đầu và kết thúc (B1 và B2) của một đợt JRT-E. Chúng ta có thể thấy sự khởi đầu P'R kéo dài và thường có sự thay đổi nhỏ của QRS trong cơn do P' chông chéo lên (R' ở V1 và DII và aVF). (C) JRT-AP. (C1) V3 phức bộ QRS xen kẽ được nhìn thấy. (C2) V6, nơi kết thúc cơn JRT-AP với block xuôi dòng ở bộ nối được nhìn thấy, sau khi nhịp tim nhanh, sự khởi đầu tiên kích thích trong phức bộ nút xoang kế tiếp.

### 11.4.3. Tầm quan trọng của vị trí P' trong chẩn đoán nhịp nhanh kịch phát trên thất

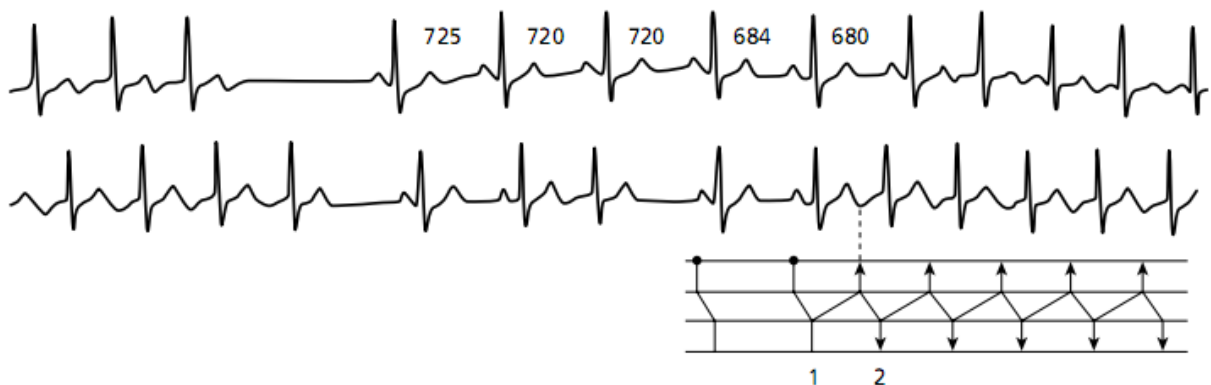
(Hình 11.7) để chẩn đoán phân biệt giữa các loại nhịp tim nhanh kịch phát với đoạn RR bình thường, vị trí của sóng của P là rất quan trọng. Hình 11.8 là bảng tóm tắt của tất cả những trường hợp này.

### 11.4.4. Nhịp tim nhanh nghịch chiều. Dẫn truyền xuôi dòng qua đường phụ

Đây là loại nhịp nhanh phải được phân biệt với nhanh thất (xem phần 8.2.4 trong chương 8, mục 12.2.3.2 trong chương 12).



**Hình 11.7:** vị trí của sóng P' trong nhịp nhanh kịch phát trên thất. (A) không thấy sóng P', ẩn trong QRS (vòng vào lại đơn độc liên quan bộ nối AV). (B) sóng P' làm biến dạng phần cuối của QRS (giống như kết thúc bằng một sóng S) (như vòng vào lại đơn độc liên quan bộ nối AV). (C) sóng P' tách biệt với QRS, nhưng với  $RP' < P'R$  (vào lại) (vòng vào lại liên quan đường phụ). (D) sóng P' trước QRS với  $P'R < RP'$  (vòng tâm nhĩ hoặc ổ lác chỗ ở tâm nhĩ).



**Hình 11.8:** Holter ghi nhận lại liên tục. Nhịp nhanh vào lại bộ nối liên tục với vòng slow - fast loại JRT-E. Bó phụ dẫn truyền chậm tạo thành đường ngược dòng của vòng. Tóm lại: sơ đồ Lewis tương ứng với sự khởi đầu của một đợt.



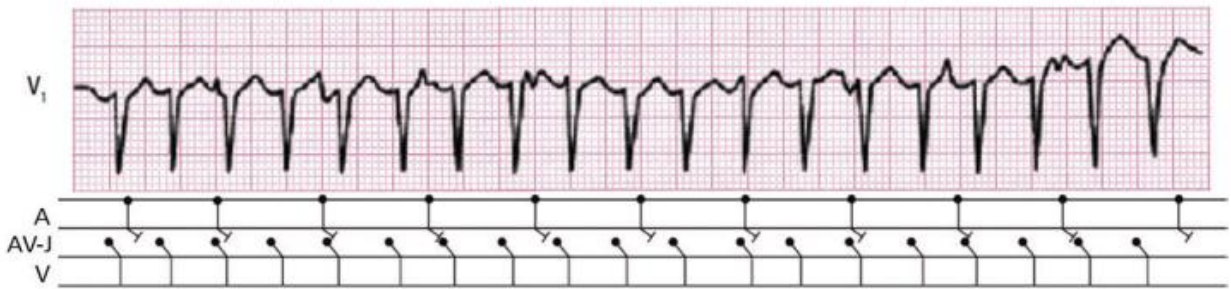
#### 11.4.5. Vòng vào lại của bộ nối AV tái đi tái lại

(Hình 11.8) đây là loại nhịp tim nhanh, được mô tả bởi Cozumel vào năm 1974, là rất hiếm và thường gặp hơn trẻ em. Nó bắt đầu với tiêu chuẩn rút ngắn khoảng RR của nút xoang. Nó là một loại nhịp nhanh slow – fast với sự dẫn truyền xuôi dòng trong SCS và ngược dòng chậm trên con đường phụ.

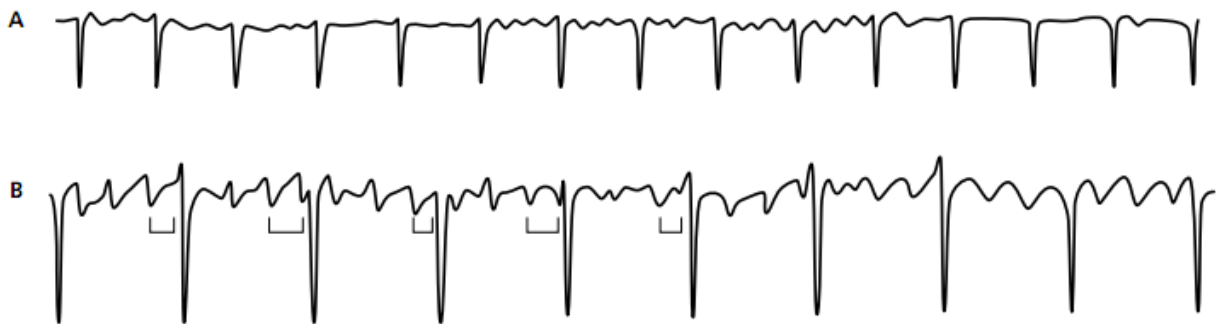#### 11.5. Nhịp nhanh lạc chỗ của bộ nối AV (JT-EF)

Đây có thể là nhịp nhanh kịch phát (hình 11.9 và 11.10) hoặc không kịch phát (tiền triển khởi đầu và kết thúc). Nhịp tim nhanh này thường thấy trong ngộ độc digitalis trước đây. Ngày nay nó rất hiếm.

Phân ly nhĩ thất thường xuất hiện. Nhịp nhĩ cơ bản có thể là nhịp xoang (A) (hình 11.9), cuồng nhĩ (A) hoặc rung nhĩ (B) (hình 11.10) khi nhịp nhanh lạc chỗ ở bộ nối AV phân ly với cuồng nhĩ, nó xuất hiện khoảng RR đều và FR không đều (hình 11.9B). Trong trường hợp rung nhĩ, sự hiện diện của RR đều với tần số nhanh có thể giải thích bằng cơ chế nhịp nhanh lạc chỗ phân ly bộ nối AV (hình 11.10A).



**Hình 11.9:** ví dụ về nhịp nhanh lạc chỗ bộ nối (180 lần/phút) với phân ly nhĩ thất hoàn toàn. Nhịp nhĩ là nhịp xoang.



**Hình 11.10:** (A) rung nhĩ với RR đều. ECG của BN có nhịp nhanh bộ nối và ngộ độc digitalis có rung nhĩ là nhịp nhĩ. (B) sóng F (sóng cuồng) với nhiều hình thái khác nhau và thay đổi khoảng FR trùng khớp với khoảng QRS cố định. Điều này giải thích cho sự xuất hiện ổ lạc chỗ bộ nối phân ly với nhịp nhĩ (cuồng nhĩ).

## 11.6. Chẩn đoán phân biệt loạn nhịp nhanh kịch phát trên thất với QRS hẹp và khoảng RR đều

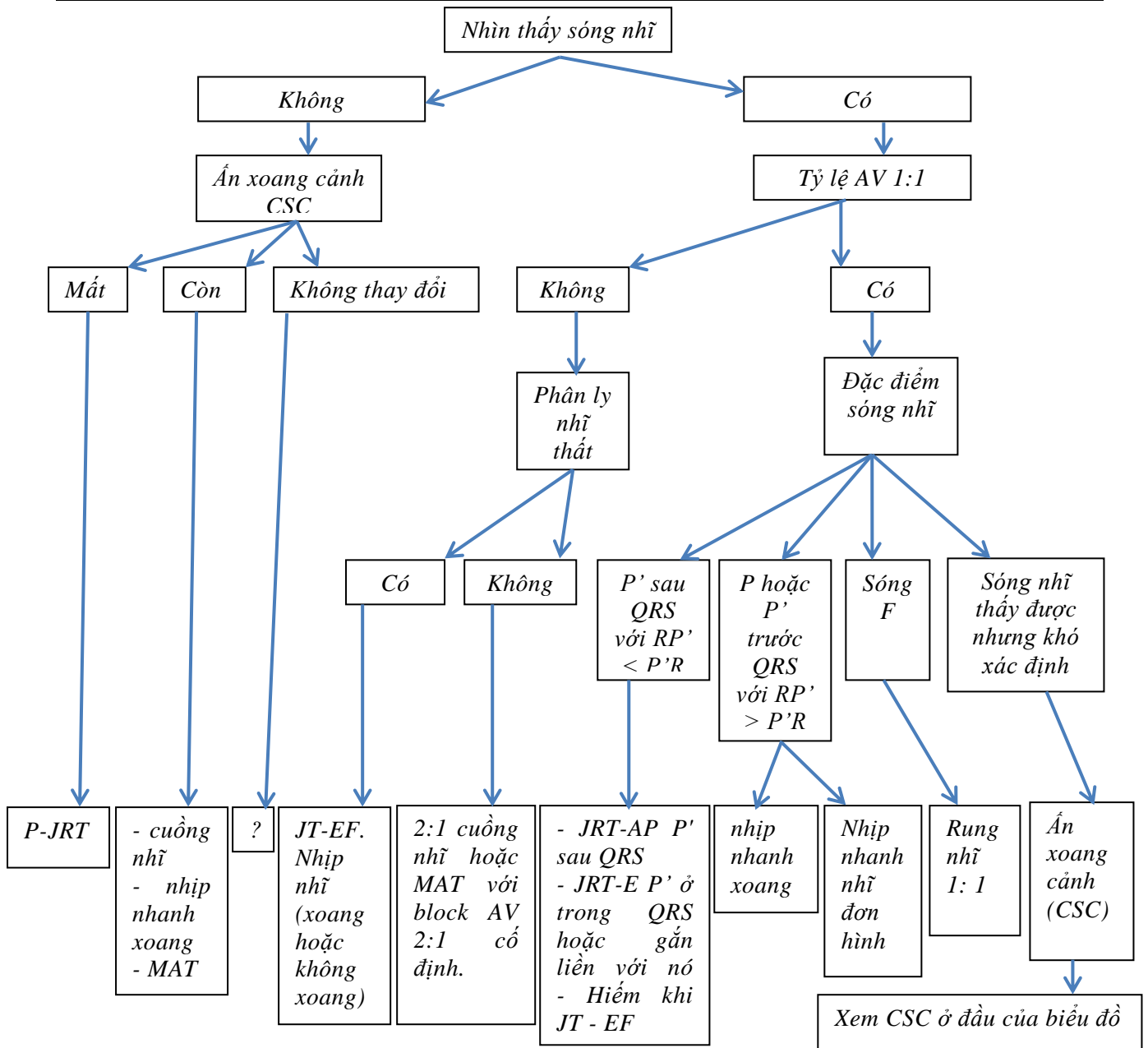
(Hình 11.11 và bảng 11.2) các thuật toán trong hình 11.11 cho thấy chẩn đoán phân biệt của tất cả các loại loạn nhịp nhanh với khoảng RR đều và QRS hẹp dựa vào có hoặc không có sóng nhĩ được nhìn thấy và vị trí của nó và bảng 11.2 mô tả các đặc điểm khác nhau trên ECG của các nhịp nhanh trên thất với QRS hẹp.

**Bảng 11.2:** đặc điểm của các dạng ECG khác nhau của nhịp tim nhanh kịch phát trên thất với RR đều và phức QRS hẹp

		Cường nhĩ	JRT		Nhanh xoang	Nhanh nhĩ đơn hình	JT-EF
			JRT-E	JRT-AP			
Khởi phát trong suốt nhịp nhanh	Bắt đầu nhịp nhanh	Thường khởi đầu với xung động trên thất đều sớm	Sóng P' khởi đầu nhịp nhanh có hình thái khác nhau so với sóng P' phía sau	Sóng P' khởi đầu nhịp nhanh cũng khác với sóng P' phía sau	Sóng P tiền triển không có sự thay đổi đáng chú ý	Sóng P' khởi đầu giống y sóng p phía sau	Khởi đầu và kết thúc thường đột ngột, có thể từ từ. sóng P' khởi đầu giống y sóng P' phía sau
	Trạng thái của sóng nhĩ hoạt động (P, P' hoặc F) trong loạn nhịp nhanh	Sóng cường, thông thường là 2 sóng cho một phức bộ QRS. Hầu như không bao giờ là 1 x 1	Sóng P' ẩn trong phức bộ QRS = 65%. Sóng P' theo sau nhưng rất sát QRS = 30%.	Sóng P' theo sau phức bộ QRS trong 100% trường hợp, nhưng $RP' < P'R$	Sóng P đi trước phức bộ QRS có hình ảnh nút xoang. Hầu như luôn luôn $P-QRS <$ $QRS-P$	Sóng P' thường đi trước phức bộ QRS, với P'- $QRS <$ $QRS-P'$	Sóng P' thường bị chồng lấp bởi phức bộ QRS hoặc thường thấy phân ly AV hơn.
	Sự xuất hiện của block tâm thất	Phụ thuộc vào bệnh lý nền và nhịp tim	Hiếm khi thấy. Hầu như luôn có hình ảnh RBBB	Thỉnh thoảng có	Phụ thuộc bệnh lý nền và nhịp tim	Phụ thuộc bệnh lý nền và nhịp tim	Phụ thuộc bệnh lý nền và nhịp tim
	QRS xen kẽ (chênh lệch điện thế > 1 mm)	Không	Không	20% trường hợp	Không	Không	Không
	Phân ly AV	Thường là block AV 2 x 1	Không bao giờ.	Không bao giờ	Thông thường không nhìn thấy	Thường là block AV 2x1	Thường thì trong nhiều trường hợp được nhìn thấy trên BN có bệnh lý tim mạch

Cơ chế và hình ảnh trên lâm sàng	Vòng vào lại lớn ở tâm nhĩ thường ở BN có bệnh lý về tim	Vòng vào lại bộ nối AV đơn độc. Hầu như luôn là kích phát	Vòng vào lại qua con đường phụ. Hầu như luôn là kích phát	Thông thường do sinh lý tăng tính tự động	Có thể do EF (kích phát hoặc thường xuyên) hoặc do vòng vào lại lớn	Loại thường có thể được nhìn thấy
----------------------------------	----------------------------------------------------------	-----------------------------------------------------------	-----------------------------------------------------------	-------------------------------------------	---------------------------------------------------------------------	-----------------------------------

1. ECG cơ bản có hoặc không có tiền kích thích dạng.
2. JRT với vòng vào lại bộ nối đơn độc, JRT-E cũng có tên là AVNRT.
3. JRT với vòng vào lại liên quan đường phụ, JRT-AP cũng có tên là AVRT.
4. MAT có thể là do một ổ ngoại lai (MAT-EF) hay một vòng vào lại lớn ở nhĩ (MAT-MR).

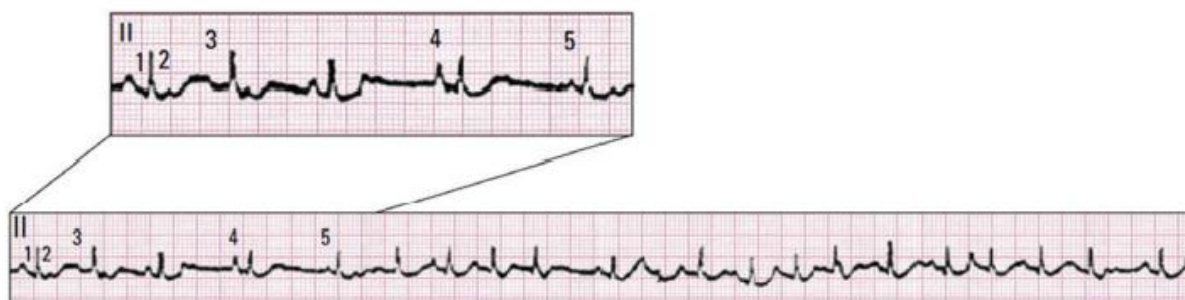

Hình 11.11: sơ đồ chẩn đoán hoạt động rối loạn nhịp trên thất với khoảng RR đều và QRS

### 11.7. Nhịp nhanh nhĩ hỗn loạn

(Hình 11.12) tiêu chuẩn chẩn đoán nhịp tim nhanh hỗn loạn tìm thấy cụ thể trên BN mất bù tim phổi (thiếu oxy) như sau (hình 11.12):

- 1. **Biến đổi khoảng PP và PR** gây tạo nhịp không thường. Chẩn đoán phân biệt với rung nhĩ qua sờ mạch là rất khó khăn.
- 2. **Hiện diện 3 hoặc nhiều hình thái sóng P.**
- 3. **Một đường đẳng điện giữa các sóng P.**
- 4. **Không có nhịp ưu thế.**



*Hình 11.12: một BN có COPD mất bù biểu hiện tất cả các đặc điểm đa hình thái hoặc nhịp nhanh nhĩ hỗn loạn. Lưu ý 5 loại sóng P khác nhau trong 5 phức bộ QRS đầu tiên.*

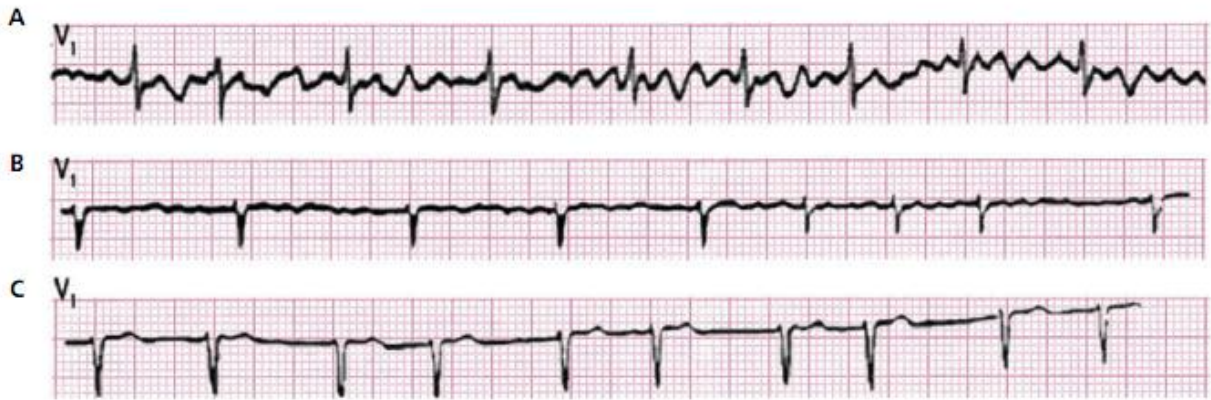
### 11.8. Rung nhĩ

Cơ chế này đã được giải thích trong các chương trước (hình 10.12).

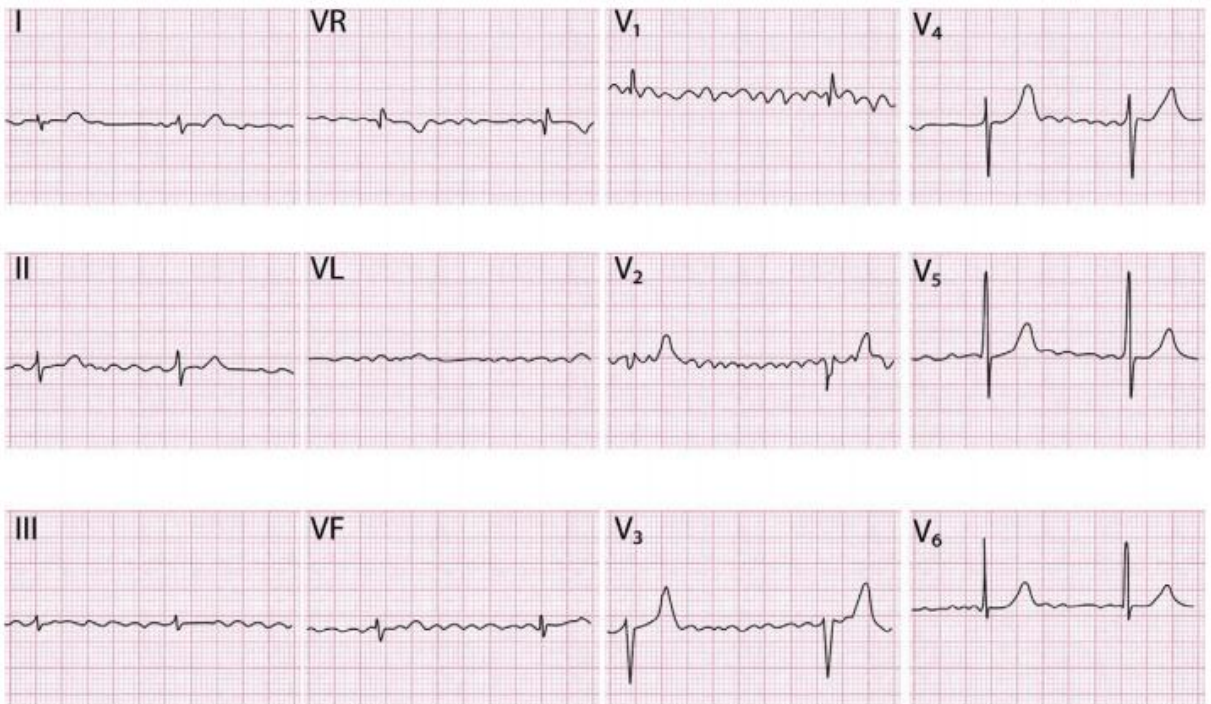
**Các đặc điểm trên ECG của loại nhịp nhanh nhĩ thường gặp này như sau:**

- 1. **Sự hiện diện của các sóng rung** (sóng f) có điện thế thấp và tần số từ 350 và 700 bpm (hình 11.13).
- 2. **Một nhịp thất không đều** do sự thay đổi tính xuyên của sóng f trong bộ nối AV. Tần số thất cũng phụ thuộc vào mức độ của block AV (hình 11.13).
- 3. **QRS có thể bị thu hẹp hoặc rộng** (block nhánh cố định hoặc lệch hướng).
- 4. **Nó không thể cùng tồn tại với ngoại tâm thu nhĩ** nhưng thường có phức bộ QRS rộng đến sớm (ngoại tâm thu thất hoặc lệch hướng) (hình 11.16) hoặc phức bộ QRS rộng đến trễ (thoát thất).
- 5. **Thỉnh thoảng, những sóng f là quá nhỏ, không nhìn thấy rõ ràng.** Chúng được nhìn thấy tốt hơn ở V1 (hình 11.13 và 11.14).
- 6. **Vào cuối cơn rung nhĩ** có vài lần nghỉ dài có thể có hoặc không có theo sau bởi một nhịp xoang P (**hội chứng nút xoang bệnh lý**).
- 7. **Hội chứng nhịp tim chậm nhanh** (hình 17.9) thể hiện một khoảng tạm nghỉ dài trong nhịp xoang với những cơn rung nhĩ hoặc cuồng nhĩ.
- 8. **AF có thể kịch phát hoặc kéo dài** (hình 11.15).

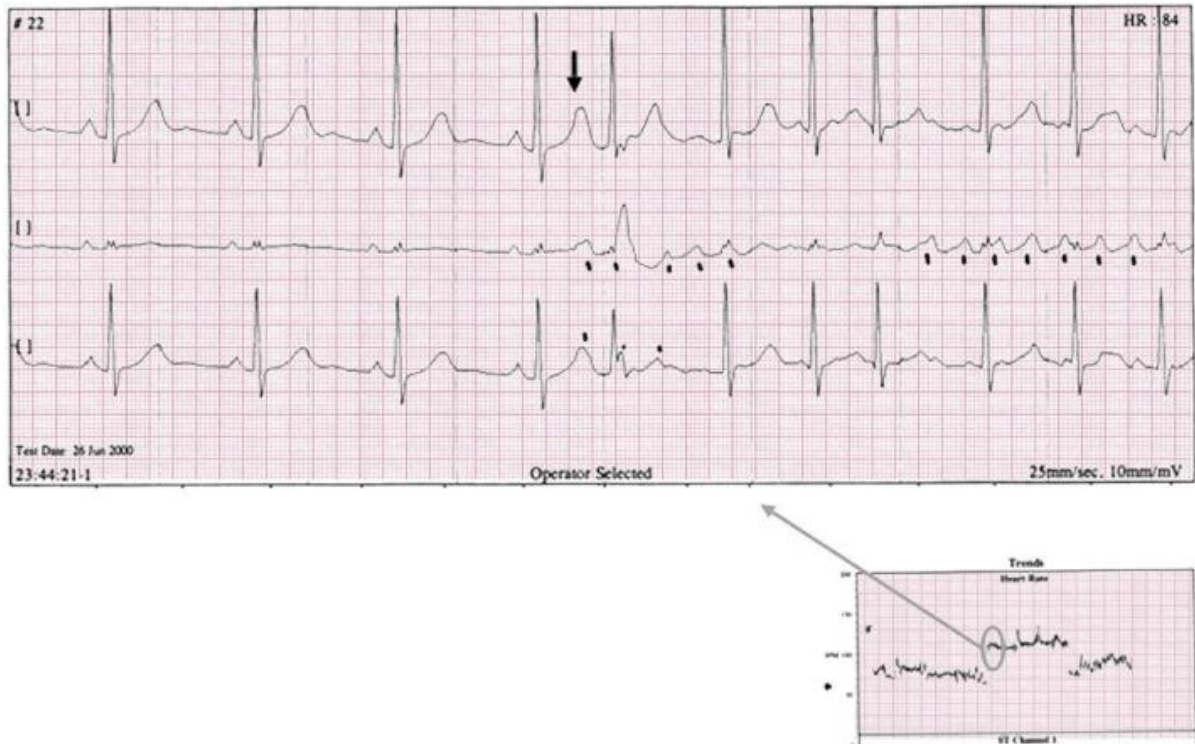
– 9. Các cơn AF kịch phát thường bắt đầu với một ngoại tâm thu nhĩ rất sớm (hình 11.15).



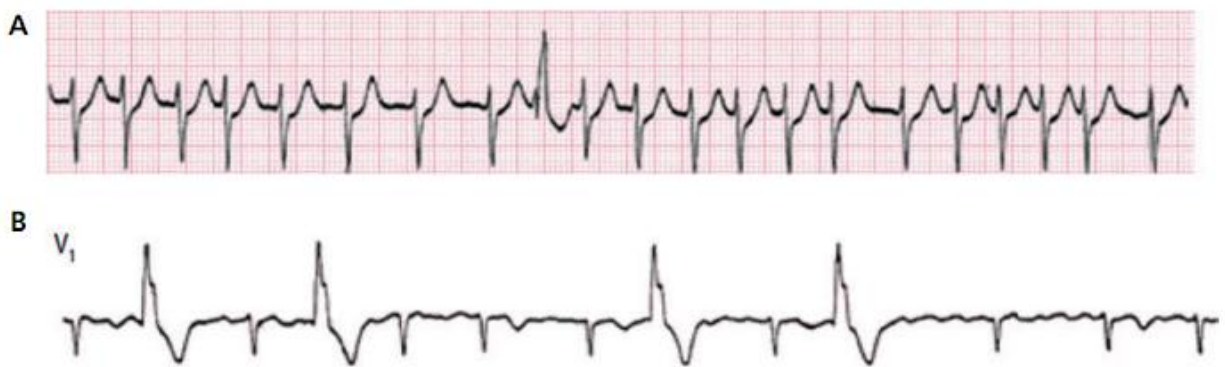**Hình 11.13:** (A) rung nhĩ (AF) với sóng “f” với điện thế trội. (B và C) sóng “f” với điện áp thấp hơn.



**Hình 11.14:** một BN 45 tuổi hẹp khít van hai lá và hở van động mạch chủ nhẹ. Lưu ý rung nhĩ điển hình (AF) có sóng trung bình, đặc biệt dễ thấy ở V1.



**Hình 11.15:** một BN 37 tuổi thường xuyên xuyên rung nhĩ kịch phát (AF) mặc dù điều trị bằng thuốc và ứng cử viên tốt cho việc cắt bỏ. Chúng ta thấy sự khởi đầu của một cơn của kịch phát AF sau một ngoại tâm nhĩ thu rất sớm làm biến dạng sóng T ở trước và được dẫn truyền với một QRS lệch hướng (mũi tên). (Dưới): khởi đầu và kết thúc của cơn trong nhịp tim được ghi bằng Holter



**Hình 11.16.** 2 trường hợp AF với QRS rộng. (A) BN rung nhĩ (AF) có một phức bộ QRS rộng đến sớm với một hình thái riêng ở V1. nói chung, các tiêu chuẩn Gouaux – Ashman trong sự hiện diện của các phức bộ QRS rộng trong khi AF không phải là hữu ích để phân biệt giữa lệch hướng và lạc chỗ trong nhịp xoang. Tuy nhiên, hình thái của rsR' trong V1, như đã thấy trong trường hợp này, cho thấy lệch hướng có khả năng nhiều hơn. (B) một BN rung nhĩ (AF) có phức bộ QRS rộng với một R duy nhất trong V1. Dạng móc ở nhánh xuống của phức bộ QRS và khoảng ghép cặp cố định chỉ ra nguồn gốc lạc chỗ, loại trừ sự dẫn truyền lệch hướng.

## 11.9. Cường nhĩ

Cơ chế này đã được giải thích trong các chương trước (hình 10.8). Các đặc điểm ECG của loạn nhịp tim thường gặp này, thường là tạm thời, bao gồm:

– 1. Đây là một **rối loạn nhịp tim nhanh** được tổ chức tốt và đều (250 – 300 bpm) biểu hiện sóng nhĩ giống hệt nhau (sóng cuồng) không có đường đẳng điện giữa chúng.

– 2. Các sóng cuồng có thể chậm lại ( $\approx 200$  bpm) do một số loại thuốc.

– 3. Dẫn truyền AV thường là  $2 \times 1$  và cố định, nhưng cũng có thể dẫn truyền  $1 \times 1$ ,  $3 \times 1$  hoặc cao hơn và thường dẫn truyền biến đổi từ một thời điểm đến thời điểm kế tiếp (hình 11.17 và 11.20).

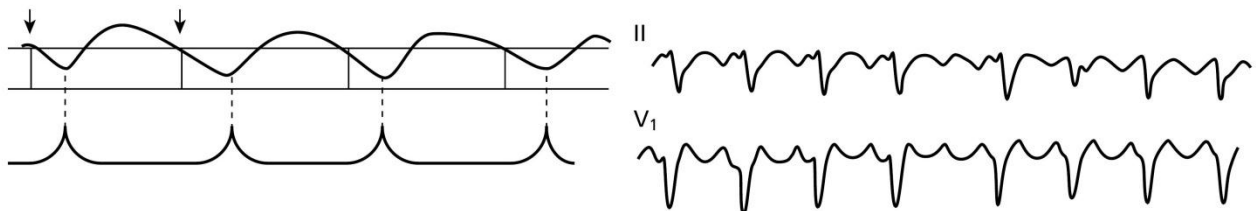
– 4. Trong cuồng nhĩ thường gặp, các sóng F có nguồn gốc từ một vòng vào lại ngược chiều kim đồng hồ trong tâm nhĩ phải và trong cuồng nhĩ loại ít gặp (cuồng nhĩ ngược) là có nguồn gốc từ một vòng vào lại theo chiều kim đồng hồ trong tâm nhĩ này (hình 11.8 A và B).

– 5. Các sóng F được nhìn thấy trong các ECG như sau:

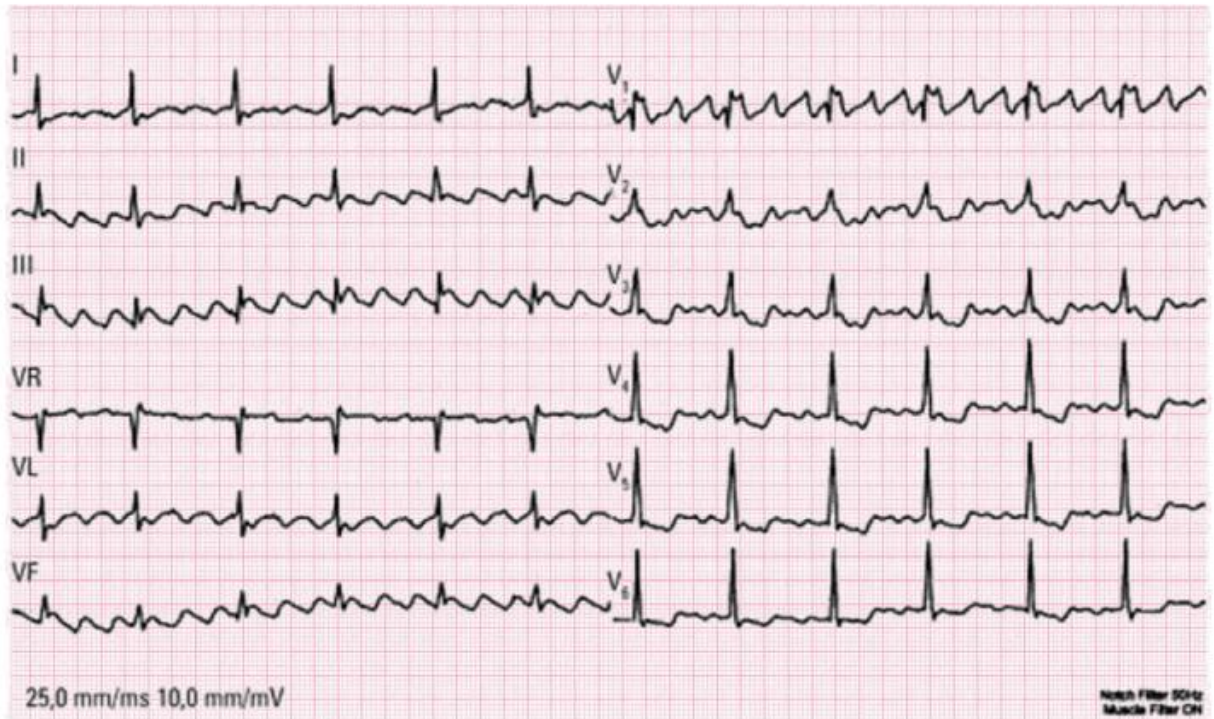
+ Loại cuồng nhĩ thường gặp: (a) DII, DIII, và aVF. Sóng cuồng (F1) không có một đường đẳng điện, hình ảnh răng cưa âm rõ; (b) V1 sóng F1 dương (hình 11.18).

+ Loại cuồng nhĩ ít gặp (cuồng nhĩ ngược): (a) DII, DIII, và aVF. Sóng F1 nói chung là rộng và dương không có đường đẳng điện; (b) V1 sóng F1 phần lớn là sóng F âm (hình 11.19).

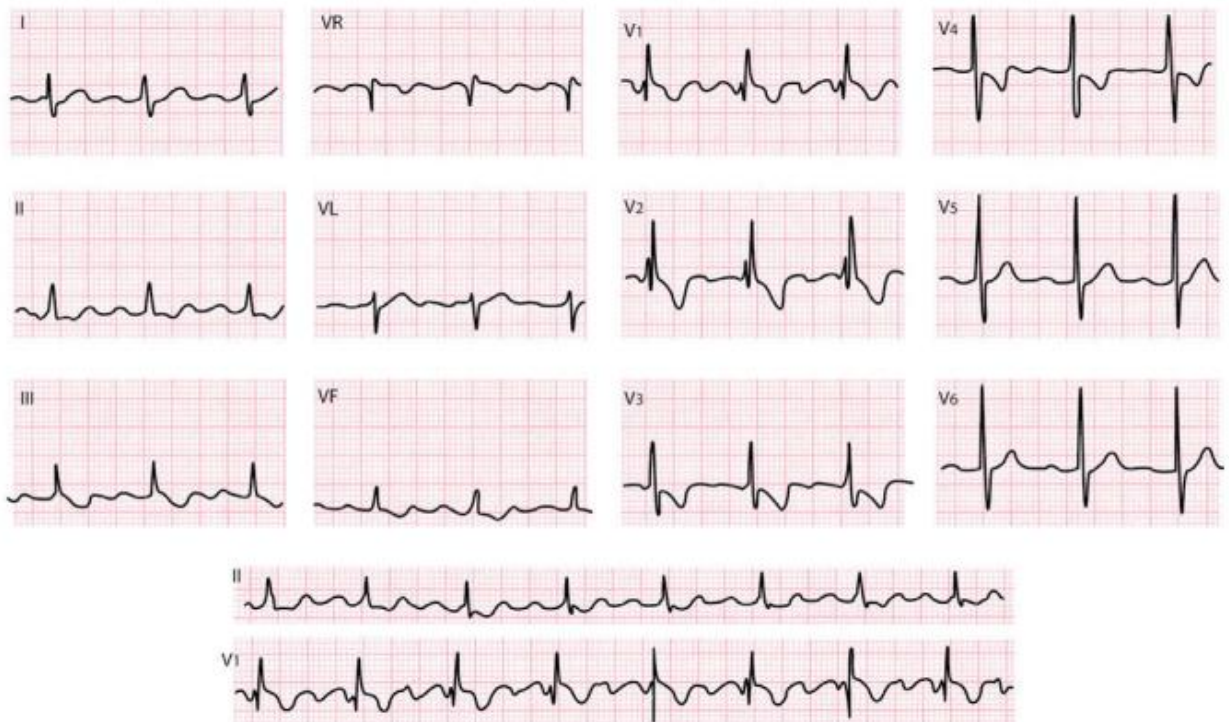
+ Có một số loại cuồng nhĩ với hình thái khác nhau bao gồm trong nhóm cuồng nhĩ không điển hình (xem ở trước). Các đặc điểm của cuồng nhĩ trái không điển hình đã được giải thích trong chương 10. ECG thể hiện sóng T dương ở V1 và DII, DIII, aVF và âm ở chuyển đạo DI  $> 200 - 220$  bpm. Ít nhất một số chuyển đạo có đường đẳng điện (hình 10.8C và 11.21). Trong thực tế, nhịp nhanh vòng vào lại lớn có nguồn gốc ở tâm nhĩ trái có thể giống nhau về hình thái nhưng với tần số nhĩ chậm ( $< 200$  bpm).



**Hình 11.17:** hình ảnh tương quan giữa DII và V1 trong một rung nhĩ loại thường gặp  $2 \times 1$ , với sự dẫn truyền cuối cùng  $3 \times 1$ .

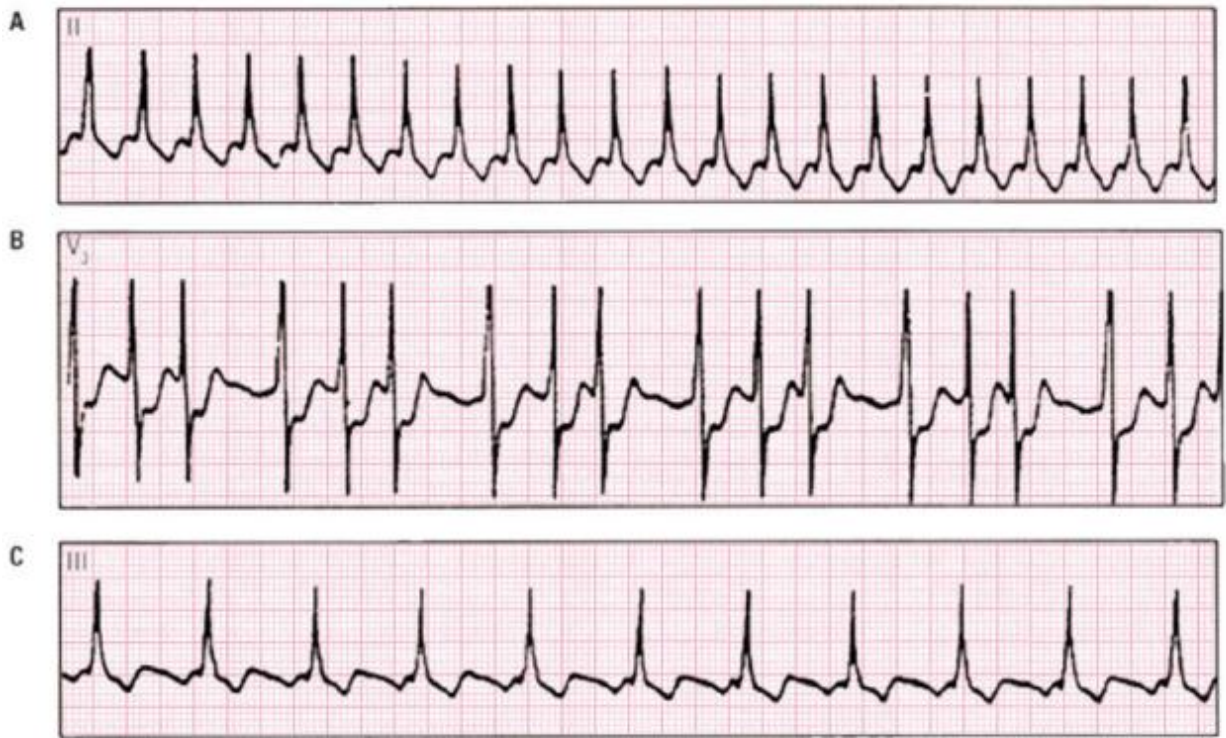


**Hình 11.18:** một BN 15 tuổi với bệnh Ebstein. Chú ý các hình ảnh răng cưa của sóng cường loại thường gặp  $3 \times 1$ , nó thể hiện một điện thế lớn hơn bình thường vì tâm nhĩ có kích thước lớn.

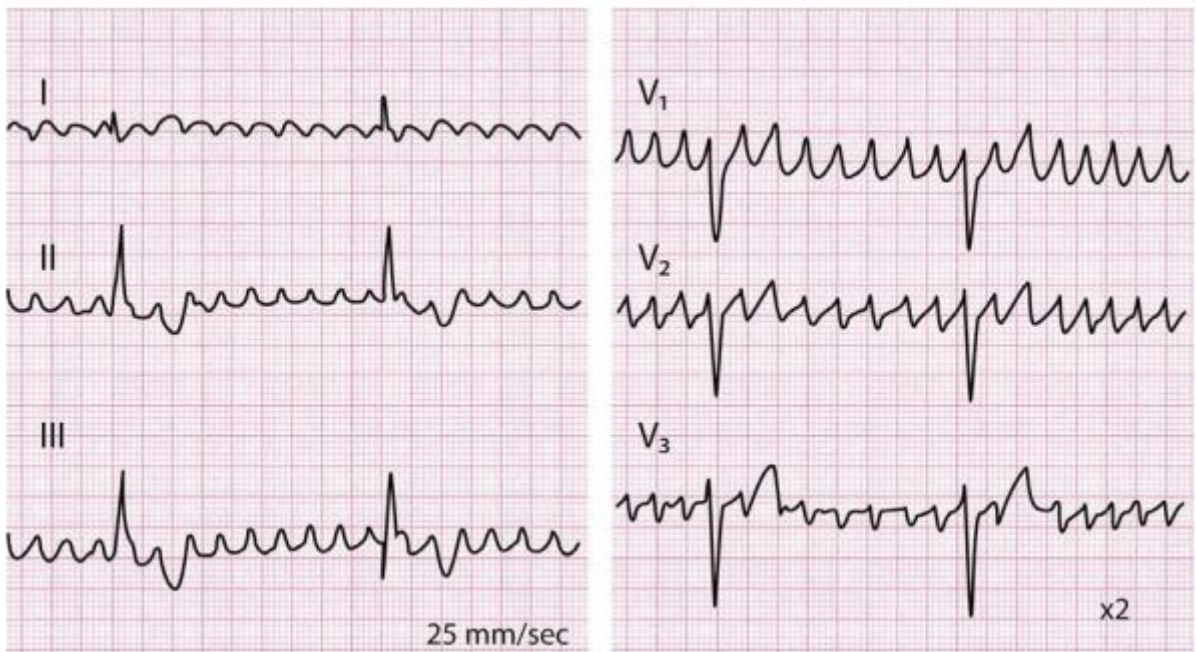


**Hình 11.19:** ví dụ về cường nhĩ ngược của nhĩ trái (sóng “F” dương trong DI, DII, DIII, và aVF, và âm rộng trong V1) xuất hiện sau phẫu thuật đường dẫn lưu bất thường của tĩnh mạch phổi.





**Hình 11.20:** một BN bị hẹp khít van hai lá sử dụng thuốc chống loạn nhịp, có một cuồng nhĩ  $1 \times 1$  đã chuyển thành dạng dẫn truyền Wenckebach loại  $4 \times 3$  (B) cuối cùng là cuồng nhĩ  $2 \times 1$  (C).



**Hình 11.21:** ví dụ về cuồng nhĩ không điển hình với sóng nhĩ nhanh ( $\approx 280$  lần/phút) và sóng chủ yếu là âm ở DI và sóng dương ở DI, DII, DIII, aVF và VI. Đây là loại cuồng nhĩ là rất thường được ghi nhận ở những BN có block liên nhĩ tiến triển với hoạt hóa ngược dòng nhĩ trái.

## TỰ ĐÁNH GIÁ

- A. Mô tả các khái niệm phức bộ trên thất đến sớm (PSVC)?
- B. Trong trường hợp phức bộ trên thất đến sớm rộng, chẩn đoán phân biệt giữa lệch hướng và lạc chỗ như thế nào?
- C. Chẩn đoán nhịp nhanh do ổ ngoại lai ở tâm nhĩ như thế nào?
- D. Làm thế nào để chẩn đoán JRT-E?
- E. Làm thế nào để chẩn đoán JRT-AP?
- F. Tại sao vị trí của P' quan trọng trong chẩn đoán nhịp nhanh kịch phát?
- G. Làm thế nào là chẩn đoán nhịp nhanh lạc chỗ ở bộ nối AV?
- H. Liệt kê các điểm quan trọng trong chẩn đoán phân biệt nhịp tim nhanh trên thất đều với QRS hẹp.
- I. Liệt kê những điểm chính của nhịp nhĩ hỗn loạn?
- J. Liệt kê những điểm chính của rung nhĩ?
- K. Hội chứng tim nhanh chậm?
- L. Con AF kịch phát bắt đầu như thế nào?
- M. Những đặc điểm ECG của cuồng nhĩ?
- N. Sóng F xuất hiện trong cuồng nhĩ loại thường gặp như thế nào?
- O. Sóng F xuất hiện trong cuồng nhĩ ngược như thế nào?
- P. Sóng F xuất hiện trong cuồng nhĩ không điển hình như thế nào?

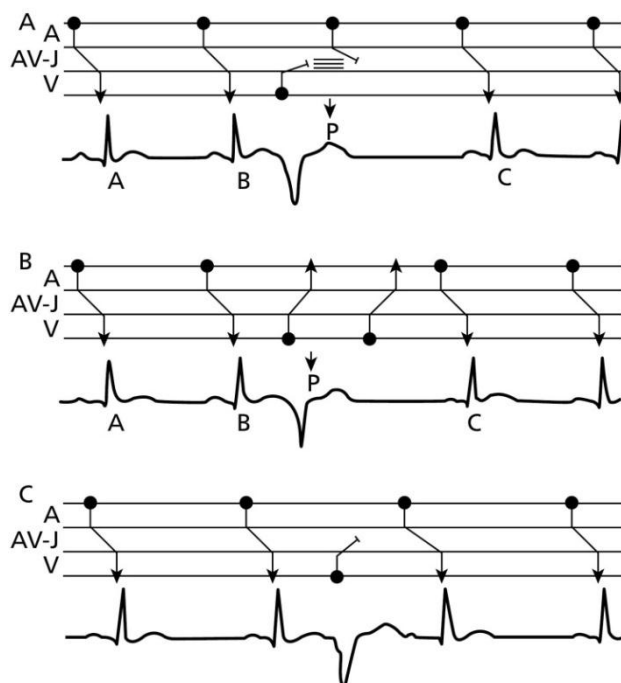
## CÁC DẠNG ECG CỦA LOẠN NHỊP THẮT

### 12.1. Phức bộ thất đến sớm

#### 12.1.1. Ngoại tâm thu thất: khoảng ghép cặp cố định

Các hình thái phức bộ phụ thuộc vào vị trí khởi phát. Nếu ngoại tâm thu thất (ventricular extrasystoles – Ves) bắt đầu trong thất phải, các QRS tương tự như LBBB và nếu bắt đầu trong thất trái, sóng R có thể thấy ở V1 như trong trường hợp của RBBB. Thông thường, các hình thái này không tương đồng với block nhánh (ví dụ: tất cả sóng đều dương hoặc âm ở HP).

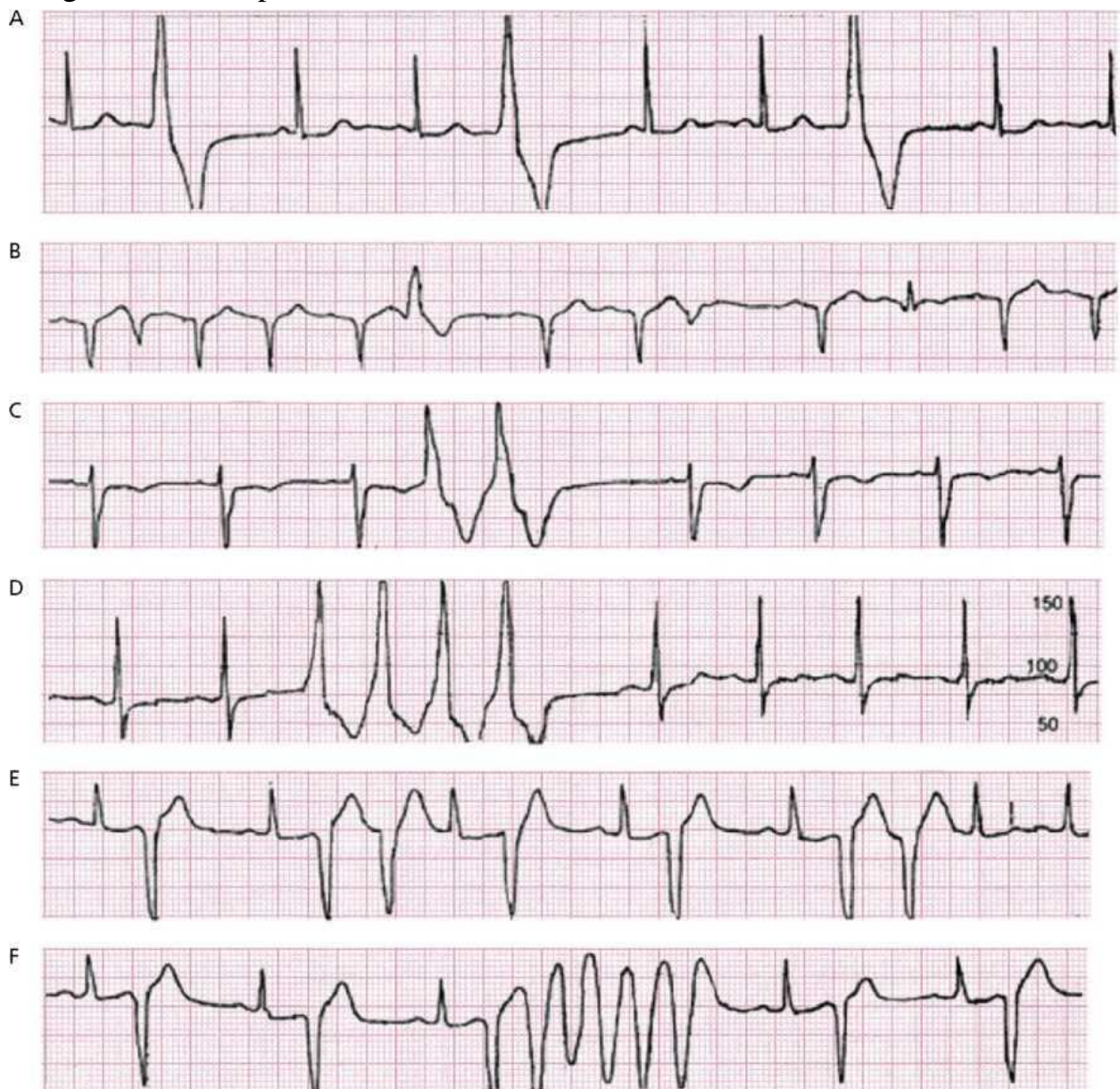
Ở những người khỏe mạnh, QRS không có dạng chữ V và sóng T tái cực ngược chiều với QRS và không đối xứng. Liên hệ bệnh học, dạng V rất thường gặp, đặc biệt là ở các vùng bình nguyên của QRS. Hình 12.1 cho thấy ba loại dẫn truyền của VEs trong tâm nhĩ: (A) VEs không dẫn truyền qua được bộ nối AV, với nhịp xoang kế tiếp bị block và nghỉ bù hoàn toàn ( $BC = 2AB$ ); (B) VEs dẫn truyền qua được nhĩ và khử cực nút xoang, thay đổi nhịp của nó (nghỉ bù không hoàn toàn [ $BC < 2AB$ ]); (C) VEs còn bị block ở bộ nối AV nhưng P tiếp theo có thể dẫn truyền thường khoảng PR kéo dài hiện tượng dẫn truyền tiềm tàng.



**Hình 12.1:** (A) phức bộ thất đến sớm (premature ventricular complex – PVC) với dẫn truyền bộ nối tiềm tàng, phức bộ này cản trở sự dẫn truyền của sóng P xuống tâm thất. (B) PVC với hoạt hóa ngược đến tâm nhĩ để khử cực nút xoang. Một sự thay đổi bắt đầu ở nhịp xoang. (C) PVC với bộ nối AV cho phép dẫn truyền sóng P sau xuống tâm thất, mặc dù có 1 PR kéo dài.

### 12.1.2. Lown phân loại VE từ mức độ nhẹ đến nặng

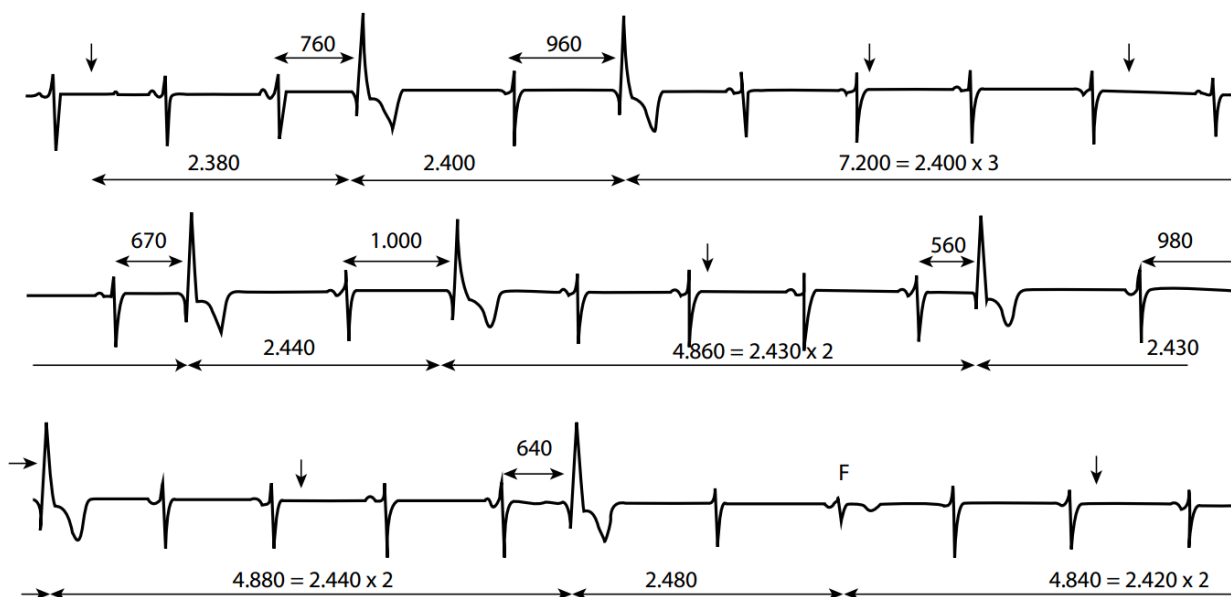
Lown và Wolf (1971) phân thành năm loại VE: (1) đơn độc; (2) thường xuyên (> 30 nhịp /giờ); (3) đa hình; (4) lặp lại cùng 1 dạng: (a) theo cặp, (b) theo dãy; (5) hiện tượng RT (hình 12.2). Trên thực tế, nguy cơ đối với BN là chủ yếu liên quan đến bệnh cảnh lâm sàng làm cho nó xuất hiện. Hầu hết những trường hợp nặng nhất xảy ra trong quá trình tiến triển của thiếu máu cục bộ cấp tính và BN có phân suất tổng máu thấp (< 30%). Ở những BN này nhịp nhanh thất/rung thất có thể xảy ra, đặc biệt là khi phân loại Lown cao. Phân độ Lown 5 là đặc biệt nguy hiểm trong thiếu máu cấp tính.



**Hình 12.2:** những dạng khác nhau của phức bộ thất đến sớm (PVC) theo phân loại của Lown: (A) PVC thường xuyên; (B) PVC đa hình; (C) PVC theo cặp; (D) một dãy nhịp nhanh thất; (E và F) ví dụ về hiện tượng R/T với một cặp và một dãy.

### 12.1.3. Song tâm thu thất: có thời gian ghép cặp biến đổi

Rất hiếm khi xảy ra và trong trường hợp hiếm có thể biểu hiện dạng một dãy của VT, thường là chậm. Hình 12.3 cung cấp một ví dụ về song tâm thu thất: khoảng ghép cặp biến đổi (từ 560 đến 1000 ms), nhiều khoảng lạc chỗ và sự hiện diện (hàng thứ ba) của phức bộ hỗn hợp (F) khi nhịp nút xoang và nhịp ngoại lai trùng lặp.



**Hình 12.3:** một ví dụ về song tâm thu. Lưu ý khoảng ghép cặp biến đổi, 760 ms,... Nhiều khoảng khác nhau giữa các ổ lạc chỗ là 2380, 2400,  $2400 \times 3$ ,... và sự hiện diện của một phức bộ hỗn hợp (F). Việc chẩn đoán song tâm thu có thể đã tiến hành rồi trước khi phức bộ hỗn hợp xuất hiện.

## 12.2. Nhịp nhanh thất

Các cơ chế này được giải thích trong chương 10. Nó có thể xuất hiện liên tục hay xuất hiện thành dãy.

### 12.2.1. Phân loại

#### Dạng đơn hình

– Ở đây đề cập chủ yếu đến **VT kinh điển** ( $QRS \geq 120\text{ms}$ ). Nó có thể là tự phát, thường có nguồn gốc khu trú (tăng tính tự động hoặc vòng vào lại nhỏ), hoặc xuất hiện ở những BN bị bệnh lý tim mạch (có thể khu trú hoặc do vòng vào lại lớn) (sẹo, nhánh thông nối nhánh) (hình 10.6).

– Hiếm khi, VT có nguồn gốc ở phần trên của một bó với QRS hẹp ( $< 120\text{ms}$ ) và hình thái giống như rối loạn dẫn truyền trong tâm thất và cá biệt hơn là VT có thể có nguồn gốc song tâm thu. Những dạng VT này không được thảo luận trong cuốn sách này.

## Dạng đa hình

– Các loại thường gặp nhất là xoắn đỉnh – *torsades de pointes*. Ngoài ra còn có các loại khác như: VT hai chiều, VT giao cảm, ...


### 12.2.2. Nhịp nhanh thất đơn hình tự phát

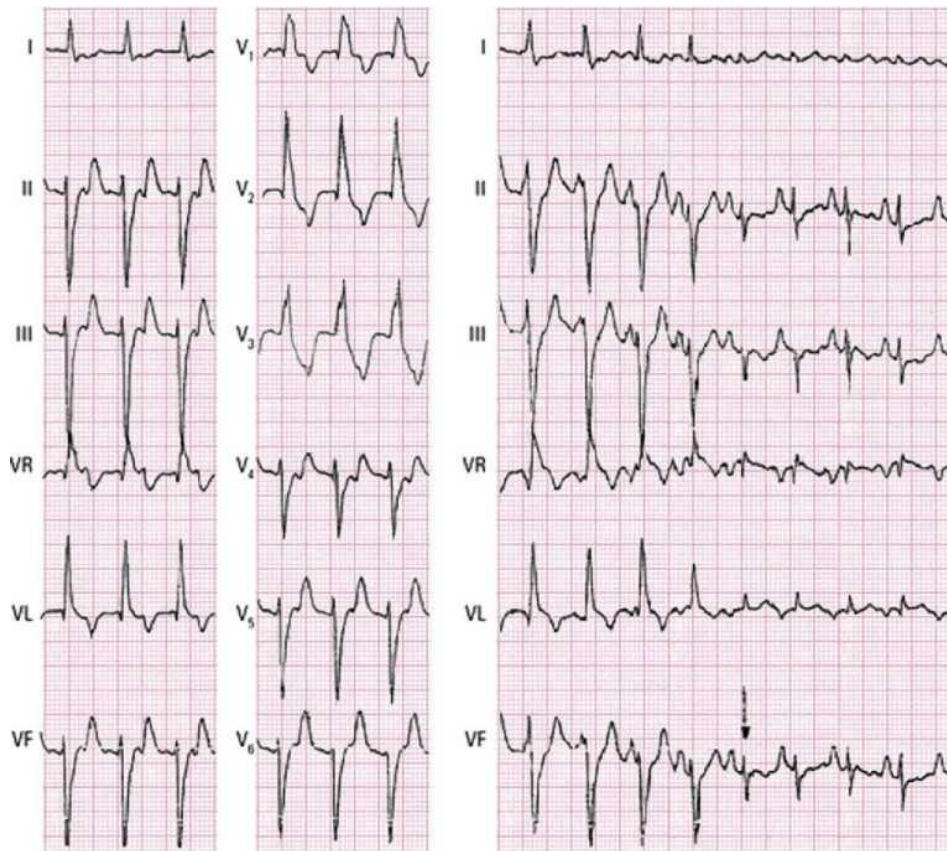
Nhịp nhanh thất tự phát đơn giản có thể bắt nguồn từ cả hai thất (bảng 12.1), giải thích các hình thái giống LBBB (thường bắt đầu trong VD) hoặc block bó nhánh phải (luôn luôn bắt đầu từ VI).

Nếu nó bắt nguồn từ phân nhánh trái sau của LV, thì nhạy với verapamil thì do vòng vào lại nhỏ; nếu nó nhạy cảm với adenosine thì do hoạt động hoạt hóa; và nếu nhạy cảm với propranolol thì do tăng tính tự động.

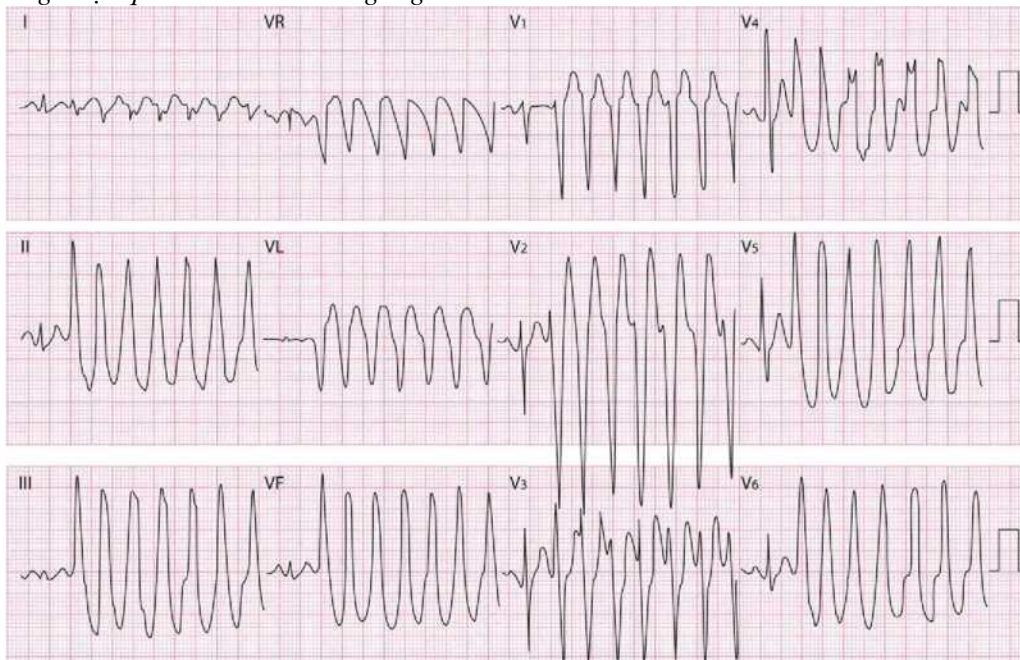
Nó có thể xuất hiện trong các dạng nhịp nhanh thất xuất hiện liên tục hoặc thành dãy. Bảng 12.1 cho thấy những đặc điểm quan trọng nhất ECG của những dạng nhịp nhanh thất tự phát khác nhau, theo nơi khởi phát, và hình 12.4 và 12.5 là hai ví dụ của rung thất tự phát với block bó nhánh trái và phải.

**Bảng 12.1:** đặc điểm trên ECG, nguồn gốc và tỷ lệ của các dạng khác nhau của nhịp nhanh thất tự phát đơn hình

Nguồn gốc và tỷ lệ	Biểu hiện trên ECG	ÂQRS	QRS ở FP	QRS ở VI	RS chuyển tiếp ở chuyển đạo trước tim
Vòng valve 3 lá 5 – 10%	LBBB	Không lệch P. Trung gian $\approx +60^\circ + 30^\circ$	R ở DI và aVL	QS or rS	Phía trên V <sub>3</sub>
Nhánh ra thất phải, valve động mạch phổi và vách cao 60 – 65%	LBBB	Lệch P	R ở DII, DIII và aVF	QS or rS	Thường phía trên V <sub>3</sub>
Bên dưới động mạch chủ $\approx 5\%$	LBBB	Lệch P	R ở DII, DIII và aVF	- qrS - RS - rS	Ở V <sub>2</sub> – V <sub>3</sub>
Vòng valve 2 lá	LBBB không điển hình	Lệch P	R ở DII, DIII và aVF		Thường ở V1, V3
Các bó. Thường là phân nhánh trái sau 10 – 20%	RBBB	Lệch T. Nếu lệch P, có nguồn gốc phân nhánh trái trước	Phụ thuộc trực QRS	R	R ở VI



**Hình 12.4:** một ví dụ về nhịp nhanh thất nhạy cảm với verapamil (VT). Lưu ý các hình thái của RBBB + SAH, nhưng với dạng qR ở V1. Trong hình bên phải, nó có thể tách biệt và, cho thấy nhịp nhanh xoang vượt quá tần số thất lúc gắng sức.

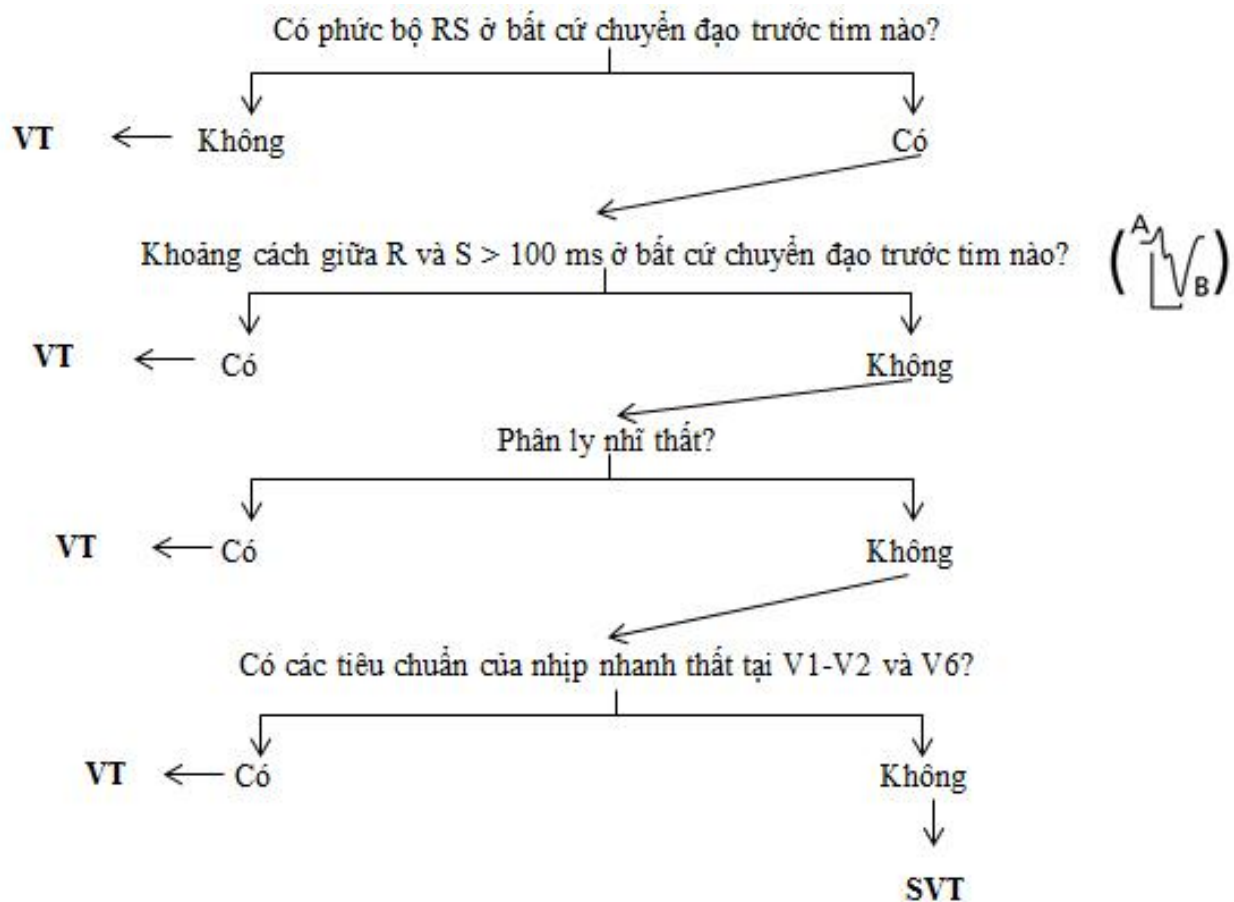


**Hình 12.5:** một ví dụ về nhịp nhanh thất kiểu LBBB với phức bộ QRS lệch phải hiện diện một dãy lặp lại trong suốt nghiệm pháp gắng sức ở BN không có bệnh lý tim mạch.

### 12.2.3. Nhịp nhanh thất đơn hình kinh điển ở những BN có bệnh lý tim mạch

Nhịp nhanh thất đơn hình liên tục là một rối loạn nhịp khá thường gặp đặc biệt trong bệnh tim thiếu máu cục bộ (giai đoạn cấp tính và mạn tính), bệnh tim bẩm sinh và khi suy tim hiện diện. Trong một số trường hợp nhanh thất có thể gây rung thất và đột tử.

Nhịp nhanh thất trong trường hợp này có thể khởi phát bởi nhiều yếu tố khác nhau độc lập hoặc kết hợp với nhau (tăng tính tự động, HDR, hiện tượng xoắn ốc, vòng vào lại lớn) (xem chương 10).



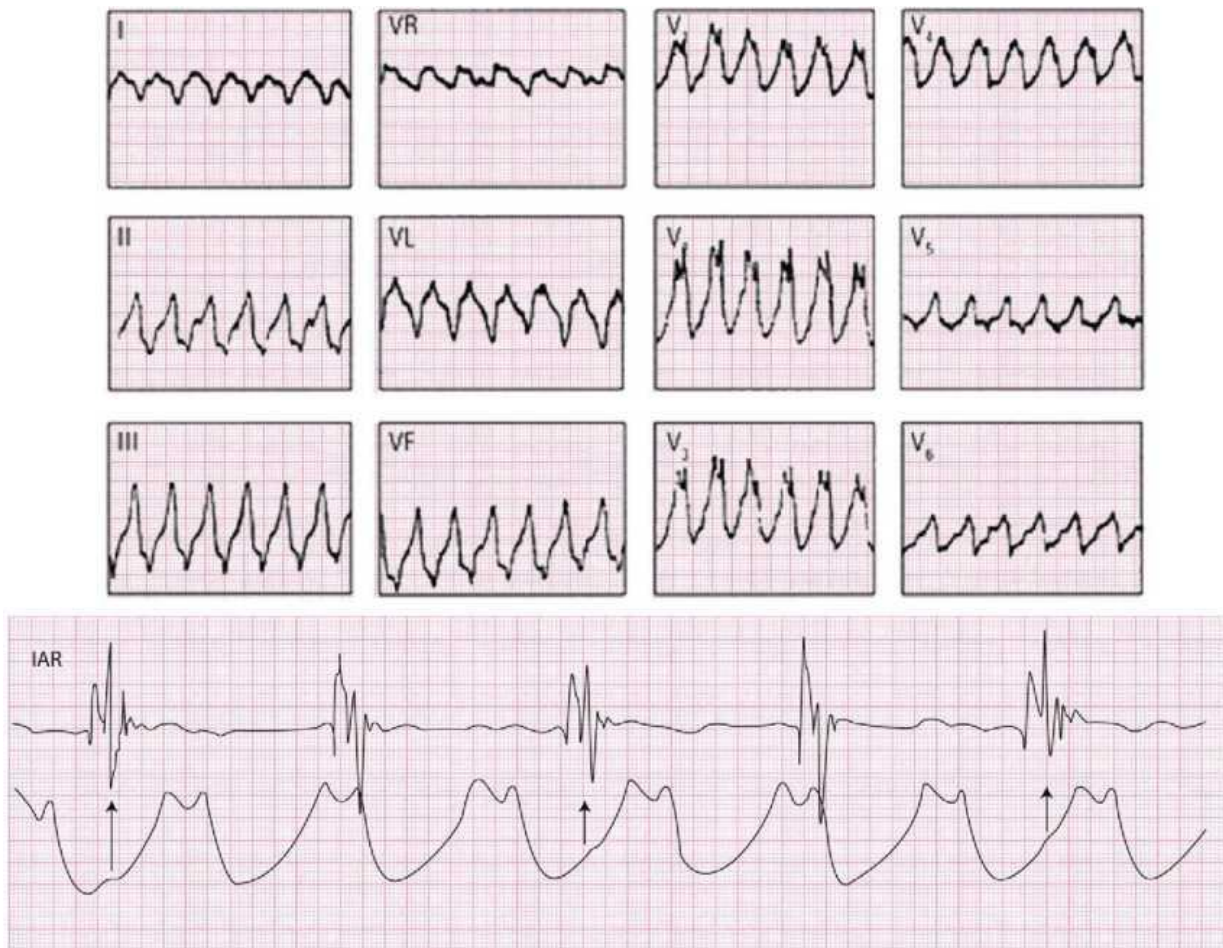
**Hình 12.6:** các bước chẩn đoán nhịp nhanh có QRS rộng. **Bước 1:** khi một phức bộ RS không nhìn thấy trong bất kỳ chuyển đạo trước tim nào, chúng ta có thể chẩn đoán nhịp nhanh thất (VT). **Bước 2:** khi có một phức bộ dạng RS có mặt trong một hoặc nhiều chuyển đạo trước tim, ta đo khoảng RS (từ đầu của sóng R đến đáy sóng S – xem hình vẽ). Nếu khoảng RS lớn hơn 100 ms, chúng ta có thể chẩn đoán của VT. **Bước 3:** nếu khoảng RS là ngắn hơn 100 ms, bước tiếp theo là để kiểm tra sự hiện diện của phân ly nhĩ thất (AV). Nếu có, chúng ta có thể chẩn đoán VT. **Bước 4:** nếu phân ly nhĩ thất không có, các tiêu chuẩn chẩn đoán phân biệt của VT nên được kiểm tra ở V1 và V6. Theo đó, chúng ta sẽ chẩn đoán nhịp nhanh thất (VT) hoặc nhịp nhanh trên thất (SVT).



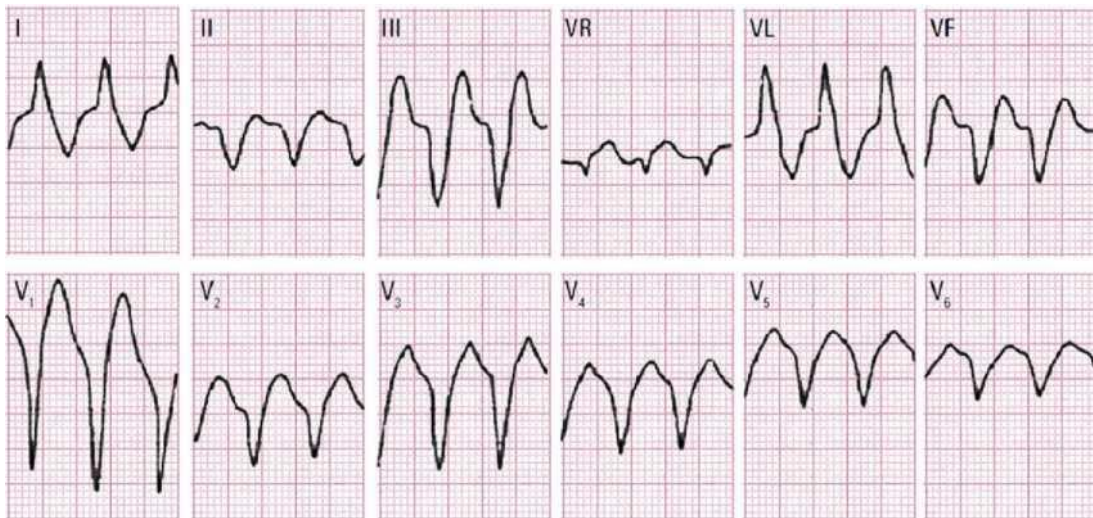
### 12.2.3.1. Chẩn đoán trên ECG

(Hình 12.6 – 12.2) theo định nghĩa, QRS ở VT kinh điển rộng ( $\geq 120\text{ms}$ ), hình thái của nó đa dạng và nó thường khác với block nhánh điển hình. Loại giống với block bó nhánh nhất là VT có nhánh thông nối nhánh. Trong thực tế, loại VT này rất khó phân biệt với một nhịp tim nhanh trên thất có LBBB lệch hướng (hình 12.9). Trong trường hợp khác khi VT giống LBBB, thường có dạng rS ở V1 với r rộng  $> 1\text{ mm}$  (hình 12.9).

Chỉ được chẩn đoán khi đã loại trừ nhịp tim nhanh trên thất dẫn truyền lệch hướng. Điều này có thể được thực hiện bằng các bước của Brugada và cs (1991), dựa trên một số tiêu chuẩn về hình thái (bước 1, 2 và 4) và sự hiện diện của phân ly nhĩ thất. Các tiêu chuẩn khác giải thích dưới đây cũng rất hữu ích.



**Hình 12.7:** ví dụ về nhịp nhanh thất đơn hình liên tục (VT). Một phân ly nhĩ thất được thể hiện với việc sử dụng chuyển đạo trong tâm nhĩ phải (IAR) và tốc độ ghi ECG cao hơn, cho phép chúng ta nhìn rõ những thay đổi nhỏ của QRS tương ứng với hoạt động tâm nhĩ (mũi tên). Các hình thái của V1 (R) và V6 (RS) cũng gợi ý nguồn gốc tâm thất.



**Hình 12.8:** *ÂQRS bị lệch sang trái trong mặt phẳng trán, tương tự như trong một số trường hợp LBBB. Tuy nhiên, tất cả các QRS đều âm trong mặt phẳng trước tim, điều mà không có trong bất kỳ loại block nhánh nào và điều này hỗ trợ chẩn đoán nhịp nhanh thất (VT).*

**A. Tiêu chuẩn về hình thái:** bảng 12.2 cho thấy các hình thái kinh điển của dẫn truyền lệch hướng hoặc lạc chỗ trong nhịp nhanh với QRS rộng bao gồm các tiêu chuẩn được sử dụng trong các bước của Brugada (bước 4), của Pava và cs (2010) (lạc chỗ nếu thời gian đỉnh của R trong chuyển đạo DII > 50 ms), Vereckei và cs (2008) (lạc chỗ nếu hiện diện trong aVR ghi chậm 40 ms đầu tiên của R hoặc Q dạng slurring).

**B. Sự hiện diện của phân ly nhĩ thất (hình 12.7).** Đây là một tiêu chuẩn chẩn đoán quyết định. Bước 3 của thuật toán Brugada.

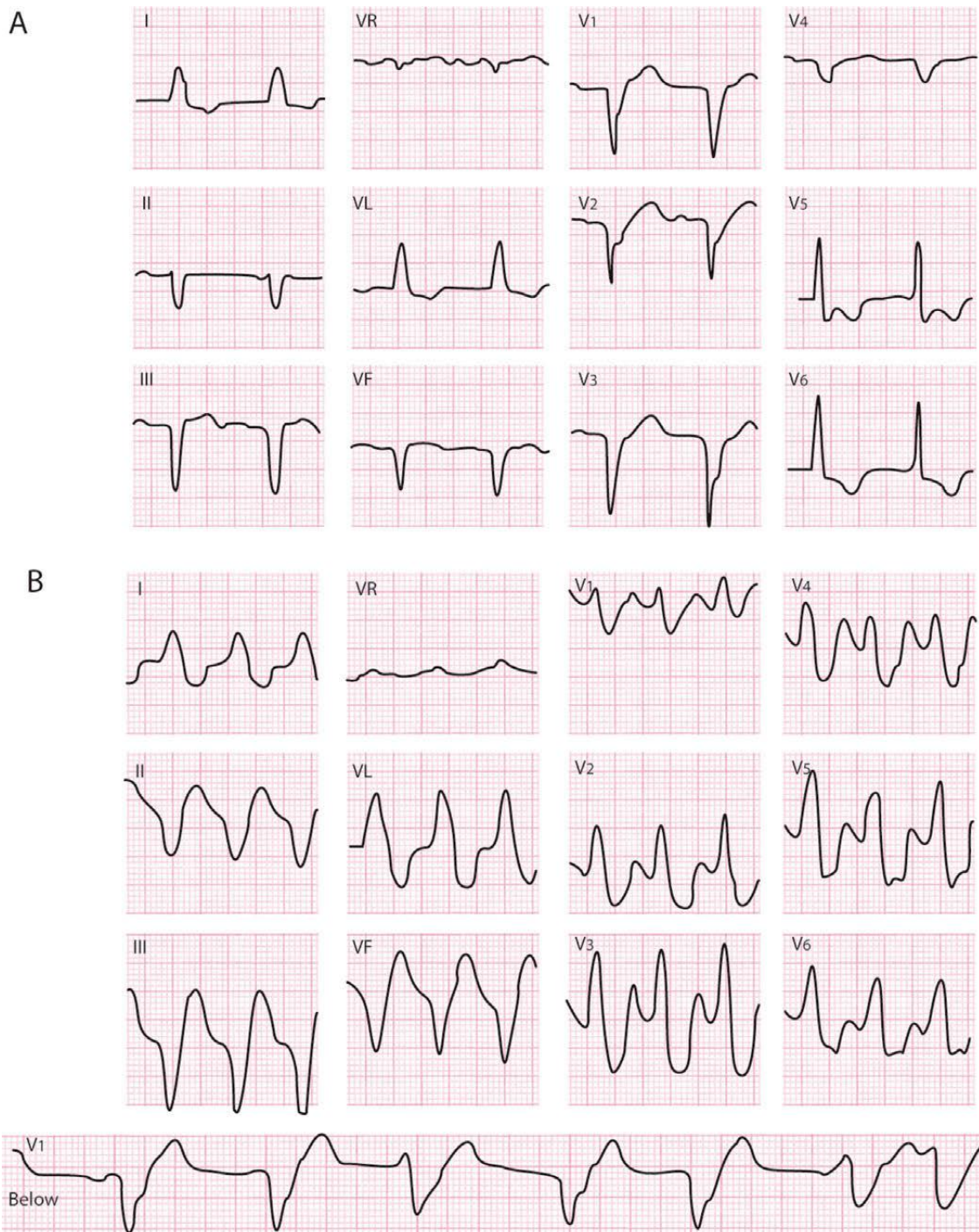**C. Các bước của Brugada,** dựa vào một số tiêu chí đã đề cập, rất hữu ích để chẩn đoán phân biệt giữa VT có QRS rộng và có độ nhạy độ đặc hiệu cao, được giải thích trong hình 12.6. Bước đầu tiên là để tìm sự hiện diện của RS trong chuyển đạo trước tim. Nếu không có, đó là VT (hình 12.10). Thứ hai, nếu RS có mặt trong các chuyển đạo trước tim, khoảng cách từ R đến S được đo (hình 12.6). Nếu lớn hơn 100 ms, là VT. Nếu ít hơn 100ms, thực hiện bước ba: tìm kiếm phân ly nhĩ thất (hình 12.9.). Nếu không có, chúng ta chuyển sang bước thứ tư, trong đó bao gồm các tiêu chuẩn về hình dạng thể hiện trong bảng 12.2 ở phía dưới.

Hình 12.7 – 12.9 hiển thị 3 ví dụ rõ ràng về VT dựa trên các tiêu chuẩn hình thái và các bước của Brugada (hình 12.7 và 12.9, là tiêu chuẩn đầu tiên và 12.8 là tiêu chuẩn thứ hai và thứ ba).

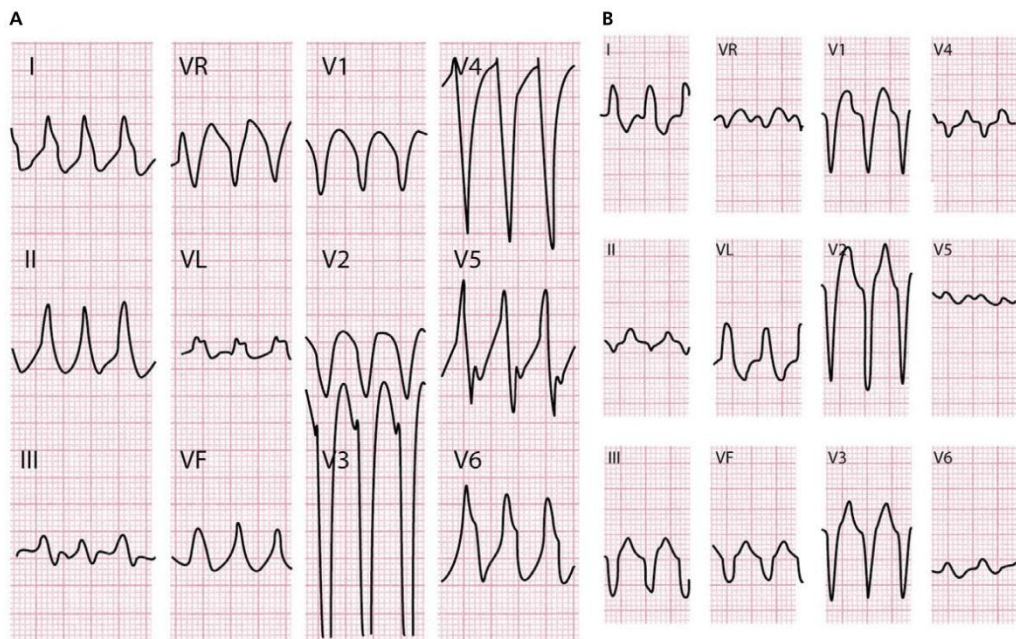
#### **D. Tiêu chí quan trọng khác**

**Phát hiện phức bộ hỗn hợp và phức bộ bắt được.** Sự hiện diện của những phức bộ này xác nhận sự hiện diện của VT (hình 12.11).

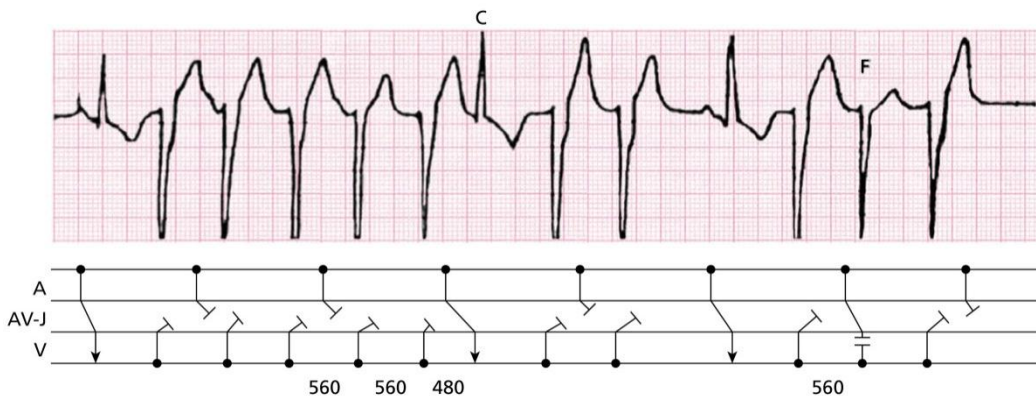Hoạt hóa nhĩ diễn ra trước phức bộ đầu tiên của nhịp tim nhanh có QRS rộng khẳng định rằng loại VT này là trên thất (hình 12.12).



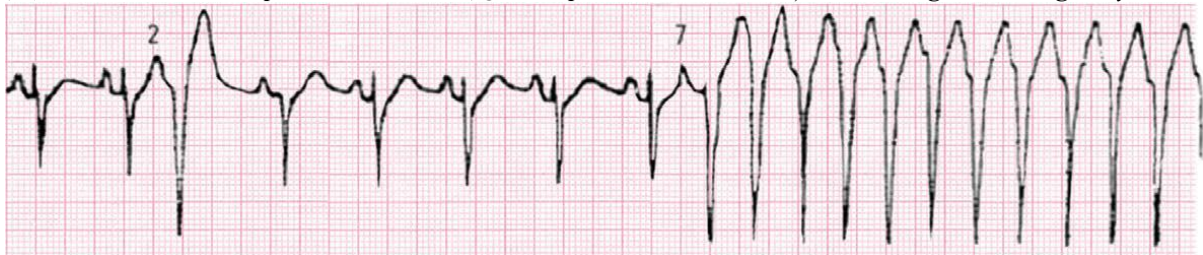**Hình 12.9:** BN 75 tuổi bị bệnh tim thiếu máu cục bộ. ECG cơ bản (A) cho thấy LBBB với ÂQRS lệch trái mạnh và sóng R thấp từ V1 đến V4, với một cái móc chữ V ở nhánh xuống của sóng S gợi ý nhồi máu cơ tim kèm theo. BN có cơn nhịp nhanh 135 lần/phút, hình ảnh LBBB hoàn toàn (B). Mặc dù ECG của BN là LBBB, chúng ta vẫn chẩn đoán là nhịp nhanh thất vì: (1) sóng R ở V1 trong cơn nhịp nhanh thì cao hơn và rõ ràng hơn R ở V1 trong nhịp xoang, ngoài ra ở hình dưới trong nhịp xoang có phức bộ thất đến sớm với hình thái tương tự như những BN xuất hiện trong cơn nhịp nhanh, PVC thứ nhất và thứ hai là muộn (trong PR), sau PVC thứ hai là một dạng được lặp đi lặp lại, (2) trong thuật toán Brugada (hình 12.6) một số chuyển đạo trước tim có dạng RS và khoảng cách này được đo đạt và đánh giá, khoảng RS này >100 ms.



**Hình 12.10:** (A) hình ảnh nhịp nhanh thất nhánh bó nhánh với block nhánh trái hoàn toàn (LBBB) (xem QS ở chuyển đạo V1) (hình 10.7 – 2), (B) một BN có nhịp nhanh kịch phát trên thất với hình ảnh block nhánh trái.







**Hình 12.11:** sau phức hợp xoang, xuất hiện một chuỗi nhịp nhanh thất (VT) gồm 7 nhịp. Sơ đồ Lewis tái hiện lại cho sự phân lý nhĩ thất. Giữa phức hợp thứ tư và thứ sau của VT có một nhịp thất bắt được điển hình (QRS giống với nhịp căn bản). Kế tiếp, sau một kích thích của nút xoang bình thường (không sớm), có một dãy VT ngắn (có 3 phức bộ QRS). Phức bộ ở giữa là phức bộ hỗn hợp (F), vì nó khác với 2 phức bộ còn lại (QRS hẹp và T ít nhọn hơn) và khoảng PR không thay đổi.



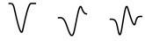**Hình 12.12.** một người phụ nữ 51 tuổi, người thường xuyên xuất hiện những cơn nhịp nhanh kịch phát. Lưu ý cách sóng T thứ hai và thứ bảy trước khi bắt đầu loạn nhịp là nhọn hơn nhiều so với những các sóng còn lại, do một ngoại tâm thu nhĩ gây ra, tương ứng, một dẫn truyền lệch hướng đơn độc hoặc lặp đi lặp lại.

**Bảng 12.2:** phân biệt nhịp nhanh do lạc chỗ với lệch hướng có QRS rộng

**Nhịp nhanh thất lạc chỗ**

1. V1 
2. V1  đặc biệt nếu V6 
3. DII chậm ghi được sóng R
4. aVR 
5. aVF

Xuất hiện QRS rộng kiểu RBBB




Xuất hiện QRS rộng kiểu LBBB



6. Tất cả các phức hợp là dương hoặc âm ở các chuyển đạo trước tim

**Nhịp nhanh lệch hướng**

1. V1  nếu ở V6 
2. aVR 
3. aVF

Nếu xuất hiện QRS rộng kiểu RBBB



Nếu xuất hiện QRS rộng kiểu LBBB



4. Hình thái LBBB hoặc RBBB điển hình.

**12.2.3.2. Tóm tắt các chẩn đoán phân biệt của nhịp nhanh thất với QRS dẫn rộng**

Các tiêu chuẩn được giải thích trước (thuật toán Brugada) rất hữu ích cho việc thực hiện chẩn đoán chính xác giữa các khác lệch hướng và lạc chỗ trong trường hợp nhịp nhanh với QRS rộng có độ nhạy và độ đặc hiệu cao.

Các trường hợp khó khăn nhất là nhịp nhanh thất nhánh thông nối nhánh, bởi vì thường là hình ảnh QRS là tương tự như block nhánh trái (xem hình 12.10).

Mặt khác, cả nhịp tim nhanh nghịch chiều do bó Kent và sợi bó nhĩ có thể khó khăn để phân biệt từ nhịp nhanh thất liên tục. Tuy nhiên, nhịp tim nhanh nghịch chiều do bó Kent so với nhịp nhanh do sợi bó nhĩ, hiện diện trong các chuyển đạo trước tim chuyển sang sóng R trước V4 (xem phần 8.2.4 trong chương 8). Các bước của Brugada sẽ không hữu ích để thực hiện chẩn đoán phân biệt giữa nhịp nhanh nghịch chiều với vòng vào lại bộ nối và nhanh thất. Chúng ta có thể sử dụng các tiêu chuẩn của Steurer (1994). Theo đó, các tiêu chuẩn sau thiên về VT: (1) QRS âm từ V4 đến V6; (2) dạng QR từ V2 để aVL; và (3) ÂQR từ  $-60^\circ$  đến  $+150^\circ$ .

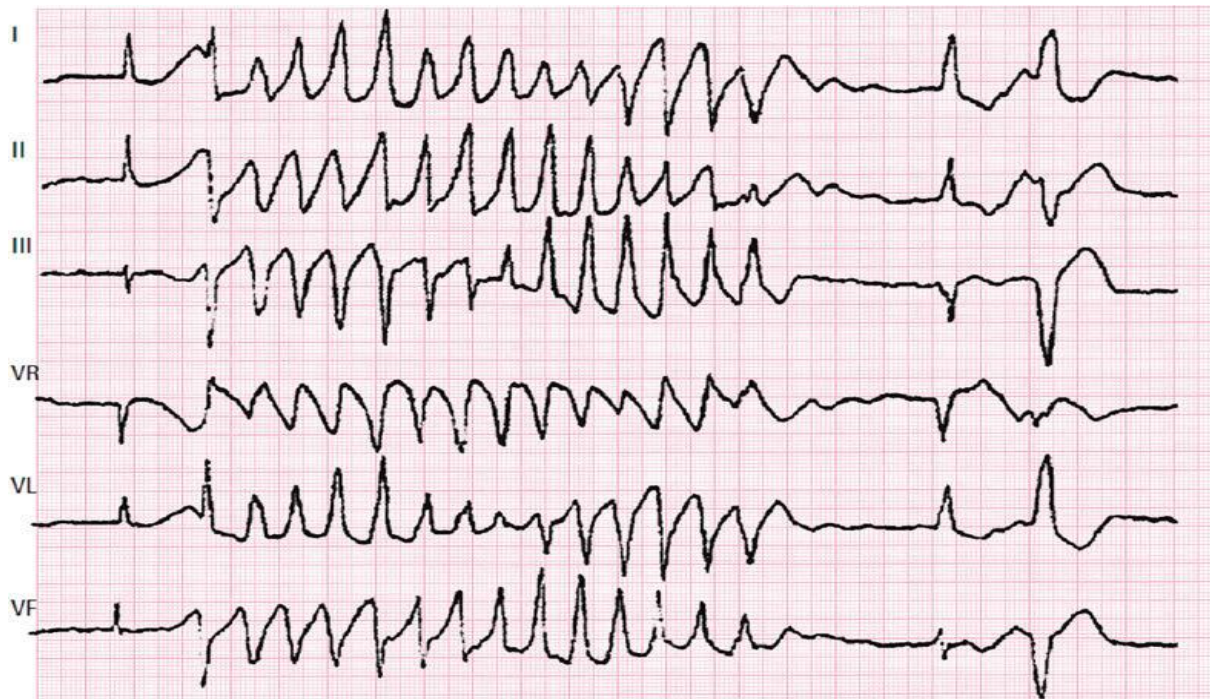
**12.3. Nhịp nhanh thất đa hình**

(Hình 12.13) loại nhanh thất đa hình thường gặp nhất là xoắn đỉnh. Nhịp tim nhanh này được đặc trưng bởi sự thay đổi phân cực của QRS (Dessertenne, 1966), trong đó có thể nhìn thấy nhiều hơn ở một số chuyển đạo, và một

**khoảng QT dài.** Hình 12.13 cho thấy một dãy xoắn đỉnh ở BN có hội chứng QT dài.

Các đặc điểm khác biệt giữa nhịp nhanh thất kinh điển, nhịp nhanh thất đơn hình và xoắn đỉnh được thể hiện trong hình 12.14.

Để biết thêm thông tin về các loại nhịp nhanh thất đa hình nên tìm đọc Bayes de Luna, 2011 và 2012a)



**Hình 12.13:** một dãy nhanh thất xoắn đỉnh điển hình. Lấy từ một BN có hội chứng QT dài. Lưu ý các hình ảnh điển hình đó là đặc biệt rõ ràng trong một số chuyển đạo (DIII, aVF, và aVL).



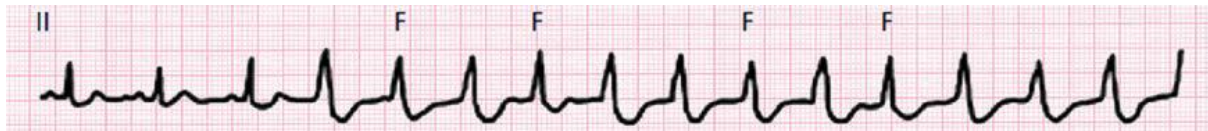**Hình 12.14:** hình ảnh đặc trưng của một dãy nhanh thất xoắn đỉnh và của một nhanh thất đơn hình kinh điển. CI: khoảng ghép cặp.

#### 12.4. Nhịp tự thất tăng tốc

(Hình 12.15) nhịp thất với QRS rộng không vượt quá 100 lần/phút được cho là nhịp tự thất tăng tốc (accelerated idioventricular rhythm – AIR), vì nhịp nhanh thất thật sự chỉ tồn tại khi tần số vượt quá ngưỡng này.

Trong sự hiện diện của AIR, phức bộ hỗn hợp xuất hiện dưới một hình thái giữa nhịp tâm thất và nhịp nút xoang có thể có một tần số tương tự. Dựa vào số lượng của khối cơ tâm thất được hoạt hóa bởi nhịp thất hoặc nhịp nút xoang, mức độ khác nhau của các phức hợp về mặt hình thái trung gian (hình 12.15) (phức bộ

hỗn hợp) tồn tại. Các hình thái đi từ phức bộ bắt được (toàn bộ phức bộ là của nhịp xoang, xem hình 12.7), đến các dạng trung gian khác nhau giữa các phức bộ nút xoang và ngoại tâm thu thất (VE) khử cực toàn bộ khối cơ tâm thất. Các phức bộ hỗn hợp khử cực nhiều hơn hoặc ít hơn số lượng khối cơ tâm thất và theo đó sẽ được nhiều hơn hoặc ít hơn trong một mức độ tương tự với nhịp điệu cơ bản (hình 12.13).

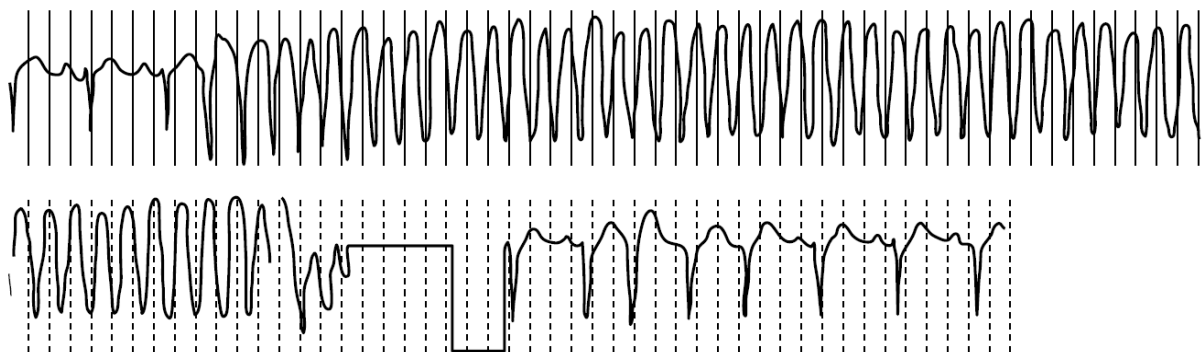


**Hình 12.15:** ví dụ về các mức độ hỗn hợp khác nhau (F) trong sự hiện diện của nhịp tự thất tăng tốc (khoảng 100 lần/phút).

### 12.5. Cường thất

**Cường thất là một nhịp nhanh ( $\approx 300$  bpm) và loạn nhịp tâm thất đều. Giữa các phức bộ QRS không có một đường đẳng điện và quá trình tái cực không quan sát được.**

Chẩn đoán phân biệt với nhịp nhanh thất là khó khăn, mặc dù các dấu hiệu tái cực là không thấy trong cường thất. Ngoài ra, nó có thể nhầm lẫn với cường nhĩ  $1 \times 1$ . Cường thất thường gây rung thất/đột tử trừ khi nó xuất hiện trong tình huống được điều trị tích cực (hình 12.16).



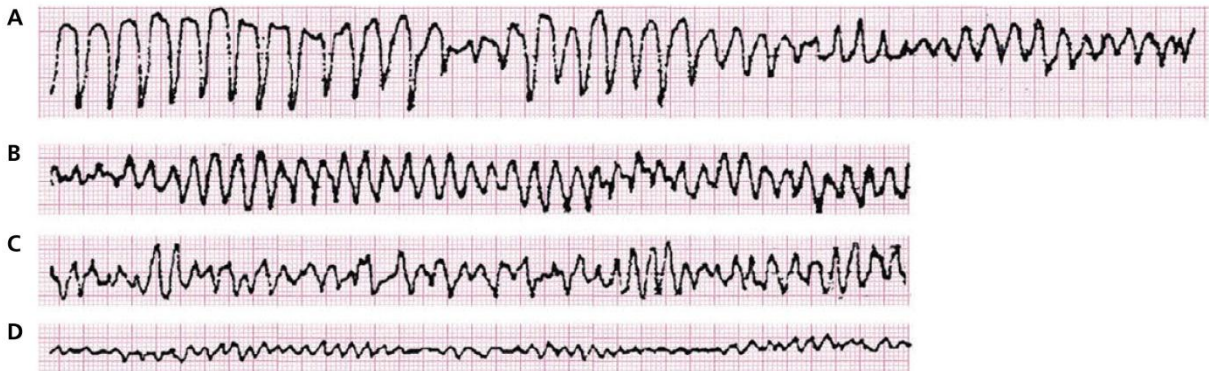**Hình 12.16:** hình ảnh cường thất ở BN với một máy khử rung tim được cấy dưới da (ICD). Các máy khử rung chấm dứt tình trạng loạn nhịp.

### 12.6. Rung thất

(Hình 12.17 – 12.18) rung thất là một tình trạng nhịp nhanh và rối loạn nhịp tim không đều với một tần số lớn hơn 300 – 400 lần/phút có thể được bắt nguồn từ (a) nhiều vòng vào lại; (b) sóng xoắn ốc (rotor) hoặc c) HDR (xem chương 10). Nó không tạo ra các hoạt động bình thường và dẫn đến ngưng tim và đột tử, ngoại trừ vài trường hợp hiếm hoặc tình huống mà các BN được hồi sức bằng sốc điện hoặc trước đây có một đặt máy khử rung tim (ICD) dưới da.

ECG (hình 12.17) một nhịp nhanh và không đều, với QRS biến đổi về hình thái và chiều cao, sự tái cực không quan sát được. Khi điện thế thấp, hồi phục lại nhịp là vô cùng khó khăn.

Rung thất có thể được đến trước bằng nhịp nhanh thất liên tục, thường ở những BN có bệnh tim thiếu máu cục bộ mãn tính (Holter ghi nhận) (hình 12.18A). Trong những trường hợp khác (hình 12.18B) rung thất là nguyên phát và xảy ra trong quá trình nhồi máu cơ tim và ít gặp hơn ở những BN khỏe mạnh. Rung thất được kích hoạt bởi ngoại tâm thu VE (\*) (hình 12.18C) và vào những trường hợp rất hiếm là tự giới hạn. Nếu có thể được giải quyết máy khử rung (hình 12.16C). Nếu nó xảy ra trong quá trình điều trị tại khoa ICU hoặc ở BN khỏe có thể sử dụng ICD.

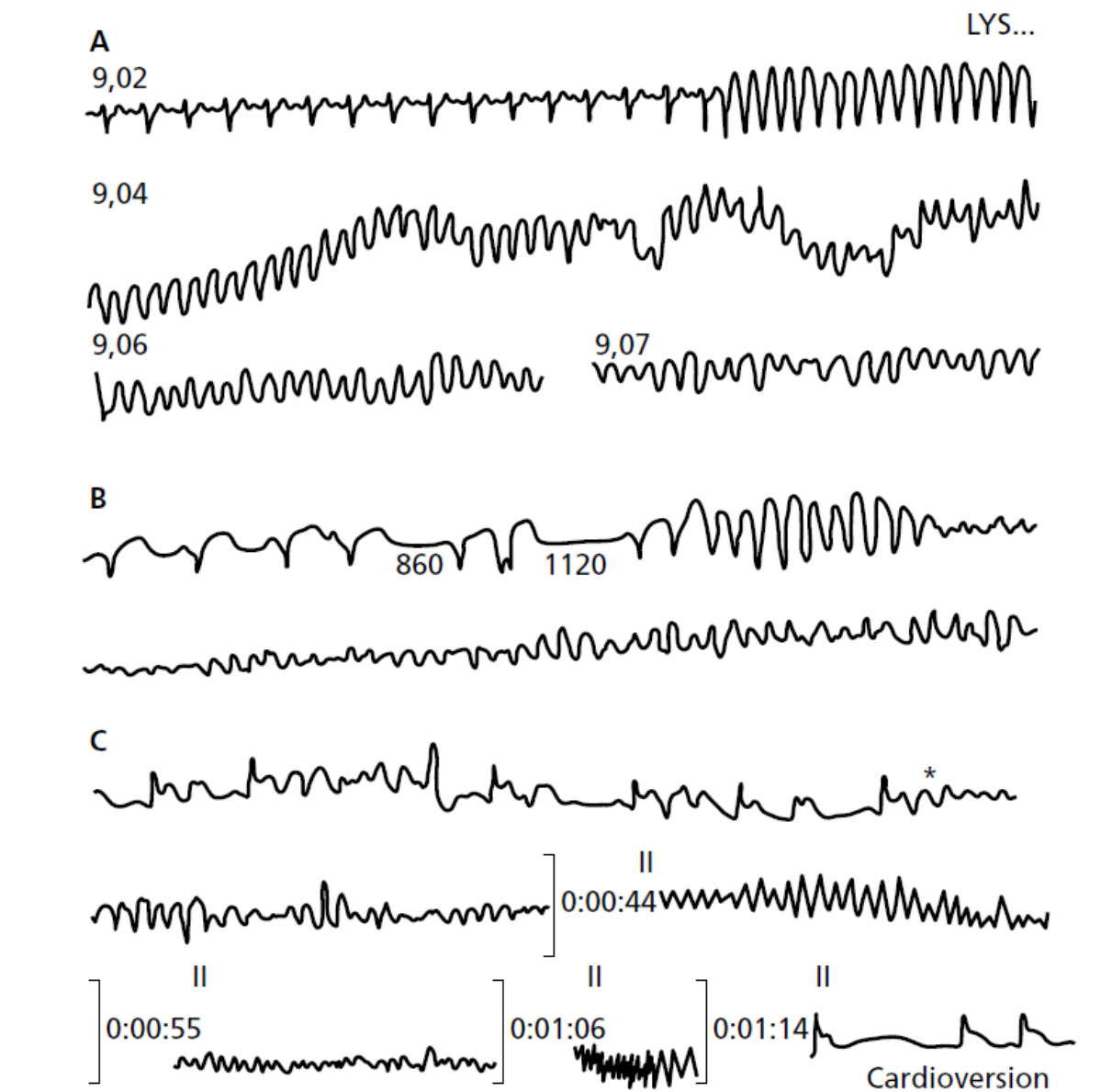


**Hình 12.17:** (A) nhịp tâm thất rất nhanh có các đặc điểm trung gian giữa nhịp nhanh thất (VT) (đồ là quá nhanh) và cuồng thất (QRS thường không xuất hiện trong những chuyển đạo này), nhanh chóng trở thành rung thất (VF). (B, C và D) dạng sóng khác nhau của rung thất.

## TỰ ĐÁNH GIÁ

- A. Mô tả ECG ngoại tâm thu thất?
- B. Phân loại Lown?
- C. Tiêu chuẩn trên ECG phân biệt ngoại tâm thu với song tâm thu thất?
- D. Mô tả phân loại nhanh thất?
- E. Hình thái đặc trưng nhất của nhanh thất tự phát?
- F. Tiêu chuẩn hình thái quan trọng nhất để chẩn đoán nhanh thất ở BN có bệnh lý tim mạch?
- G. Mô tả thuật toán Brugada để phân biệt nhanh thất có phức bộ QRS rộng với nhanh thất có lệch hướng?
- H. Đặc điểm của nhanh thất xoắn đỉnh?
- I. Nhịp tự thất tăng tốc?
- J. Định nghĩa cuồng thất và liệt kê các đặc điểm ECG?
- K. Định nghĩa rung thất và liệt kê các đặc điểm ECG?





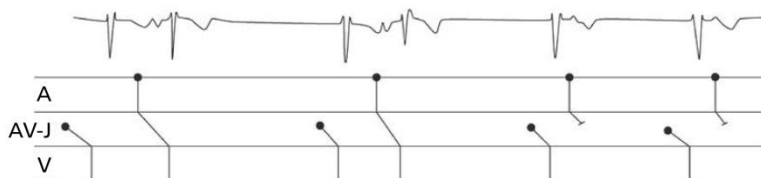
**Hình 12.18:** (A) đột tử do rung thất (VF) ở BN có bệnh tim thiếu máu cục bộ được điều trị với amiodarone cho phức bộ thất sớm thường xuyên. Lúc 9:02 a.m cho thấy xuất hiện nhịp nhanh thất đơn hình liên tục, theo sau là một rung thất lúc 9:04 a.m sau khi tăng tần số VT và chiều rộng của phức bộ QRS. (B) đột tử do rung thất được kích hoạt bởi một PVC với một khoảng ghép cặp ngắn, sau khi một khoảng PVC tạm dừng (1120 ms) dài hơn so với trước đó (860 ms). Lưu ý rằng chuỗi các sự kiện bắt đầu với một phức bộ nhĩ đến sớm, mà gây ra sự tạm dừng ngắn đầu tiên. (C) Rung thất ở MI cấp đang điều trị tại khoa ICU đã được kết thúc với máy khử rung.

## CÁC DẠNG ECG CỦA LOẠN NHỊP THỤ ĐỘNG

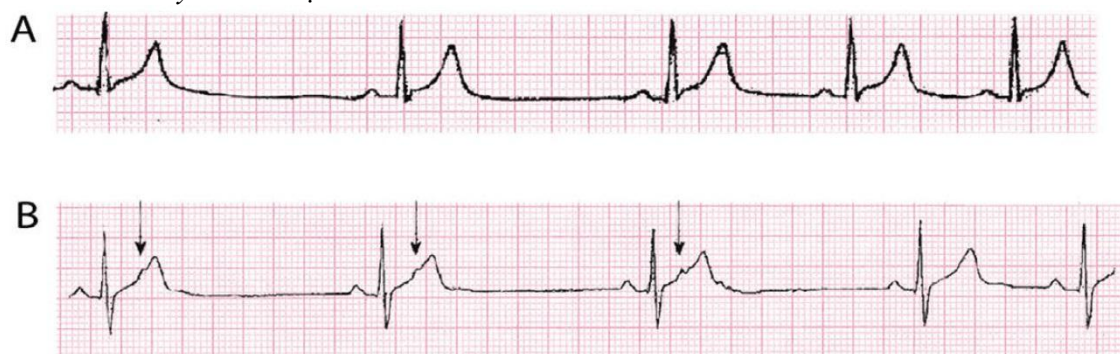### 13.1. Phức bộ và nhịp thoát

(Hình 13.1) các phức bộ thoát và nhịp thoát có nguồn gốc từ những cấu trúc dưới nút xoang khi nút xoang bị suy yếu, block xoang nhĩ hay block nhĩ thất. Thông thường, nhịp thoát xuất phát từ nút nhĩ thất, phát nhịp từ 40 – 50 lần/phút, nếu cả nút nhĩ thất cũng bị ức chế, phức bộ thoát hay nhịp thoát thất sẽ xuất hiện với nhịp chậm hơn, chỉ khoảng 20 – 30 lần/phút.

Đôi khi, phức bộ bắt được xuất hiện đơn độc hoặc là nhịp thoát. Nhịp bắt được là phức hợp xoang xuất hiện sớm hơn so với nhịp nhanh thất (hình 12.9) hay nhịp thoát (hình 13.1).



**Hình 13.1:** một ví dụ của phân ly nhĩ thất không hoàn toàn với nhịp thoát chậm (phức bộ thứ nhất, thứ ba, thứ năm và thứ sáu) và bắt được nhịp xoang (phức bộ thứ hai và thứ tư). Sau hai phức bộ QRS cuối cùng, chúng ta thấy sóng P không được dẫn truyền bởi vì nó gần với QRS hơn so với hai sóng P đầu tiên, do đó rơi vào thời kỳ trơ của bộ nới.



**Hình 13.2:** (A) một ví dụ của nhịp chậm xoang ở một vận động viên khỏe mạnh với RR đều đặn. (B) Một dải nối tiếp trong nhịp xoang với ngoại tâm thu nhĩ tiềm tàng thường xuyên (sóng T tạo móc chữ V ở nhánh xuống, mũi tên), làm suy yếu nhịp cơ bản cho chúng ta cảm giác rằng nhịp cơ bản vốn đã chậm, nay còn chậm hơn nhiều.

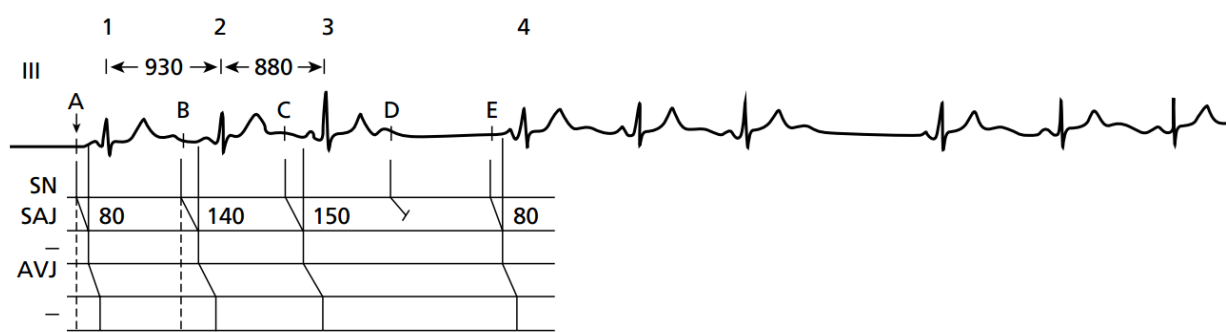
### 13.2. Nhịp chậm xoang

Nhịp chậm xoang trong lúc ngủ hay ở những vận động viên hay biểu hiện của cường phế vị, nhưng lại rất quan trọng. Hình 13.2A cho thấy nhịp chậm xoang ở một vận động viên, và nó cũng cho thấy ảnh hưởng của hô hấp lên nhịp tim.

Khá thường xuyên, bệnh lý của nút xoang (hay block xoang nhĩ) gây ra nhịp chậm xoang bệnh lý. Nếu có đi kèm với nhịp nhanh trên thất tái phát, gây ra hội chứng tim nhịp nhanh chậm (hình 17.9).

Hiếm khi, nhịp chậm xoang có thể không do suy yếu tính tự động của nút xoang, mà có thể do nhịp nhĩ đôi tiềm tàng. Hình 13.2B cho thấy nhịp chậm xoang nặng khoảng 30 lần/phút, giảm đột ngột khoảng RR cuối cùng (khoảng 50 nhịp/phút). Đó là do sự biến mất của nhịp nhĩ đôi tiềm tàng, hiện diện trong 3 phức bộ đầu tiên. Mũi tên cho thấy sóng P' tiềm tàng.

### 13.3. Block xoang nhĩ



**Hình 13.3:** block xoang nhĩ Wenckebach độ 2 (4 x 3). Thời gian dẫn truyền xoang nhĩ dần tăng từ bình thường (80 ms) (từ A đến khởi đầu của sóng P đầu tiên) cho đến khi xảy ra block hoàn toàn (D không theo sau bởi một sóng P). Khoảng cách giữa hai RR đầu tiên (930 ms) lớn hơn khoảng cách giữa các RR thứ hai và thứ ba (880 ms). Dẫn truyền xoang nhĩ không thể xác định được. Về mặt lý thuyết, A, B, C, D, E và đại diện cho nguồn gốc của xung điện của nút xoang. Khoảng cách AB, BC, CD, DE là nhịp xoang (870 ms). Ngoài ra, giả sử rằng thời gian dẫn truyền xoang nhĩ đầu tiên trong chuỗi là 80 ms (khoảng cách từ mũi tên đến A), tăng liên tiếp quan sát thấy trong dẫn truyền xoang nhĩ (80 + 60 = 140 và 140 + 10 = 150) giải thích cho RR ngắn và khoảng nghỉ sau đó. Do đó, nó đã được xác nhận rằng sự gia tăng đáng kể trong block loại Wenckebach (một block xoang nhĩ trong trường hợp này) xảy ra trong chu kỳ đầu tiên của mỗi đoạn, sau một khoảng nghỉ (1 - 2 > 2 - 3). Khoảng PR không thay đổi. Khoảng RR thứ hai là 50 ms ngắn hơn so với trước (930 so với 880 ms), vì đây là sự khác biệt giữa dẫn truyền xoang nhĩ tăng trong chu kỳ đầu tiên và thứ hai. Trong thực tế, các RR đầu tiên là 870 + 60 = 930 ms, trong khi chu kỳ thứ hai là 930 - 60 + 10 = 880 ms (xem hình 10.13).

Những type khác nhau của block xoang nhĩ đã được trình bày ở chương 10 (hình 10.13).

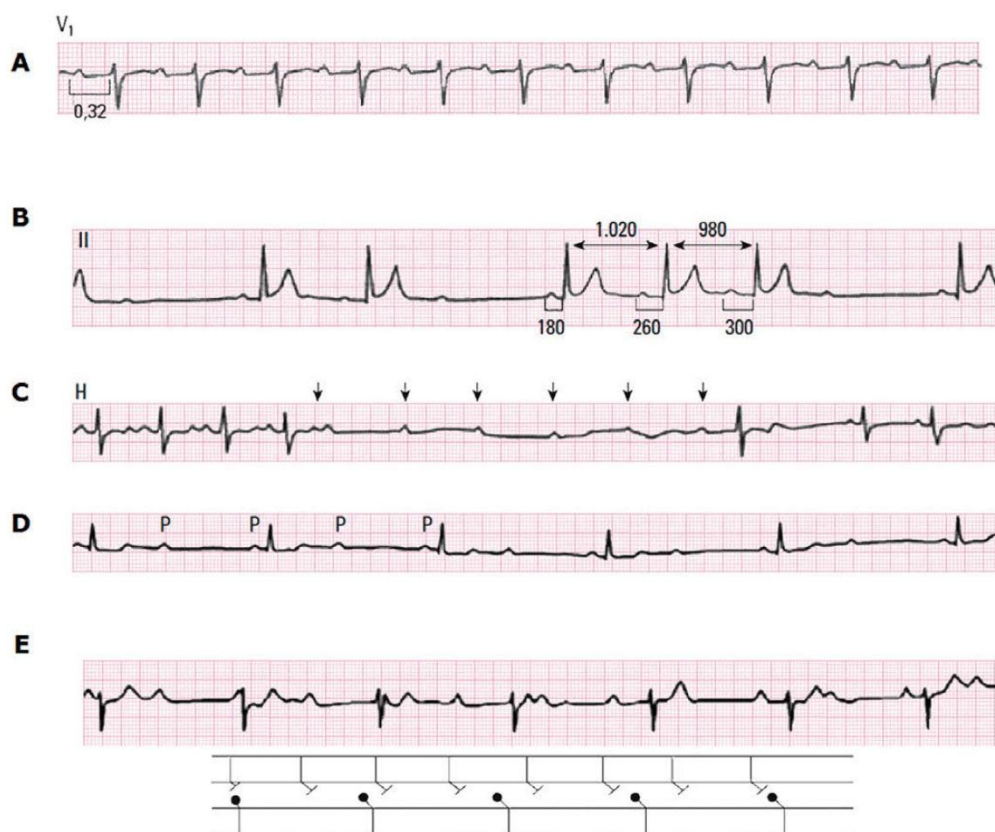Hình 13.3 cho thấy một trường hợp block xoang nhĩ 4 x 3, trong đó không thể đo được sự chậm trễ của dẫn truyền xoang nhĩ, ngược lại với các hiện tượng xảy ra trong block nhĩ thất, trong đó khoảng PR có thể đo được. Tuy nhiên, chúng ta biết được rằng thời gian đó xoay quanh số 80 ms (xem hình 13.3). Trong block xoang nhĩ, khoảng PR bình thường nhưng đoạn RR ngắn dần đến khi ngưng hẳn một nhịp (hình 13.3).

Block xoang nhĩ 3x2 là một nhịp nhĩ đôi khó phân biệt nhịp đôi cạnh xoang. Trong trường hợp block xoang nhĩ 3x2, khoảng RR trước nhịp đôi giống với khoảng RR ngắn của nhịp đôi, và trong trường hợp nhịp đôi ngoài xoang, chúng giống với khoảng RR dài của nhịp đôi.

Cuối cùng trong trường hợp nhịp tim chậm mức độ nặng, vận động có thể giúp phân biệt đó là do giảm tính tự động hay block xoang nhĩ. Trong trường hợp thứ nhất, tần số tim tăng dần đều đặn, trong trường hợp 2, nếu block xuất hiện, tần số tim tăng đột ngột.

### 13.4. Block nhĩ thất

Cơ chế của các type block nhĩ thất được giải thích ở chương 10 (hình 10.4). Hình 13.4 cho thấy ví dụ về block AV độ 1(A) và block Mobitz 2 (C), type 2 x 1 (D) và độ 3 (E). Mỗi liên quan giữa P – QRS là lời giải thích tốt nhất cho các mức độ block AV (hình 13.4).

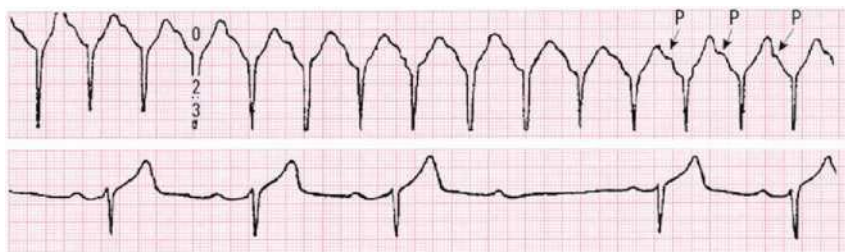


**Hình 13.4:** (A) block nhĩ thất độ I, (PR 0,32 giây), (B) block nhĩ thất độ II, type I (xem hiện tượng Wenckebach). (C) block nhĩ thất kịch phát độ II (loại Mobitz II). Lưu ý 6 sóng P bị block mà không có một sự gia tăng trước đó của khoảng PR. Phức bộ QRS đầu tiên theo sau khoảng nghỉ là một phức bộ QRS thoát, với đặc trưng khoảng PR rất dài. Hai sóng P cuối cùng được dẫn truyền. (D) block nhĩ thất độ II, 2 x 1. (E) block nhĩ thất độ III, thấy được sự phân ly nhĩ thất hoàn toàn.

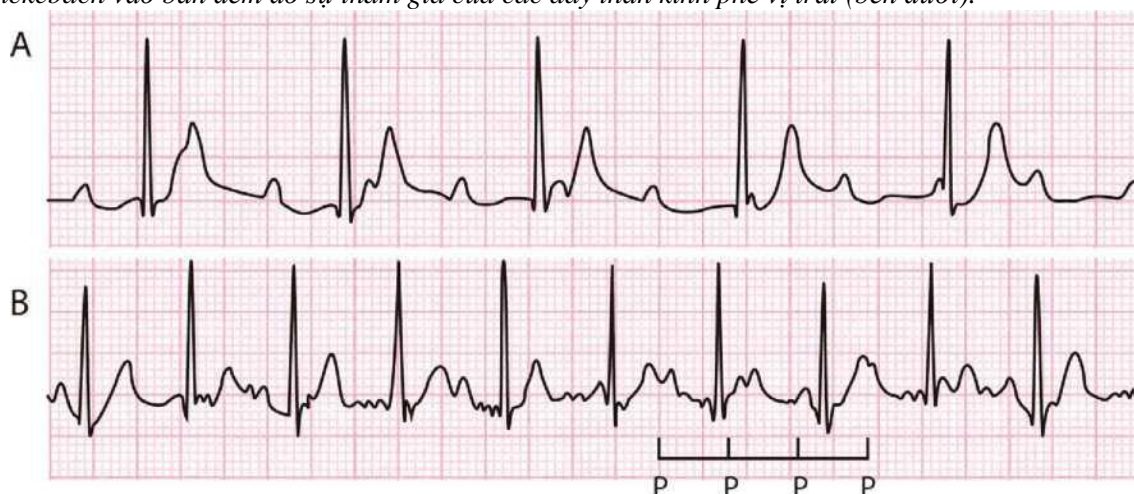Nhịp nhanh xoang trong ngày liên quan với sự xuất hiện của block nhĩ thất độ II chu kỳ Wenckebach vào ban đêm thường thấy ở các vận động viên, nhưng nó không đặc biệt nguy hiểm, mặc dù giảm hoạt động thể thao được khuyến cáo nếu mức độ block nhĩ thất cao. Suốt ngày, BN có nhịp tim nhanh trong lúc vận động và block nhĩ thất biến mất (PR bình thường và sóng P không bị block) (hình 13.5).

Block nhĩ thất bẩm sinh thường xuyên xuất hiện với những bệnh hệ thống của mẹ trong thời kỳ mang thai, để lại hậu quả viêm cơ tim sơ sinh có liên quan tới nút

nhĩ thất. Thật không dễ để quyết định thời điểm tốt nhất để đặt máy tạo nhịp (hình 13.6).



**Hình 13.5:** một vận động viên 25 tuổi có nhịp tim chậm không đáng kể với những dấu hiệu ECG rõ ràng của cường giao cảm trong ngày (bên trên) và thường xuyên có những đoạn block nhĩ thất chu kỳ Wenckebach vào ban đêm do sự tham gia của các dây thần kinh phế vị trái (bên dưới).



**Hình 13.6:** (A) block nhĩ thất bẩm sinh với phân ly nhĩ thất rõ ràng ở một BN 20 tuổi. Sóng P độc lập với phức bộ QRS, với một tần số thoát > 60 bpm. Lưu ý các sóng T cao nhọn. (B) trong thời gian tập thể dục vẫn có phân ly nhĩ thất, mặc dù nhịp tim xoang là > 130 x (xem P – P) và sự tăng nhịp thoát là hơn 100 x. Đây là một ví dụ rõ ràng về block nhĩ thất bẩm sinh chưa cần đặt máy tạo nhịp tim.

### 13.5. Điện tim ở BN có mang máy tạo nhịp

Việc cấy máy tạo nhịp đã trở nên rất hiệu quả trong điều trị ngất và đột tử, do sự suy yếu tính tự động và block xoang nhĩ và block nhĩ thất.

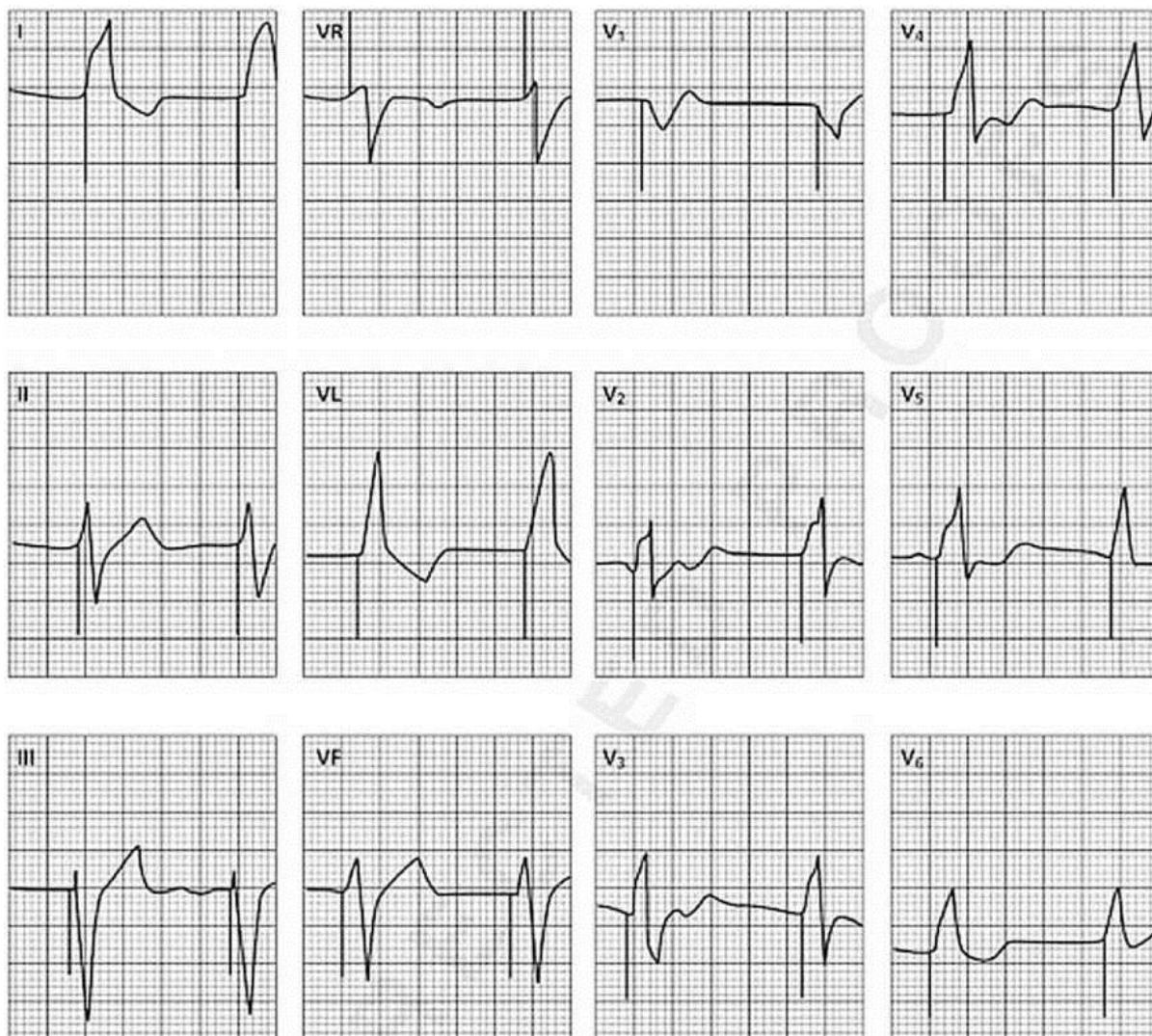
Tại đỉnh của sự kích thích, ghi được một sóng đột ngột và ngắn, sóng khử cực và tái cực thất phải được xem xét trên ECG của BN mang máy tạo nhịp. Những sóng hình que (spikes) này có thể đơn cực hay lưỡng cực. Những sóng đơn cực có một điện thế cao hơn.

Khi các kích thích điện được đặt trong tâm thất phải, thường gặp, các hình thái QRS giống LBBB (hình 13.7).

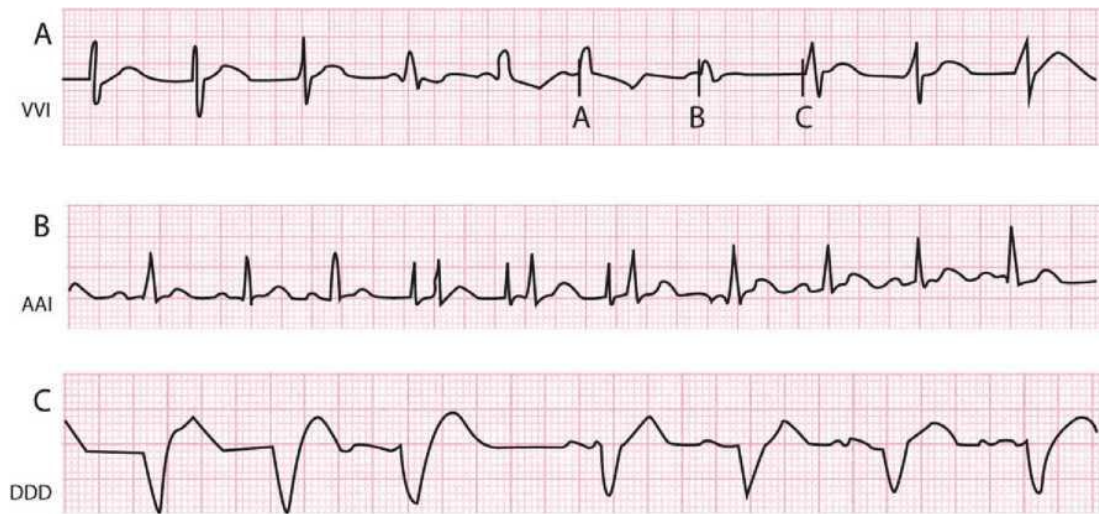
Các khoang kích thích có thể là tâm thất (V), tâm nhĩ (A) hoặc cả hai (A + V) (D); khoang phát hiện (cảm nhận) có thể là trong các tâm thất (V), tâm nhĩ (A), hoặc cả hai (A + V) (D), và các loại đáp ứng có thể được kích hoạt hoặc ức chế (I). Bằng cách này, theo các khoang kích thích, những khoang cảm nhận và các loại phản ứng, các máy tạo nhịp có thể được phân loại theo một mã 3 chữ (I = khoang

kích thích; II = khoang phát hiện (cảm nhận) và III = loại phản ứng). Bảng 13.1 cho thấy các đặc điểm của ba loại máy tạo nhịp tim gần đây nhất được sử dụng: VVI, AAI và DDD (hình 13.8).

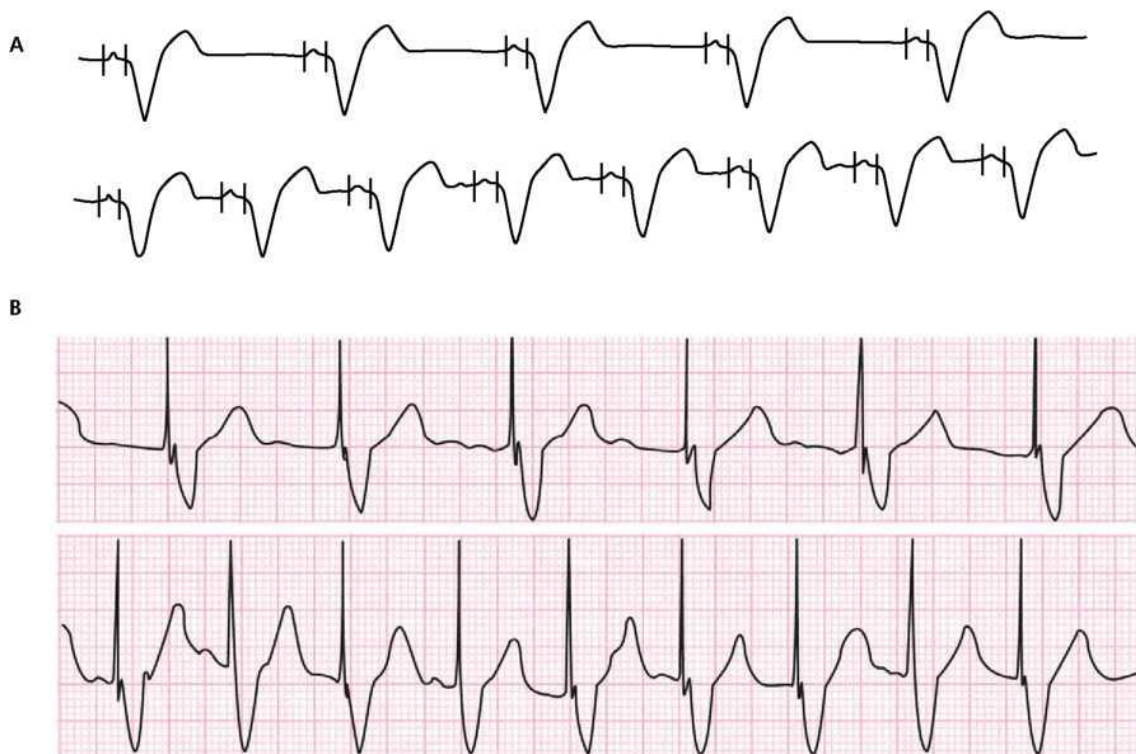
Hiện nay, máy tạo nhịp thích ứng với những nhu cầu của cuộc sống hàng ngày, tăng tốc độ phóng điện đáp ứng yêu cầu cơ thể. Với mục đích này, cảm biến sinh học, chẳng hạn như các sóng P hay hoạt động của cơ, được sử dụng. Đây là loại đáp ứng được gọi là tần số đáp ứng (R) và xuất hiện ở cả hai máy tạo nhịp DDD (DDD-R) và máy tạo nhịp tim VVI (VVI-R) (hình 13.9).



**Hình 13.7:** máy tạo nhịp tim nhịp với điện cực cấy vào đỉnh của tâm thất phải (hình ảnh block nhánh trái (LBBB)).



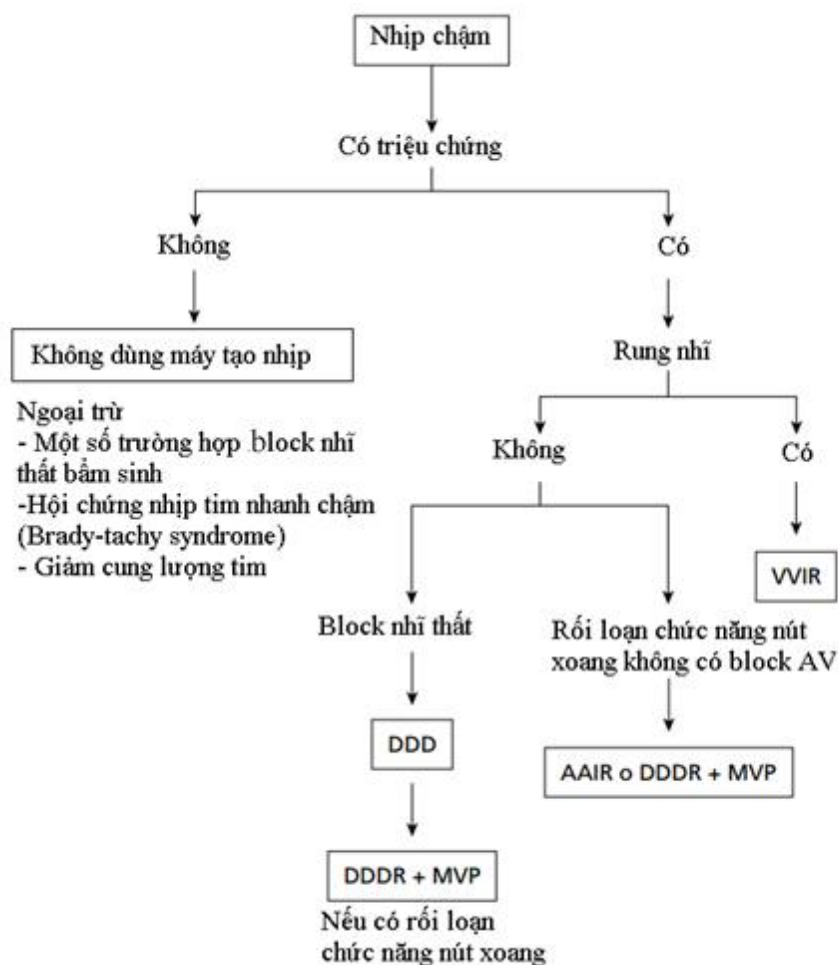
**Hình 13.8:** (A) máy tạo nhịp tim VVI. phát nhịp theo nhu cầu tâm thất. Máy tạo nhịp tim được kích hoạt khi nhịp điệu tự nhiên là chậm hơn so với tốc độ phóng điện của nó. Có xung hỗn hợp (4 và 7). Sau hai xung xoang (5 và 6), máy tạo nhịp tim bắt đầu một lần nữa. Các nhịp máy đầu tiên bị trì hoãn liên quan đến tần số kích thích được lập trình ( $AB > BC$ ). (B) máy tạo nhịp tim AAI. Ba phức bộ đầu tiên và cuối cùng là ba phức bộ xoang, bắt đầu với một hình que của nhĩ, tiếp theo là một sóng khử cực nhĩ (sóng P). Từ phức bộ thứ tám, các hoạt động xoang một lần nữa chiếm ưu thế và các máy tạo nhịp tim bị ức chế. (C) máy tạo nhịp tim DDD. Ví dụ về sinh lý học (tính tuần tự) máy tạo nhịp tim. Đầu tiên, chúng ta quan sát ba phức bộ gây ra bởi sự kích thích máy tạo nhịp tâm thất (cảm biến nhĩ). Tiếp theo, giảm tần số xoang và bắt đầu nhịp của phức bộ khởi xướng bởi các kích thích sinh lý nhĩ thất tuần tự.



**Hình 13.9:** (A) A: máy tạo nhịp tim DDDR ở BN có bệnh lý tại nút xoang và block dẫn truyền nhĩ thất. Lưu ý cách điều hòa tăng nhịp lúc gắng sức. (B) (B) loại máy tạo nhịp tim VVI ở BN rung nhĩ (AF) và block nhĩ thất. Lưu ý cách điều hòa tăng nhịp tim lúc gắng sức.

Hơn nữa, các máy tạo nhịp tim có thể được hiển thị trong một thuật toán giải thích sự giảm thiểu chủ nhịp của tâm thất. Điều này làm cho nó có thể làm giảm sự mất đồng bộ do chủ nhịp (hình 13.10).

Hình 13.10 minh họa các thuật toán có thể được sử dụng để chọn loại tốt nhất của máy tạo nhịp tim trong những trường hợp khác nhau của nhịp tim chậm. Trong những năm gần đây, máy tạo nhịp tim cấy trong thất trái, nằm trong một tĩnh mạch vành tiếp cận thông qua xoang vành, rất phổ biến. Mục đích là để kích thích thất trái từ các thành bên và đồng bộ hóa lại sự co bóp tâm thất (máy tạo nhịp tim đồng bộ), rất hữu ích trong suy tim với LBBB và QRS > 130 – 140 ms. Hình 13.11 cho thấy một ví dụ về tình trạng này. Có một sóng hình que và phức bộ âm đầu tiên ở aVL và phức bộ dương ở V1 chỉ ra sự kích thích của thành bên trái. Chiều rộng của QRS giảm, trong trường hợp này từ 160 ms, trong khi BN đang ở trong nhịp xoang với LBBB, đến 115 ms sau khi cấy máy tạo nhịp tim, chỉ ra rằng sự đồng bộ hóa được diễn ra thành công. Để biết thêm thông tin, xem Bayes de Luna, 2011 và 2012a.

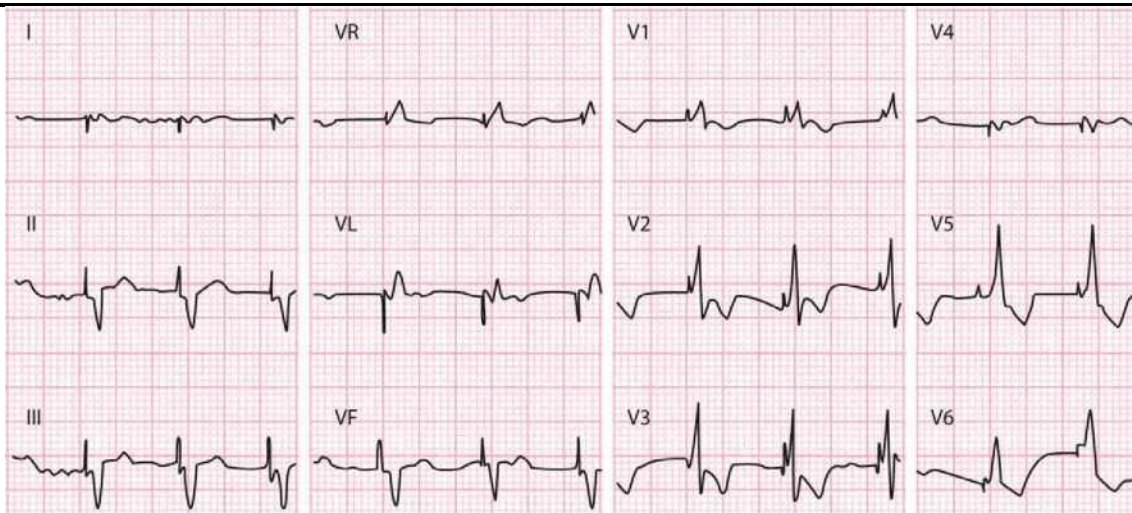


**Hình 13.10:** lựa chọn các kích thích cho tất cả các trường hợp của nhịp tim chậm, bất kể nguồn gốc của chúng (xem Nielsen, 2010) (xem bảng 13.1). MVP = nhịp thất tối thiểu.



**Bảng 13:1** đặc điểm của ba loại máy tạo nhịp tim đang thường được sử dụng nhất

Vị trí (I, II III)	Mô tả	Sử dụng
VVI	Phát nhịp theo nhu cầu tâm thất (ức chế bởi sóng R) (hình 13.8A). Phức bộ QRS được phát hiện bởi thiết bị. Nếu điều này không xảy ra, một xung của máy sẽ tăng tần số đã được định sẵn. Nhịp tim nhanh theo nhu cầu. Cảm biến sinh học loại VVI-R (hình 13.9B)	Nó được chỉ định đặc biệt cho những BN bị rối loạn nhịp nhĩ, rung nhĩ đặc biệt, tần số thất chậm, tuổi cao, lối sống ít vận động, con chậm nhịp tim và nhịp tim nhanh tái phát không thường xuyên được điều chỉnh bởi các máy tạo nhịp tim.
AAI	Máy tạo nhịp tim theo nhu cầu tâm nhĩ (ức chế sóng P) (hình. 13.8B). Cảm biến sinh học loại AAI-R.	Đặc biệt chỉ định cho những bệnh lý tại nút xoang với dẫn truyền nhĩ thất còn nguyên vẹn, và tiên lượng không có rung nhĩ trong thời gian ngắn sau này.
DDD	Loại phổ thông. Tâm nhĩ và tâm thất cảm nhận và tạo nhịp (hình 13.8C). Các loại khác nhau của các thông số lập trình có thể được bao gồm. Khả năng nhịp tim nhanh theo nhu cầu (loại DDD-R) (hình 13.9A).	Bệnh nút xoang và tất cả các loại block nhĩ thất. Nó không cung cấp thêm các lợi ích trên VVI trong trường hợp rung nhĩ dai dẳng. Máy tạo nhịp tim điều chỉnh nhịp tim nhanh có thể xảy ra trong trường hợp dẫn truyền ngược dòng, có thể được ngăn ngừa bằng cách lập trình các máy tạo nhịp tim không phát hiện nhĩ.



**Hình 13.11:** BN với kích thích song thất (máy tạo nhịp tim tái đồng bộ). QRS là ngắn hơn so với QRS trước trong nhịp xoang. Sự kích thích tâm thất trái giải thích ÂQRS và hình thái các phức bộ QRS (R ở V1 và QR tại VL) của các chuyển đạo khác nhau.

## TỰ ĐÁNH GIÁ

- Xác định phức bộ thoát, hoặc nhịp thoát ?
- Xác định thất nào làm chủ nhịp?
- Xác định bệnh lý nhịp chậm xoang ?

- D. Liệt kê các khái niệm cơ bản được sử dụng để chẩn đoán block xoang nhĩ?
- E. Liệt kê các khái niệm cơ bản của block nhĩ thất?
- F. Những loại block nhĩ thất độ 2 nào được tìm thấy ở các vận động viên?
- G. Đây là các thành phần của một ECG của máy tạo nhịp tim?
- H. Những bộ 3 ký tự nào được dùng để phân loại các loại khác nhau của máy tạo nhịp tim?
- I. Làm thế nào để máy tạo nhịp thích ứng với những nhu cầu của cuộc sống hàng ngày?
- J. Một máy tạo nhịp tim tái đồng bộ là gì?

**Một số từ viết tắt của các máy tạo nhịp:**

**VVI** = Ventricle paced, ventricle sensed; pacing inhibited if beat sensed.

**VVIR** = Demand ventricular pacing with physiologic response to exercise.

**DDD** = Atrium & ventricle can both be paced; atrium & ventricle both sensed; pacing triggered in each chamber if beat not sensed

**DDDR** = AV concordance with physiologic response.

## **ĐỌC ECG LOẠN NHỊP**

Chương rất ngắn này có thể trên thực phải cần nhiều thời gian nếu bạn đọc chương này một cách chậm rãi và cố gắng nhớ lại tất cả các khái niệm ở các chương trước.

Với một điện tâm đồ có rối loạn nhịp tim trên thực hành lâm sàng, khuyến cáo được mô tả dưới đây được sử dụng để có một chẩn đoán chính xác, những kiến thức từ chương 10 và chương 13 được sử dụng trong tiến trình này:

– 1. Xác định hoạt động của tâm nhĩ và loại nhịp (xoang hay lạc chỗ), tần số, hình dạng và vị trí của hoạt động tâm nhĩ trong đoạn RR.

– 2. Phân tích phức bộ QRS: tần số và hình dạng.

– **3. Phân tích dẫn truyền nhĩ thất** và xác định bình thường hay dẫn truyền ngược dòng (hình 10.2).

– **4. Phân tích những phức bộ đến sớm** (ngoại tâm thu, song tâm thu, nhịp xoang bắt được) và xác định sự xuất hiện của những phức bộ lặp lại (tự động hoặc vào lại).

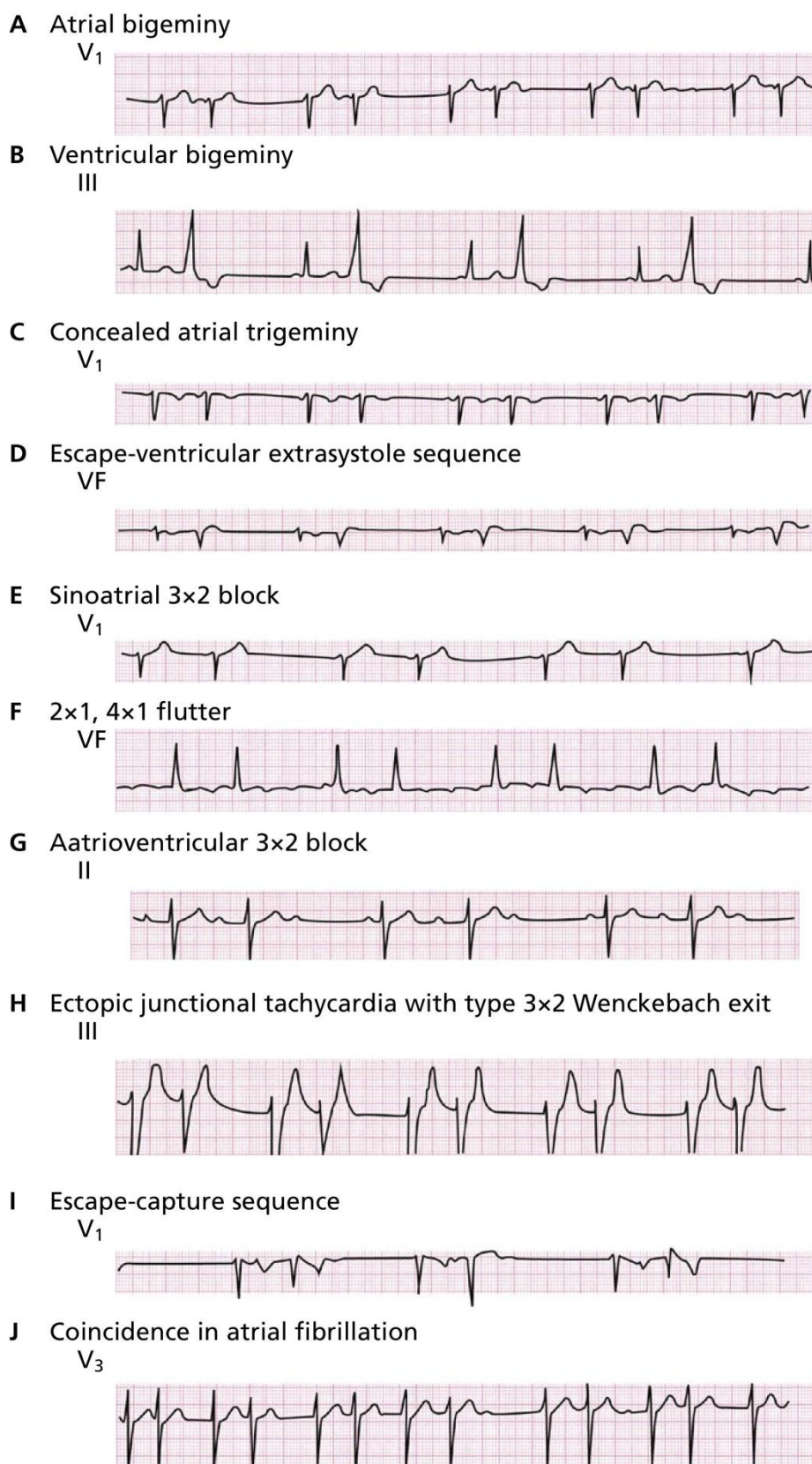
– **5. Phân tích đoạn nghỉ.** Xác định tính tự động giảm, block, hoặc nhịp đôi nhĩ tiềm tàng.

– 6. Phân tích phức bộ xoang đến muộn và các phức bộ và nhịp thoát.

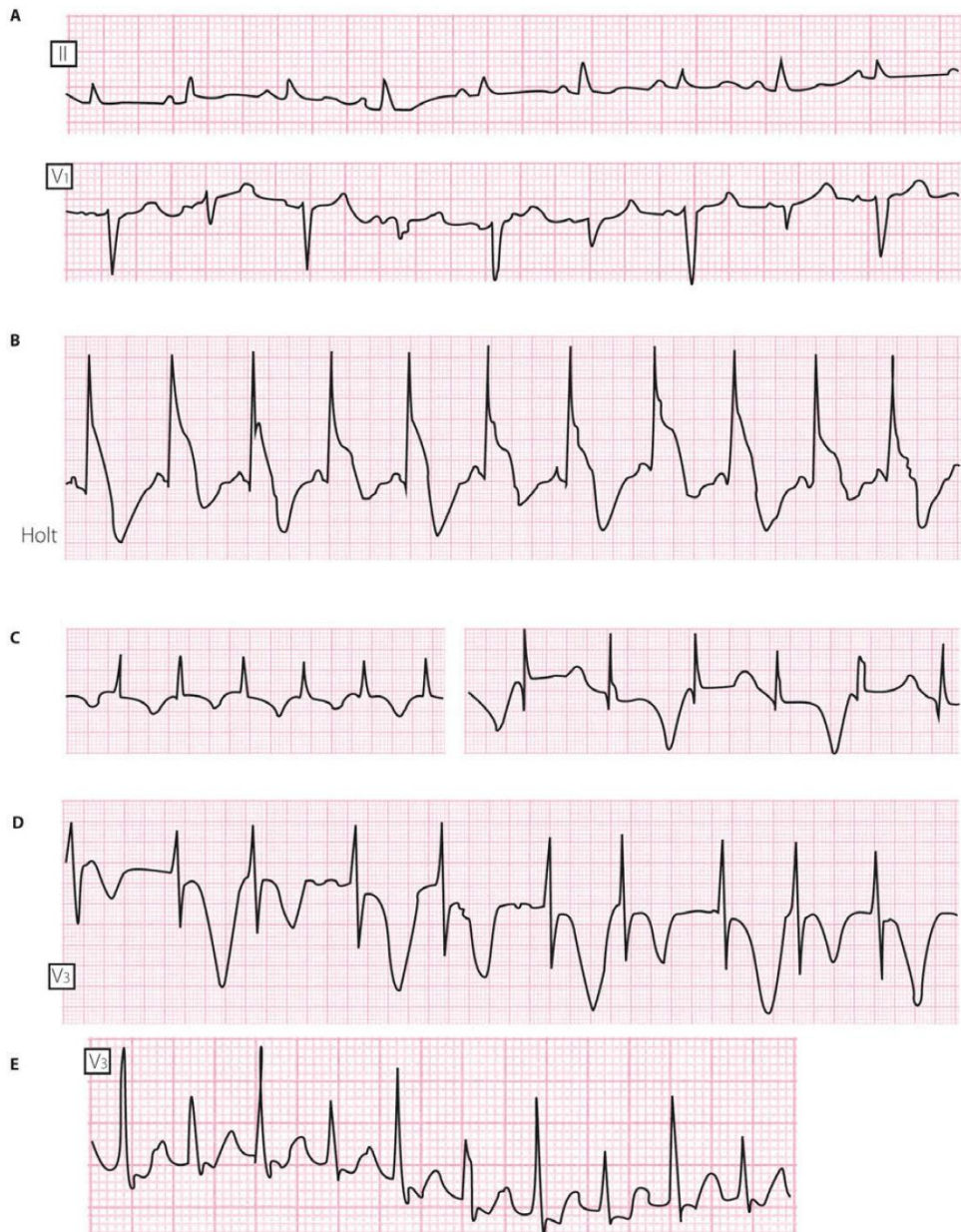
– **7. Phân tích nhịp đôi.** Hình 14.1 cho thấy các nguyên nhân thường gặp nhất.

– **8. Phân tích QRS với nhiều hình thái biến đổi** trong khoảng RR không thay đổi. Nó có thể cho biết sự xen kẽ thực sự khi có nhiều thay đổi trong QRS – ST – T do bản chất rối loạn nội tại trong cơ tim (hình 14.2). Hơn nữa, một sự giả xen kẽ có thể xuất hiện khi đó là kết quả của sự thay đổi trong hoạt động của tim (ví dụ block nhánh 2 x 1 hoặc tiền kích thích 2 x 1). Nó cũng có thể bị nhầm với nhịp đôi thất đến trễ với PVC trong khoảng PR.

Nếu theo lập luận trên cùng với những kiến thức ở chương 10 tới chương 13 và xem xét kỹ thì có thể chẩn đoán chính xác trong nhiều trường hợp rối loạn nhịp tim. Hơn nữa, nó có thể được dùng để xác định hướng điều trị thích hợp và tiên lượng tốt hơn. Nếu cần, có thể làm test thêm (ví dụ ghi Holter, stress test, tilt test, thăm dò điện sinh lý).



**Hình 14.1:** các trường hợp khác nhau của nhịp đôi phức bộ QRS. Các cơ chế khác nhau được thể hiện qua từng hình.



**Hình 14.2:** một số ví dụ điển hình của rối loạn nhịp. (A) phức bộ QRS xen kẽ ở một BN bị chèn ép màng ngoài tim. (B) ST/T xen kẽ trong cơn đau thắt ngực Prinzmetal. (C) tái cực xen kẽ ở BN có hội chứng QT kéo dài bẩm sinh. (D) tái cực xen kẽ ở BN rung nhĩ có rối loạn điện giải. (E) phức bộ QRS xen kẽ JRT-AP.

## PHẦN 4

# ECG TRÊN LÂM SÀNG

ECG rất hữu ích trong thực hành lâm sàng. Chúng ta biết rằng ECG là tiêu chuẩn vàng trong chẩn đoán và điều trị loạn nhịp (part 3) cũng như block nhĩ, block nhĩ thất và tiền kích thích đã nêu ở chương 5, 7 và 8.

Trong chương 9, chúng ta thấy được tầm quan trọng của ECG không chỉ về các cơ chế điện học sinh lý mà còn quan trọng trong chẩn đoán lâm sàng của các hội chứng khác nhau liên quan đến thiếu máu cục bộ và nhồi máu.

ECG cũng rất có giá trị trong phì đại nhĩ và thất, mặc dù các phương pháp chẩn đoán hình ảnh là có giá trị hơn trong những trường hợp này. Tuy nhiên ECG cung cấp cho chúng ta những giá trị tiên lượng quan trọng.

Ở phần cuối, chương 15 sẽ phân tích tầm quan trọng của ECG liên quan đến các triệu chứng xuất hiện trên BN. Trong những trường hợp này chúng ta nhấn mạnh tầm quan trọng của đau ngực và sự hữu ích của ECG để đánh giá tổng quát về triệu chứng này. Mối tương quan giữa các biểu hiện lâm sàng, dạng ECG và các marker của BN đau ngực là rất quan trọng. Ngoài ra ECG cũng rất hữu ích khi theo dõi BN sau thiếu máu cục bộ cấp. Hơn nữa chúng ta còn thảo luận về ECG trên BN có khó thở, hội hộp đánh trống ngực và ngất.

Trong chương 16, chúng ta sẽ phân tích tầm quan trọng của ECG trong những bệnh lý tim mạch khác.

Chương 17 sẽ phác thảo các dạng ECG chính có tiên lượng kém ở những BN không có triệu chứng. Nó gồm những dạng ECG của các bệnh lý tim mạch và những nhóm khác của các dạng ECG thậm chí không có triệu chứng trong quá trình ghi ECG được cho là có tiên lượng kém. Trong tất cả những trường hợp này, việc quan trọng là phải hỏi kỹ bệnh sử và khám lâm sàng cẩn thận để xem xét cẩn thận các dấu hiệu quan trọng trên ECG.

Cuối cùng, chương 18 chúng ta sẽ bàn luận về sự quan trọng của các bất thường trên ECG với những BN có bệnh sử và thăm khám lâm sàng bình thường và các ECG bình thường trên những BN thậm chí có bệnh lý tim mạch nặng.

## CHƯƠNG 15

Võ Như Xuyên YAK35

# ECG: TỪ TRIỆU CHỨNG ĐẾN ECG, ĐAU NGỰC HOẶC CÁC TRIỆU CHỨNG KHÁC

### 15.1. Đau ngực (chest pain)

**15.1.1. Thiếu máu cục bộ cơ tim và viêm màng ngoài tim hoặc các nguyên nhân khác của đau ngực.**

BN bị đau ngực ở phòng cấp cứu có thể do ba nhóm nguyên nhân:

– **1. Đau do thiếu máu điển hình, trong trường hợp này sẽ có tiền sử bệnh rõ ràng và có những thay đổi ECG (chương 9), bên cạnh đó marker sinh học là chìa khóa để chẩn đoán xác định.**

**2. Đau không do thiếu máu có thể do hoặc không do nguyên nhân tim mạch.** Trước tiên bao gồm các bệnh lý mà thường lành tính, chẳng hạn như viêm màng ngoài tim hoặc các bệnh lý rất nguy hiểm như phình bóc tách động mạch chủ. Một bệnh sử chi tiết cùng với việc đánh giá kiểm tra lâm sàng, ECG và chẩn đoán hình ảnh là điều rất quan trọng để chẩn đoán xác định. Bảng 15.1 cho thấy chìa khóa để chẩn đoán **phân biệt giữa hội chứng vành cấp, viêm màng ngoài tim, viêm cơ tim, thuyên tắc phổi và phình bóc tách động mạch chủ đây là năm bệnh lý tim mạch quan trọng nhất liên quan đến đau ngực.** Mô tả của ECG, cùng với bệnh sử liên quan và marker sinh học được thực hiện. Các bệnh lý không phải tim mạch bao gồm:

+ (i) Đau do thành ngực và các vấn đề cơ xương (rất thường gặp);

+ (ii) Đau do hô hấp (tràn khí màng phổi, viêm màng phổi, ...);

+ (iii) Đau ở đường tiêu hóa, và viêm túi mật

+ và (iv) đau do tâm lý (lo âu, tăng thông khí,...). Nên nhớ rằng tăng thông khí có thể thay đổi điện tâm đồ, đặc biệt là gây sóng T dẹt/âm (hình 4.25).

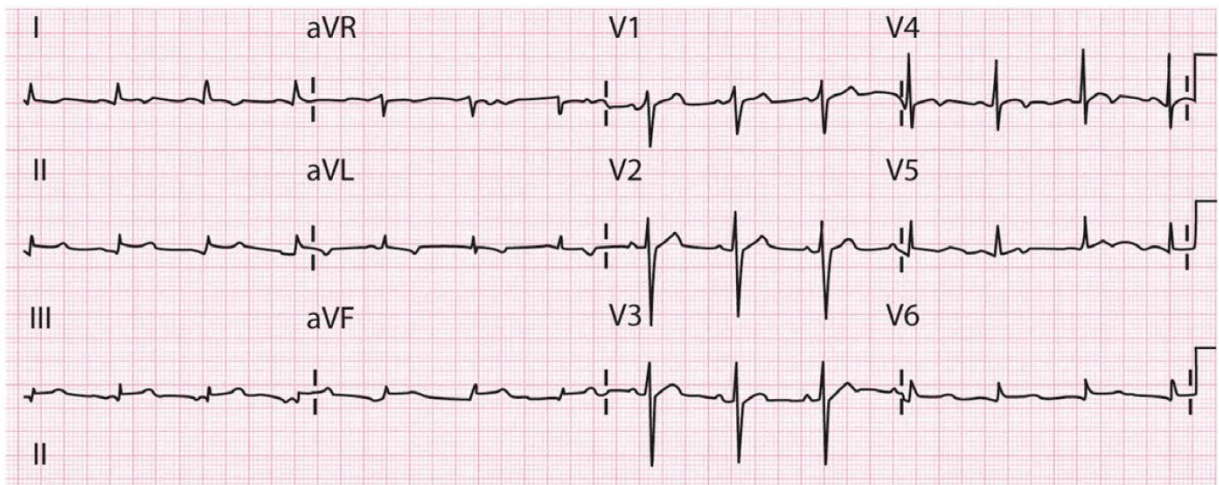
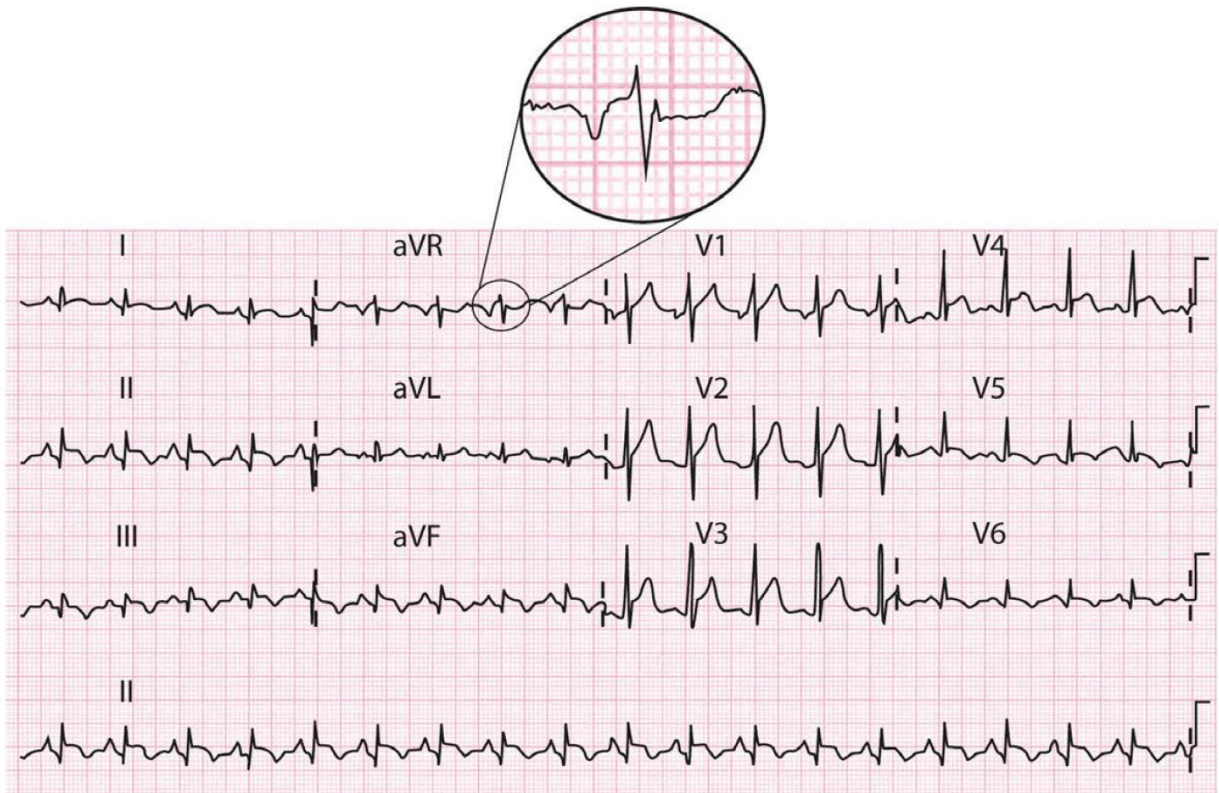
– **3. 25 – 30% BN đến bệnh viện vì đau ngực rất khó chẩn đoán.** Tất nhiên trong những trường hợp của đau ngực phải được theo dõi và đánh giá trên ECG nếu cần thiết, xét nghiệm bổ sung cần được cho trước khi làm rõ các trường hợp.

**Bảng 15.1:** chẩn đoán phân biệt ACS, viêm màng ngoài tim, phình bóc tách động mạch chủ và thuyên tắc phổi: vai trò ECG

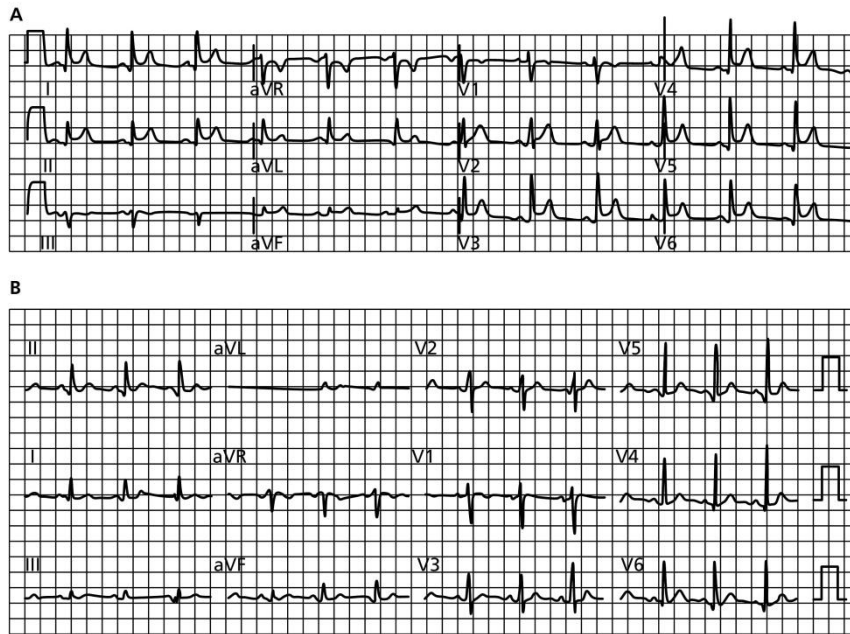
	ACS	Viêm màng ngoài tim	Viêm cơ tim	Phình bóc tách động mạch chủ	Thuyên tắc phổi
<b>Nhiễm trùng đường hô hấp</b>	Không	Có	Không	Không	Không
<b>Đặc điểm đau</b>	Đau ngực lan cánh tay, cằm, lưng, thượng vị,...	Đau ngực tăng lên khi thở	Khó thở nhiều hơn, đau tăng lên khi hít vào	Chủ yếu đau phía sau lưng	Khó thở nhiều hơn
<b>ECG</b>	- Xuất hiện các đặc điểm điển hình hay không điển hình của STEACS hay NSTEACS. - Có thể thiếu máu cục bộ cấp không do xơ vữa huyết khối	- ST chênh lên pha đầu và có thể nhâm lẫn với STEACS. ECG tiến triển với T âm dya dẳng (hình 15.1). - ST chênh lên ở aVR, chênh xuống ở DII, không có sóng Q. Đôi khi chỉ có bất thường này. - Không thay đổi khi làm stress test. ST chênh lên tái cực sớm giảm khi gắng sức.	- Điện thế thấp. - Nhịp nhanh xoang. - Tái cực bất thường. - Đôi khi có Q hoại tử	- Dạng ECG không điển hình. - ECG liên quan đến các bệnh kèm theo (tăng HA). - Đôi khi ST chênh lên ở V1 – V2 vì hình ảnh soi gương của LVE với kiểu strain ở V5 – V6 (hình 15.3).	- Nhịp nhanh xoang. - S <sub>I</sub> , Q <sub>III</sub> , T <sub>III</sub> âm (hình 5.4). - RBBB với thay đổi ST (hình 15.5). - T âm ở V1 – V3.
<b>Marker sinh học</b>	Thường cao nhưng chúng có thể bình thường (đau ngực không ổn định).	Bình thường có thể tăng khi kèm theo viêm cơ tim	Thường (+)	Troponin (-) Tăng D-Dimer (độ nhạy cao, độ đặc hiệu thấp).	Troponin (-) Tăng D-Dimer
<b>Tiến triển lâm sàng</b>	Phụ thuộc vào điều trị, có thể có/không có Q hoại tử	Tốt. Thường T âm do giảm tổn thương dưới ngoại tâm mạc. Không có Q	Thường tốt. Có thể tiến triển đến bệnh cơ tim hoặc thậm chí đột tử	Thường kém, phải phẫu thuật cấp cứu.	Rất khác nhau, có thể rất kém, đôi khi đột tử

ST chênh lên theo sau bằng sóng T âm có thể giải thích do tổn thương trực tiếp dưới ngoại tâm mạc, đầu tiên gây một ST chênh lên (dạng quan trọng của tổn thương dưới ngoại tâm mạc), sau đó T âm xuất hiện sau thiếu máu cục bộ cấp.

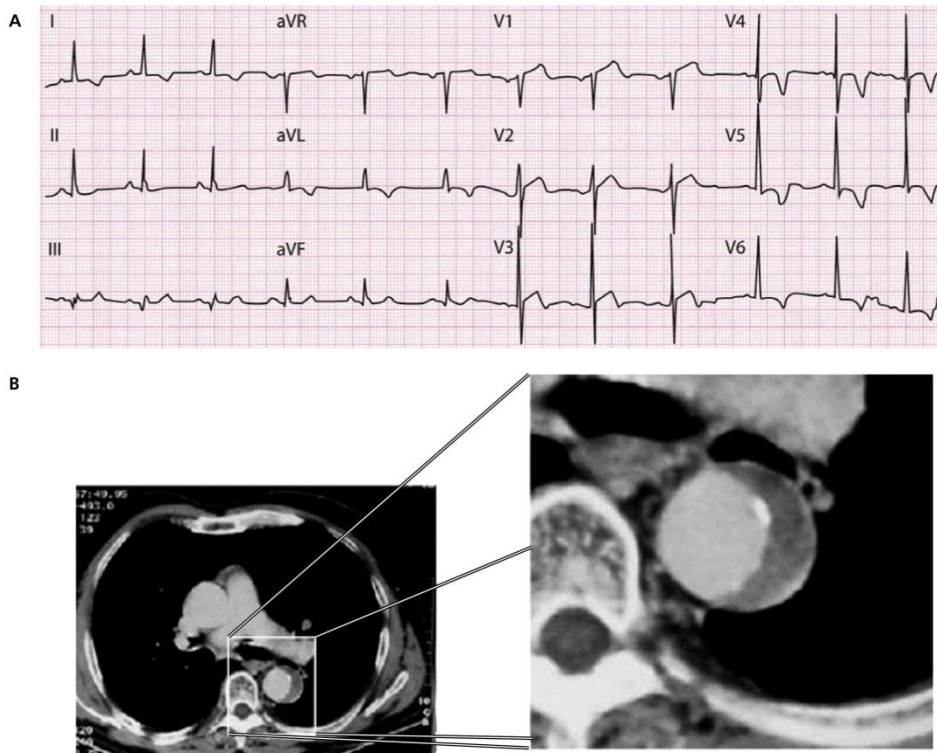




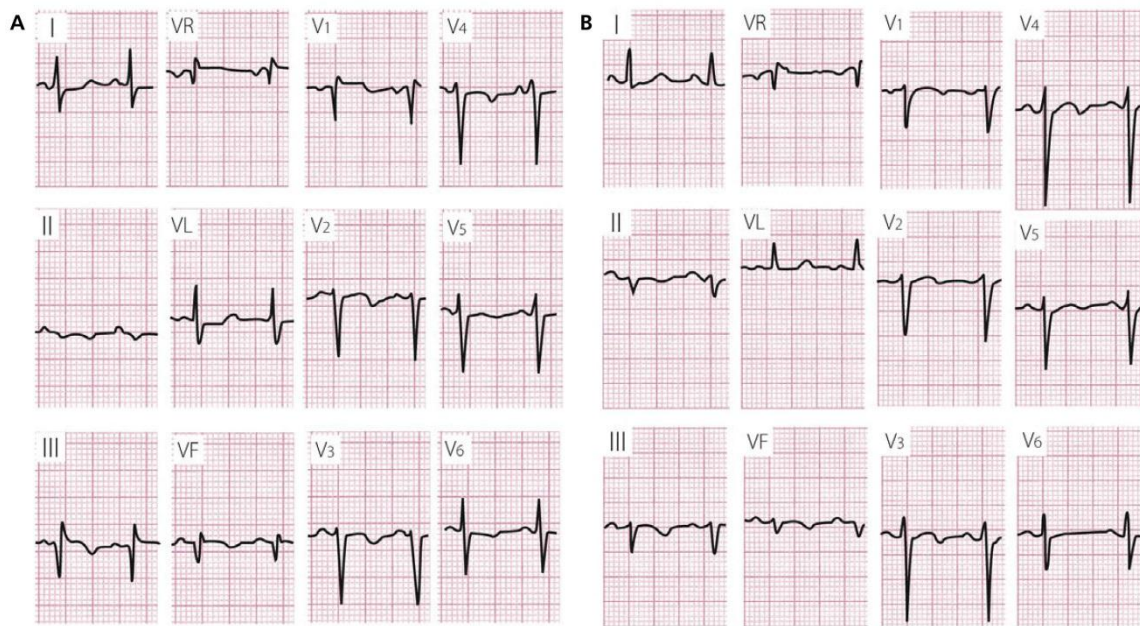
**Hình 15.1:** (A) một BN 39 tuổi đau ngực đã lâu mà không có thiếu máu cục bộ cơ tim. Có một số chuyển đạo đoạn ST chênh lên với sóng T âm cuối cùng, nhưng không có sóng Q và với đoạn PR chênh lên ở aVR với chênh xuống ở DII (viêm màng ngoài tim – cơ tim). Bệnh sử lâm sàng và theo dõi (B) với ECG cho thấy một sự diễn tiến tương thích với viêm màng ngoài tim (sóng T dẹt âm mà không cần sóng Q) gợi ý chẩn đoán này.



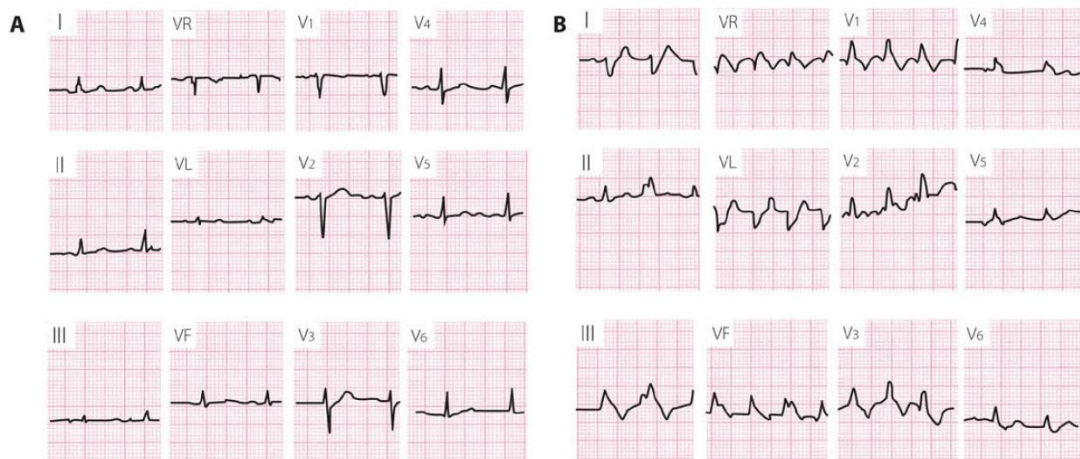
**Hình 15.2:** (A) một BN đau ngực và đoạn ST chênh lên nhẹ ở nhiều chuyển đạo. ECG được đọc **tự động** là viêm màng ngoài tim. (B) các đoạn ST biến mất với tập thể dục, trong đó chẩn đoán ưu tiên là tái cực sớm. Đây là một ví dụ về chẩn đoán sai của **máy đọc tự động**.



**Hình 15.3** (A) một BN đau ngực do phình bóc tách động mạch chủ. ST chênh lên ở V1 – V3 có thể được giải thích do hiện tượng soi gương của LVE tiến triển (V6) do tăng huyết áp. Đoạn ST chênh lên này đã được đọc sai là do ACS. Kết quả, điều trị tiêu sợi huyết được sử dụng, điều trị này không những không cần thiết mà còn gây hại. (B) CAT scan cho thấy phình bóc tách động mạch chủ. Trường hợp này trước khi chấp nhận một chẩn đoán STEACS, nên được loại trừ các bệnh khác có ST chênh lên.



**Hình 15.4:** (A) một BN 59 tuổi với thuyên tắc phổi và hình thái McGinn – White điển hình:  $S_1 Q_{III} T_{III}$  âm. (B) các ECG sau khi BN hồi phục.



**Hình 15.5** (A) ECG trước mổ của một phụ nữ 58 tuổi không mắc bệnh tim. (B) trong thời gian hậu phẫu, BN có một thuyên tắc phổi lớn với một ECG cho thấy ÂQRS lệch phải mạnh, RBBB và nhịp nhanh xoang. BN tử vong sau đó vài phút.

## 15.2. Khó thở cấp tính (acute dyspnea)

Sự hiện diện của khó thở cấp tính có thể được giải thích bởi bệnh lý sẽ được trình bày dưới đây. Những dấu hiệu trên ECG là rất quan trọng trong quá trình chẩn đoán phân biệt.

– 1. Suy thất trái. Phù hoặc bán phù **phổi trong đợt diễn tiến của ACS** hoặc **loạn nhịp nhanh** rất có thể là rung nhĩ hay ít gặp hơn là nhịp nhanh thất. Nó đi kèm với đau thắt ngực trong ACS và đôi khi cũng có trong **tim nhanh mà không có bệnh tim thiếu máu cục bộ**. Bệnh sử và kết quả ECG là rất quan trọng trong chẩn đoán.

– 2. **Thuyên tắc phổi.** Có khó thở nhiều hơn là đau. Các yếu tố nguy cơ phải được xác định, nếu chúng tồn tại. ECG là rất quan trọng vì nó có thể cho thấy những bất thường trên ECG điển hình như: **S<sub>I</sub> Q<sub>III</sub> T<sub>III</sub>** (Dấu hiệu McGinn – White) (hình 15.4) và sự xuất hiện của **RBBB hoàn toàn** (hình 15.5.). Trường hợp có sự xuất hiện đột ngột của các triệu chứng và sự hiện diện rất thường xuyên của nhịp nhanh xoang (ngoại trừ người cao tuổi có rối loạn chức năng nút xoang) nó là rất quan trọng để có thể nghĩ đến chẩn đoán này. Các xét nghiệm và kỹ thuật hình ảnh thì đặc biệt quan trọng.

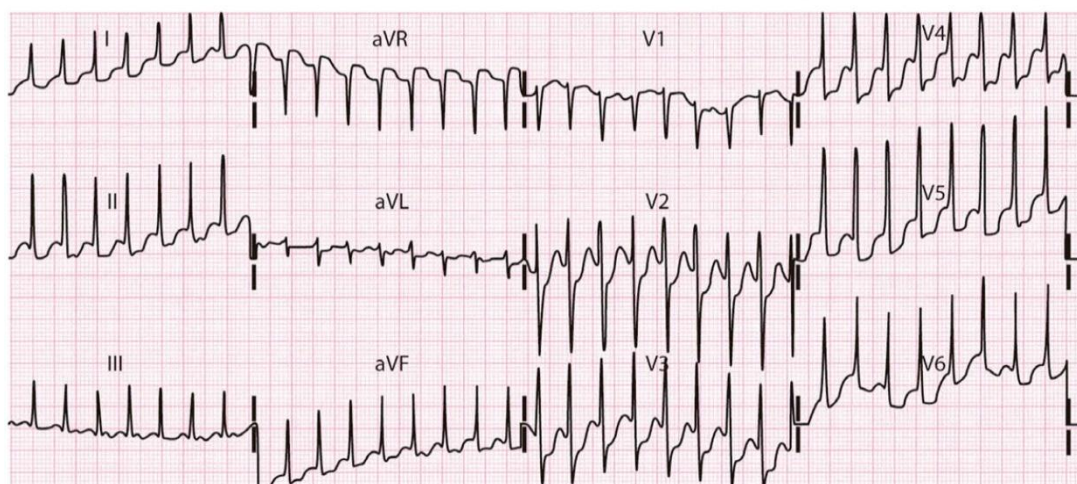
– 3. **Bệnh tâm phế mạn mất bù.** Điều này thường là do biểu hiện của một nhiễm trùng đường hô hấp ở BN bị bệnh phổi tắc nghẽn mãn tính (COPD). Việc khám thực thể, bệnh sử, độ bão hòa oxy, ECG và các marker sinh học rất quan trọng trong việc chẩn đoán (hình 6.5).

– 4. **Cơn hen phế quản.** Có thể là gặp ở người trẻ. Bệnh sử và khám thực thể là chìa khóa để chẩn đoán bệnh. ECG ở những BN không có bệnh tim kèm có thể tương đối bình thường (nhịp nhanh xoang và **trục sóng P lệch phải**)

– 5. **Tràn khí màng phổi.** Bệnh sử và X quang ngực giúp chẩn đoán xác định. ECG cũng có thể hữu ích. Thường thì ECG bình thường, nhưng trong tràn khí màng phổi trái **ÂQRS lệch phải** và điện thế thấp ở các chuyển đạo trước tim. Đôi khi, có thể đảo ngược và hiếm khi nổi bật, rối loạn tái cực có thể xảy ra.

– 6. **Khó thở xuất hiện tương đương với cơn đau thắt ngực.** Trong biểu hiện của cơn thiếu máu cục bộ cấp tính ở BN có bệnh cơ tim, khó thở có thể là triệu chứng chính là tương đương với đau thắt ngực. Bệnh sử và ECG cùng với các marker sinh học thường có thể góp phần làm rõ tình trạng này.

– 7. **Suy tim mạn tính** có thể biểu hiện sự trầm trọng của các triệu chứng khó thở do diễn tiến lâm sàng của bệnh hoặc sự kết hợp của một số yếu tố thêm vào trước đó, đặc biệt là loạn nhịp nhanh, nhiễm trùng đường hô hấp hoặc thuyên tắc phổi. ECG, diễn biến lâm sàng và các marker sinh học (NT – pro – BNP) là rất quan trọng trong việc chẩn đoán xác định và tiên lượng một cách chính xác nhất.



**Hình 15.6:** đây là trường hợp của người đàn ông trẻ với một vòng vào lại, tim đập rất nhanh với nhịp nhanh bộ nối (AVNRT). BN có cơn đau ngực và cho thấy ST chênh xuống rõ khi không có bệnh tim thiếu máu cục bộ trong trường hợp nhịp tim nhanh.

### 15.3. Đánh trống ngực (palpitations)

Nếu BN có biểu hiện hồi hộp đánh trống ngực, có thể xác định một rối loạn nhịp đặc hiệu dựa trên bệnh sử và khám thực thể, nhưng **ECG là công cụ chính để xác định chẩn đoán khi BN có biểu hiện rối loạn nhịp tim**, hoặc là yếu tố gợi ý (ví dụ hình thái của hội chứng WPW, hội chứng Brugada, sóng P ± ở DII, DIII, aVF). Điều này rất quan trọng để biết rằng sự hiện diện của rối loạn nhịp nhanh, các ST có thể **chênh xuống**, thường với ST **dạng dốc lên**. Tuy nhiên, đôi khi ngay cả ở những người trẻ tuổi không có bệnh tim, đoạn ST có thể hiện diện, ít nhất là trong một số chuyển đạo, là **một ST chênh xuống nằm ngang** (hình 15.6). Trong trường hợp không có rối loạn nhịp tim khi khám lâm sàng thì hỏi bệnh sử đóng một vai trò rất quan trọng. Một bệnh sử được khai thác một cách chính xác làm chúng ta nghĩ đến các kết luận sau:

– 1. BN có cảm giác của nhát bóp đến sớm đơn độc, nó để lại một khoảng trống hoặc có cảm giác là tim lỡ một nhịp. Điều này rất có khả năng là do ngoại tâm thu.

– 2. Vấn đề là sự xuất hiện đột ngột ở người già, các rối loạn nhịp tim nhanh và không đều (rung nhĩ) hoặc đều (có thể cuồng nhĩ). Trong những trường hợp này, đôi khi BN than phiền về đau ngực hơn hồi hộp và nếu cơn đau ngực kéo dài có thể được coi là một ACS.

Trong trường hợp của nhịp nhanh kịch phát đều xuất hiện ở một người trẻ tuổi, nó có lẽ là một **nhịp tim nhanh do vòng vào lại** bộ nối đơn độc, nếu BN cảm thấy mạch đập ở cổ. Nếu những cơn này bắt đầu từ bé, thì có lẽ là nhịp nhanh kịch phát do vòng vào lại bộ nối với sự tham gia của con đường phụ. Đồng thời, tần số thất trong trường hợp rung nhĩ có thể thay đổi khi một số sóng F bị chặn, trong khi tim nhanh kịch phát nó là cố định và thường cao hơn 150 – 160 bpm (hình 11.7 –

11.10). Hình 11.11 cho thấy thuật toán được sử dụng để chẩn đoán phân biệt với nhịp nhanh đều có QRS, dựa trên việc nghiên cứu cẩn thận các dấu hiệu trên ECG.

Nếu trong khám thực thể và ECG không phát hiện loạn nhịp tim mặc dù dữ liệu gợi ý trong bệnh sử thì làm các test bổ sung, bắt đầu với Holter theo dõi ECG liên tục và stress test. Các xét nghiệm khác cũng có thể rất cần thiết.

## 15.4. Ngất (syncope)

### 15.4.1. Khái niệm

Ngất là sự mất đột ngột và tạm thời của ý thức gây ra bởi một sự giảm đột ngột lưu lượng máu não. Nó có thể là một triệu chứng lành tính hoặc một dấu hiệu của rối loạn nhịp tim nghiêm trọng với nguy cơ đột tử.

### 15.4.2. Cơ chế ngất liên quan đến vấn đề sau đây

– **(A) thụ thể thần kinh (> 50% các trường hợp)** với sự tham gia của phản xạ vagal. Nó bao gồm ho ngất, ngất trong và sau đi tiêu, ngất khi tiêm chích tĩnh mạch, ngất tư thế đứng và ngất do nhạy cảm ở xoang cảnh. Nó có thể do dẫn mạch (loại thường gặp nhất), ngưng tim (điều này rất hiếm khi xảy ra nhưng đôi khi có khoảng nghỉ dài đòi hỏi phải đặt máy tạo nhịp) hoặc do cả hai.

– **(B) nguồn gốc ở tim.** Các loại thường gặp nhất là do cơn rối loạn nhịp nhanh của nhịp tim chậm. Những trường hợp ngất nghiêm trọng nhất là do nhịp nhanh thất/rung thất (VT/VF) vì có thể gây đột tử trong lần ngất đầu tiên (thiếu máu cục bộ cơ tim, suy tim, bệnh tim do di truyền) (xem chương 17).

+ Nói chung, ngất do rối loạn nhịp chậm (nhịp chậm xoang nặng hoặc block xoang nhĩ hoặc block nhĩ thất) được gợi ý trước bởi một cảm giác chóng mặt hoặc choáng váng và lần ngất đầu tiên thường không dẫn đến đột tử. Các trường hợp nghiêm trọng hơn xuất hiện trong quá trình nhồi máu cấp (tắc RCA trước nguyên ủy của nhánh cho nút AV). Điều quan trọng là phải xem xét khả năng ngất do rối loạn nhịp chậm ở những BN có biểu hiện block nhánh hoàn toàn, đặc biệt là LBBB hoặc block 2 phân nhánh trái và nếu biểu hiện PR dài. Đương nhiên, sự hiện diện của block 3 phân nhánh (block nhánh phải xen kẽ với hai block 2 phân nhánh trái trước và sau) sẽ giống như nhiều loại ngất liên quan với nhịp chậm, cấy máy tạo nhịp.

+ Ngất do tắc nghẽn dòng máu (ví dụ như hẹp động mạch chủ (aortic stenosis), bệnh cơ tim phì đại, u nhầy) cũng có thể xảy ra.

– **(C) ngất thần kinh.** Loại ngất này hoặc cảm giác của sự bất ổn hay choáng váng có thể xuất hiện trong các tình huống liên quan đến rối loạn do thiếu máu não thoáng qua.

### 15.4.3. Làm thế nào để lựa chọn phương pháp tiếp cận tốt nhất

Bệnh sử (tiền sử gia đình về đột tử hoặc **ngất vagal** ở lúc nhỏ), loại xảy ra lúc nghỉ hoặc khi tập thể dục, việc khám thực thể cùng với ECG (hiện diện của **rối loạn nhịp tim chủ động hoặc thụ động và block nhánh, đặc biệt là nếu họ có nguy cơ cao**) (xem chương 17), siêu âm tim và **tilt test** (hữu dụng để xác nhận ngất vagal) tất cả có thể được sử dụng để xác định các cơ chế ngất và chọn phương pháp điều trị tốt nhất. Ở vận động viên, tập thể dục gây ngất là một dấu hiệu tiên lượng xấu và đòi hỏi một nghiên cứu đánh giá thấu đáo với **CAG** và các phương tiện chẩn đoán hình ảnh, để loại trừ thiếu máu cục bộ cơ tim, bất thường mạch vành và động mạch chủ và bệnh tim do di truyền.

## TỰ ĐÁNH GIÁ

- A. Bao nhiêu kiểu đau ngực có thể gặp phải trong phòng cấp cứu? Làm thế nào để chẩn đoán là đau do thiếu máu?
- B. Liệt kê các bệnh lý tim mạch thường nhầm lẫn với đau do thiếu máu cục bộ nhất?
- C. ECG gắng sức hữu ích trong phân biệt giữa ST chênh lên trong quá trình tái cực sớm và viêm màng ngoài tim?
- D. Liệt kê các nguyên nhân thường gặp nhất của khó thở cấp tính và mô tả các tiện ích của ECG trong chẩn đoán phân biệt.
- E. Các rối loạn tái cực nhĩ quan sát được trong giai đoạn cấp tính của viêm màng ngoài tim là gì?
- F. Tại sao là ECG quan trọng ở những BN có biểu hiện đánh trống ngực?
- G. Tại sao là ECG quan trọng ở những BN có biểu hiện ngất?

# **ECG TRONG BỆNH LÝ TIM MẠCH DO DI TRUYỀN VÀ CÁC DẠNG ECG VỚI TIÊN LƯỢNG XẤU**

## **16.1. Khái niệm**

Có những dạng ECG nhịp xoang, không có triệu chứng, được cho là những bệnh tim mạch có tiên lượng xấu do nguy cơ của những rối loạn nhịp nghiêm trọng.

Bình thường, sự xuất hiện của những rối loạn nhịp chủ động hay thụ động, đặc biệt là block nhĩ thất độ 3 hay nhanh thất, đã tạo thành yếu tố nguy cơ. Điều này không được thảo luận trong chương này.

Những hình dạng ECG có thể được chia thành 2 nhóm: (A), những dạng ECG có tiên lượng xấu do yếu tố di truyền và (B) những dạng ECG có tiên lượng xấu không do yếu tố di truyền (bảng 16.1).

***Bảng 16.1: các dạng ECG có tiên lượng xấu***

***A. Do yếu tố di truyền***

- Rối loạn dẫn truyền kênh ion không có tổn thương cấu trúc
- + Hội chứng QT kéo dài
- + Hội chứng QT ngắn
- + Hội chứng Brugada
- + Khác: nhịp nhanh thất trong cường giao cảm; xoắn đỉnh,...
- Các bệnh cơ tim điển hình:
- + Bệnh cơ tim phì đại
- + Loạn nhịp do loạn sản cơ tim thất phải (ARVD)
- + Bệnh cơ tim xoắn

***B. Không do yếu tố di truyền***

- + Suy chức năng nút xoang nặng
- + Block xoang nhĩ hoàn toàn
- + Block nhĩ thất độ 2
- + Dạng lớn thất với tiên lượng xấu
- + Block thất nguy cơ cao
- + Hội chứng WPW
- + Nguy cơ cao trên ECG ở những BN thiếu máu cơ tim cấp hoặc mạn tính
- + Giảm thân nhiệt
- + Rối loạn điện giải
- + QT kéo dài mắc phải
- + Máy tạo nhịp



## 16.2. Những dạng ECG do yếu tố di truyền

Những dạng ECG của tất cả những dấu hiệu của quá trình diễn tiến VT/VF và đòi hỏi phải đặt máy tạo nhịp.

### 16.2.1. Hội chứng QT kéo dài

Đây là bệnh lý kênh ion mà không có tổn thương cấu trúc đi kèm, do kênh K hoạt động chậm và kênh Na ngừng hoạt động không hoàn toàn gây nên. Điều này giải thích khoảng QT kéo dài và khuynh hướng rối loạn nhịp thất ác tính và đột tử xảy ra.

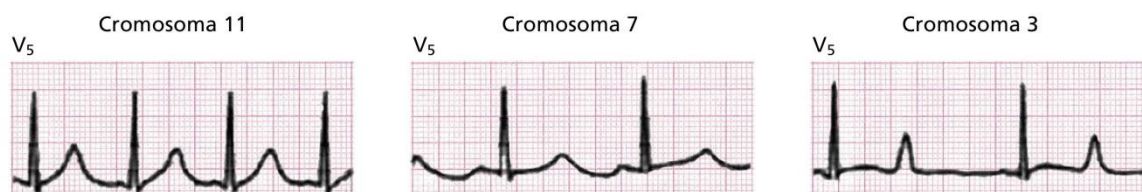
Bảng 4.2 cho thấy những giới hạn QT bình thường theo tuổi và giới tính. Điều này quan trọng cho việc đo QT trong một bản ghi với nhiều chuyên đạo để xác định chúng bắt đầu khi nào và khi nào kết thúc (trung bình của 5 chu kì). QT phải được hiệu chỉnh theo nhịp tim. Nói chung,  $QTc > 460$  ms thì luôn luôn là bệnh lý (chương 4).

#### Các dạng trên ECG

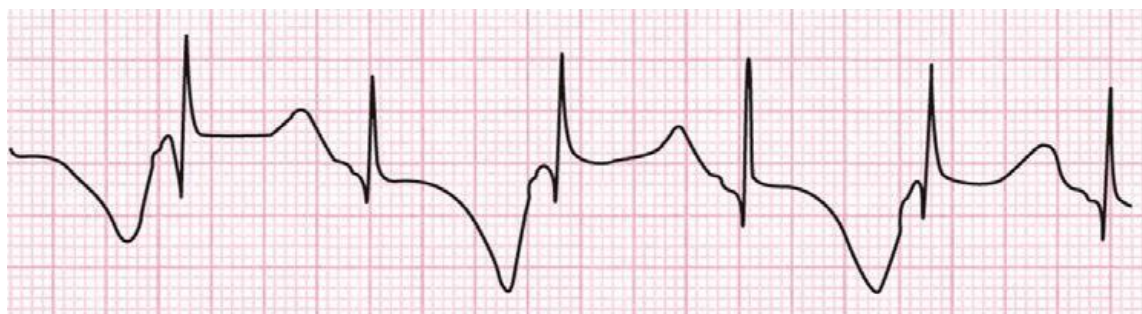– Hình 16.1 cho thấy những dạng ECG điển hình nhất (tương quan kiểu gen và kiểu hình) của ba loại hội chứng QT kéo dài bẩm sinh được nghiên cứu nhiều nhất (DI, DII, DIII).

– Như là trong hình 16.2, sự hiện diện biến đổi phức hợp ST – T là một dạng ECG rất điển hình.

– Rối loạn nhịp thất ác tính thường có xoắn đỉnh (Torsades de pointes) và thường xuất hiện trước bởi sóng T/U âm và kéo dài.



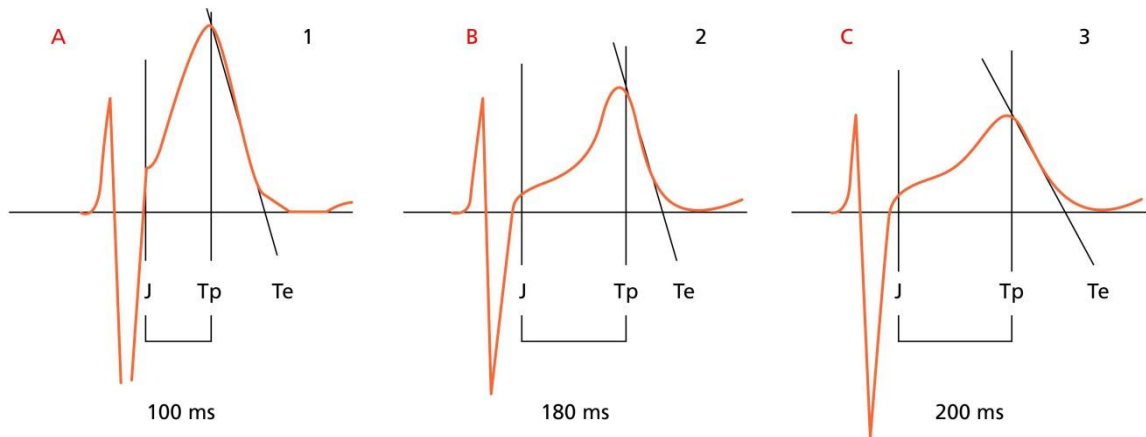
**Hình 16.1:** ba ví dụ về hình ảnh ECG trong hội chứng QT kéo dài liên quan sự biến đổi nhiễm sắc thể khác nhau: LQT1, LQT2 và LQT3.



**Hình 16.2:** tái cực xen kẽ trong một hội chứng QT kéo dài bẩm sinh.

### 16.2.2. Hội chứng QT ngắn

Đây là một bệnh lý kênh ion (không tổn thương cấu trúc) của tim hiếm gặp đặc trưng bởi sự hiện diện của QT ngắn ( $< 300$  ms) và sóng T cao và đối xứng (hình 16.3). Đôi khi nó liên quan với rung nhĩ ở những người trẻ tuổi và có sự tái cực sớm.



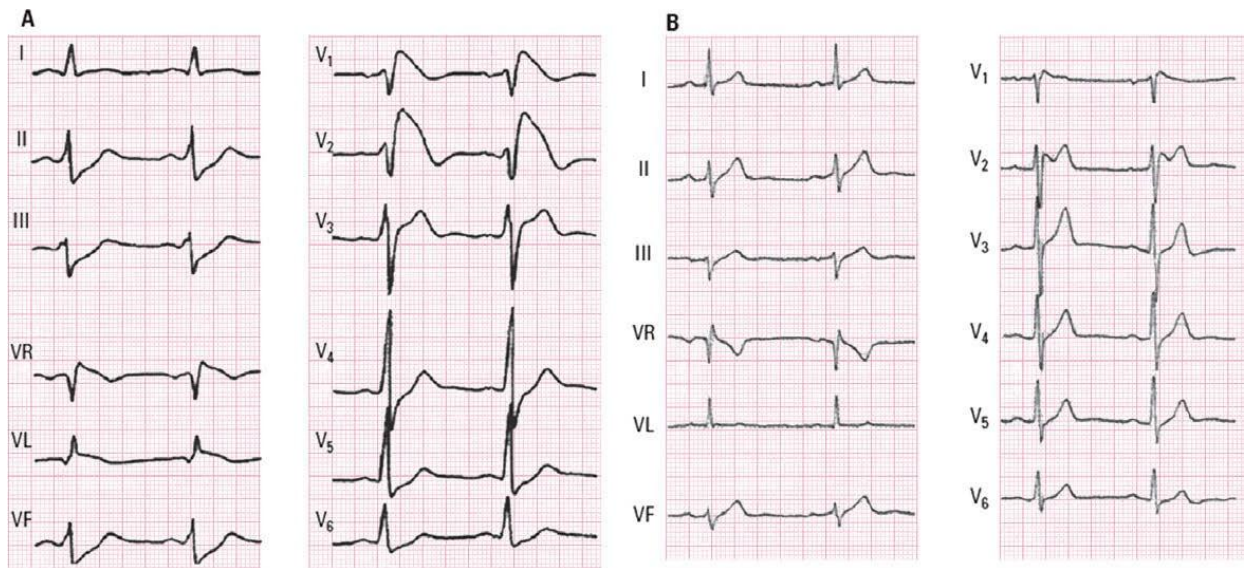
**Hình 16.3:** hội chứng QT ngắn (A), không triệu chứng (B) và QT bình thường (C)

### 16.2.3. Hội chứng Brugada

Đây là một hội chứng di truyền (Brugada và Brugada, 1992) do ngừng hoạt động của các đường ra ở thất phải, ở kênh Na, với ưu thế tạm thời của dòng K. Nó bắt nguồn từ một gradient điện thế giữa ngoại tâm mạc và nội tâm mạc của vùng này trong thất phải, dẫn đến rối loạn nhịp tim và đột tử (đa hình dạng của VT/VF).

#### 16.2.3.1. Các dạng ECG

Mặc dù 3 dạng ECG được mô tả nhưng chỉ có hai dạng được chấp nhận với những dấu hiệu đặc trưng ở V1 – V3 (hình 16.4).



**Hình 16.4:** các dạng ECG điển hình của hội chứng Brugada type I (dạng vòm) và type II (dạng yên ngựa).

– **Type I (dạng vòm):** sự xuất hiện của một sóng sau QRS với chiều cao thường là  $\geq 2$  mm (những trường hợp không rõ ràng 1 – 2 mm) theo sau là một đường cong lõm hoặc giảm dần. Dạng này tương tự như một STEACS ở những BN không có triệu chứng. Dạng này nguy hiểm nhất vì xuất hiện nhịp nhanh thất/rung thất (hình 16.4A).

– **Type II (dạng yên ngựa):** sự hiện diện r' (đôi khi được gọi là sóng J) được làm tròn và  $\geq 2$  mm, theo sau là sự dốc xuống của nhánh xuống điều này mở đường cho ST chênh lên ít nhất là 0,5 mm. ST được theo sau bởi một sóng T dương ở V2 và thay đổi về hình thái ở V1 (hình 16.4B).

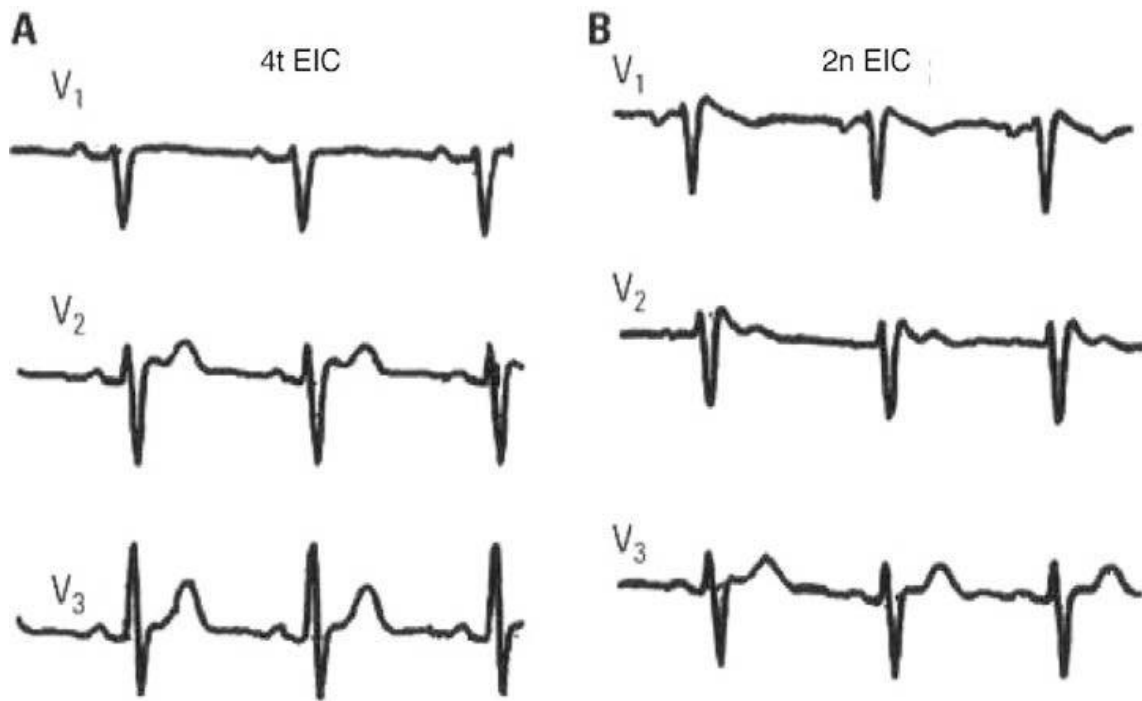
Trong cả type, QRS dài hơn ở V1 so với V6 (hình 16.6), như trong ARVD. Điều này không xảy ra đối với trường hợp r' ở V1, do các biến thể bình thường, chẳng hạn như lõm ngực, vận động viên hay những BN có RBBB không hoàn toàn.

Một cách cụ thể, hình dạng QRS có thể thay đổi giữa các khoang gian sườn khác nhau. Nó luôn luôn là cần thiết để ghi lại V1 và V2 ở khoang gian sườn thứ hai và thứ tư (hình 16.5).

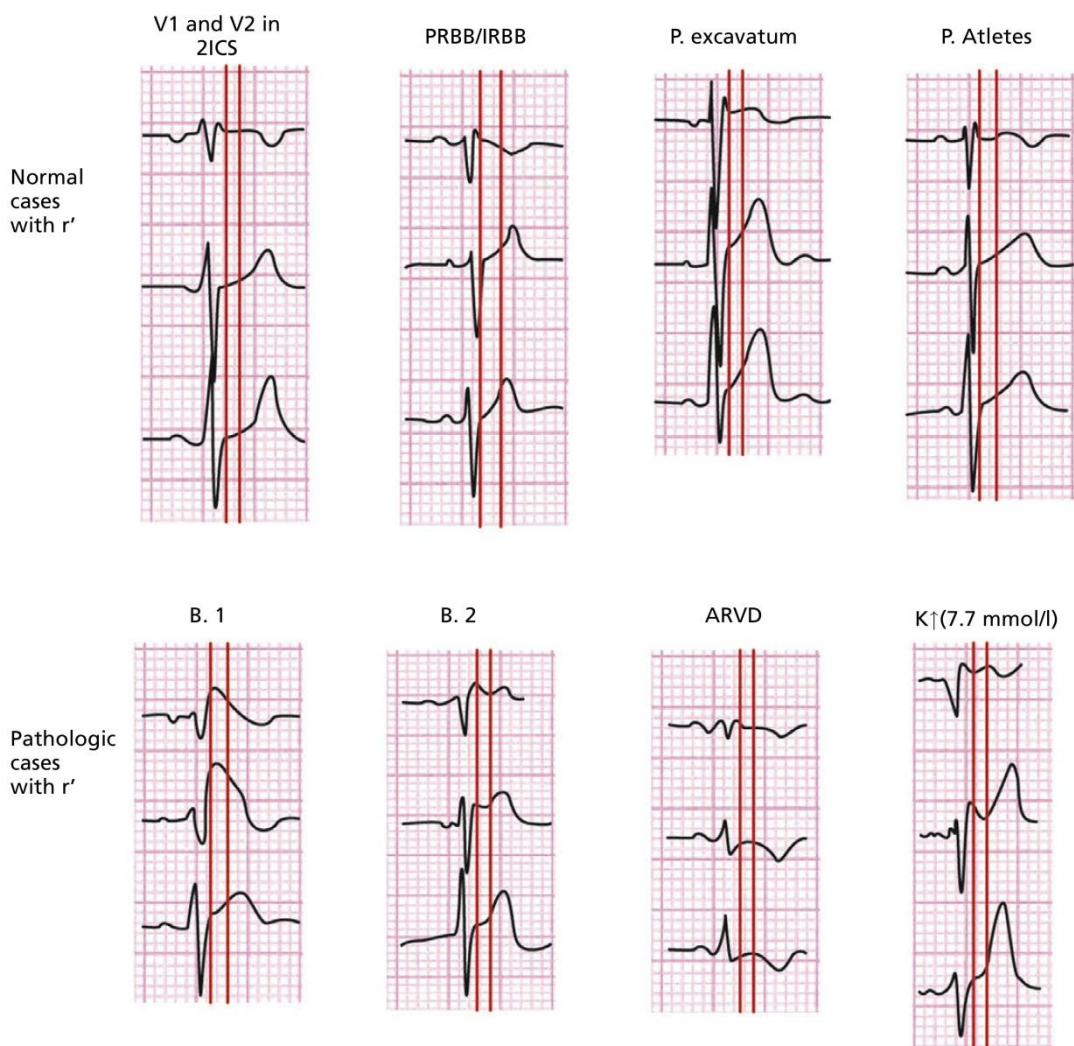
Các hình ảnh điện tâm đồ rất thay đổi và có những yếu tố khác nhau ảnh hưởng (ví dụ như sốt, một số loại thuốc) (xem [www.brugadasyndrome.net/](http://www.brugadasyndrome.net/)). Thuốc tác động lên kênh Na (ajmaline hoặc tương tự) có ích trong việc xác định hình dáng Brugada có phải do thuốc hay một sự thay đổi từ type I đến type II xảy ra.

**Bản sao hình dạng của hội chứng Brugada:** thuật ngữ này, bởi Perez Riera và Baranchuk đề xuất, thể hiện hình ảnh ECG giống hội chứng Brugada (Baranchuk, 2013) nhưng không phải mà là do nguồn gốc di truyền.

Những hình dạng này xuất hiện thoáng qua, thường liên quan với các yếu tố môi trường mà ưu tiên ảnh hưởng đến thất phải như thiếu máu cục bộ thất phải, khối u, tắc mạch phổi,... Tiên lượng của dạng này thì không được biết rõ; nó có lẽ là khác biệt nhiều nhất với hội chứng Brugada thật sự.



**Hình 16.5:** một BN với ngất và ECG điển hình của hội chứng Brugada type 2 trong ICS thứ hai (B) so với ICS 4 (A).



**Hình 16.6:** hình này cho thấy (đường thẳng đứng đầu tiên) sự khác biệt trong thời gian QRS ở V1 so với V3 trong hội chứng Brugada type 1 và 2. ARVD và tăng kali máu (hàng dưới). Tuy nhiên, trong bốn dạng biến thể bình thường (hàng trên) thời gian QRS ở V1 – V3 là như nhau. Đường thẳng đứng thứ hai đo 80 ms sau đường thứ nhất, cho thấy rằng trong hai type Brugada đoạn ST dốc xuống (tỷ lệ ST ↑ tại J điểm/ST ↑ 80 ms sau đó > 1) (tỷ số Corrado), nhưng nó dốc lên ít nhất ở V2 trong dạng biến thể bình thường (hàng trên) (tỷ lệ < 1).

### 16.2.3.2. Chẩn đoán phân biệt các dạng Brugada trên ECG

Trong hình 16.6 cho ta thấy sự khác nhau giữa các hình thái khác nhau với sự xuất hiện rSr' ở V1. Bốn điện tâm đồ bên dưới biểu hiện cho bệnh lý (Brugada type I và II), ARVD, tăng kali máu và bốn điện tâm đồ còn lại là các dạng biến thể bình thường: V1 đặt cao, vận động viên, lõm ngực, RBBB không hoàn toàn.

– Việc chẩn đoán phân biệt giữa hội chứng Brugada type II và những dạng khác có r' ở V1 (hình 16.6) thường rất khó. Việc đánh giá các đặc tính của r' là rất quan trọng (Bayes de Luna, 2012a). Góc tạo bởi nhánh lên và nhánh xuống của r' trong hội chứng Brugada rộng hơn (Chevalier, 2011). Các tác giả ước lượng từ nền r' đến đỉnh r' là 5 mm (AB hình 16.7). Nếu  $AB \geq 4$  mm là hội chứng Brugada II và

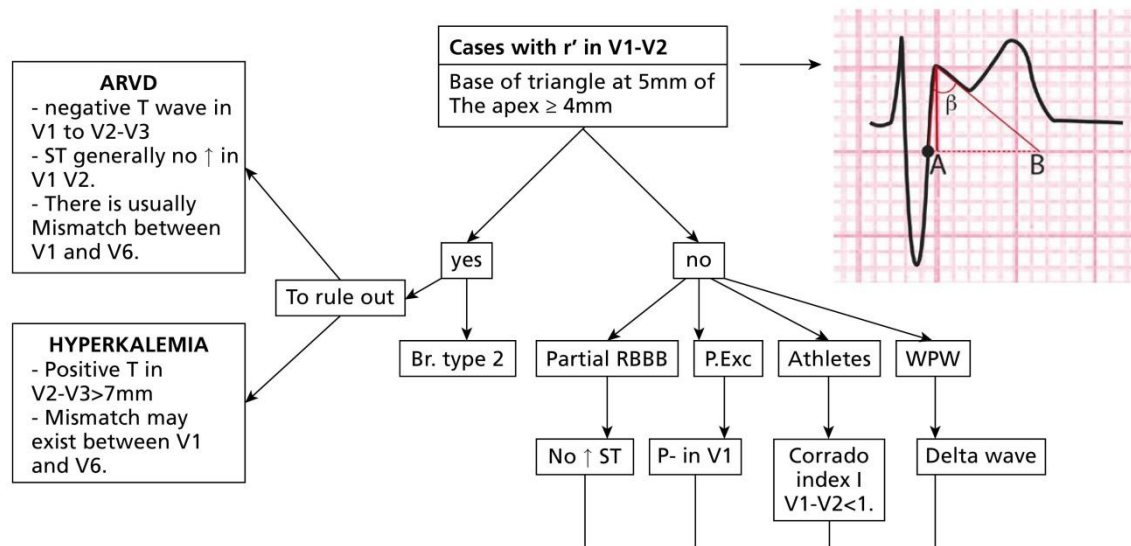
< 4 mm trong lõm ngực, RBBB không hoàn toàn và vận động viên. Đây là tiêu chuẩn dễ dàng hơn trong việc xác định chẩn đoán so với đo góc  $\beta$ .

ARVD có thể có một sóng dương ở V1 (sóng e) tách biệt với QRS và không có ST chênh lên.

Lõm ngực sóng P thường âm ở V1 và r' hẹp. Hình ảnh này cũng được nhìn thấy trong các vận động viên và RBBB không hoàn toàn.

Hình 16.6 cho thấy, ở đường thẳng thứ nhất cho thấy sự khác biệt về thời gian QRS giữa V1 và chuyển đạo giữa trái trên ECG của hai type hội chứng Brugada, tăng kali máu và ARVD. Điều này không xảy ra trong bốn ví dụ còn lại có rSr' ở V1 là các dạng biến thể bình thường. Đường thẳng thứ hai cách 80 ms từ đường thẳng thứ nhất cho thấy trong hai type Brugada đường cong của ST ở V1 – V2 đi xuống, trong khi ở các vận động viên, lõm ngực, RBBB không hoàn toàn thì chúng đi lên, ít nhất là ở V2 (tỷ số Corrado).

Hình 16.7 cho thấy thuật toán hữu ích nhất cho chẩn đoán phân biệt.



**Hình 16.7:** biểu đồ thể hiện chẩn đoán phân biệt ở BN có r ở V1 – V2 dựa trên đo lường góc r'. Nếu  $AB \geq 4$  mm, điều này gợi ý Brugada type 2.

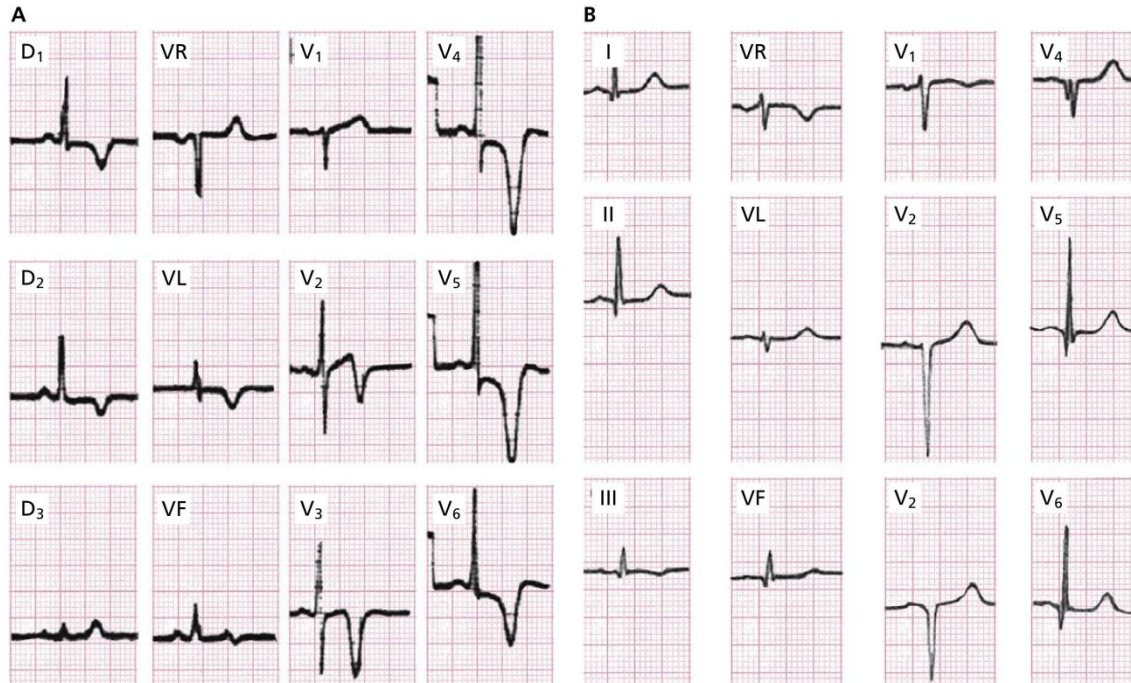
#### 16.2.4. Bệnh cơ tim phì đại (hypertrophic cardiomyopathy)

Đây là một bệnh di truyền đặc trưng bởi sự bất thường các protein của sarcomere, kết quả dẫn đến một tình trạng xáo trộn của các sợi cơ, LVH và nguy cơ nhịp nhanh thất/rung thất.

**Các ECG bất thường thất trong 95% BN** và đôi khi đã tìm ra bất thường trước khi phát hiện ra LVH bằng siêu âm tim. Không giống như hội chứng QT kéo dài, nó không có mối tương quan kiểu gen và kiểu hình rõ ràng.

Thông thường, một điện thế cao của dạng LVH với strain thì rất khó phân biệt LVH do nguyên nhân khác.

**Tuy nhiên, hai hình dạng điện hình có thể phát hiện:** A) điện thế R cao, tiếp theo là sóng T âm và nhọn (phì đại đỉnh) và (B) đôi khi sóng Q sâu dạng QS do phì đại vách liên thất, đôi khi có điện thế thấp (hình 16.8).

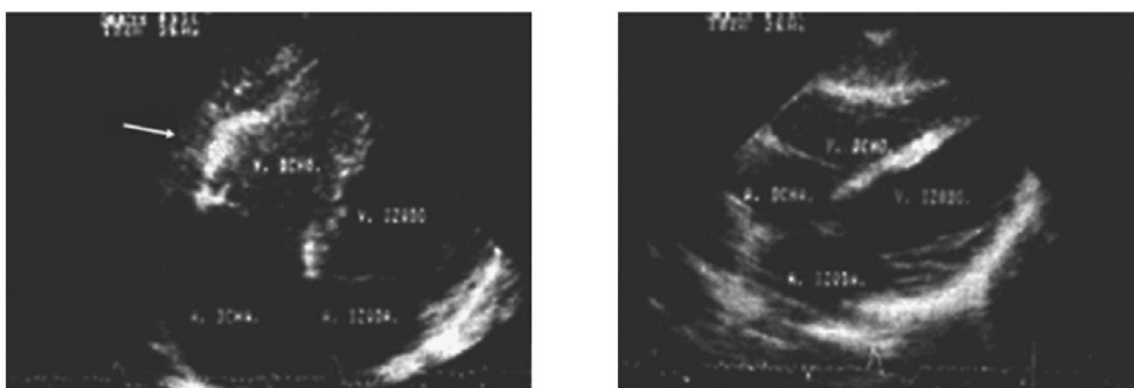
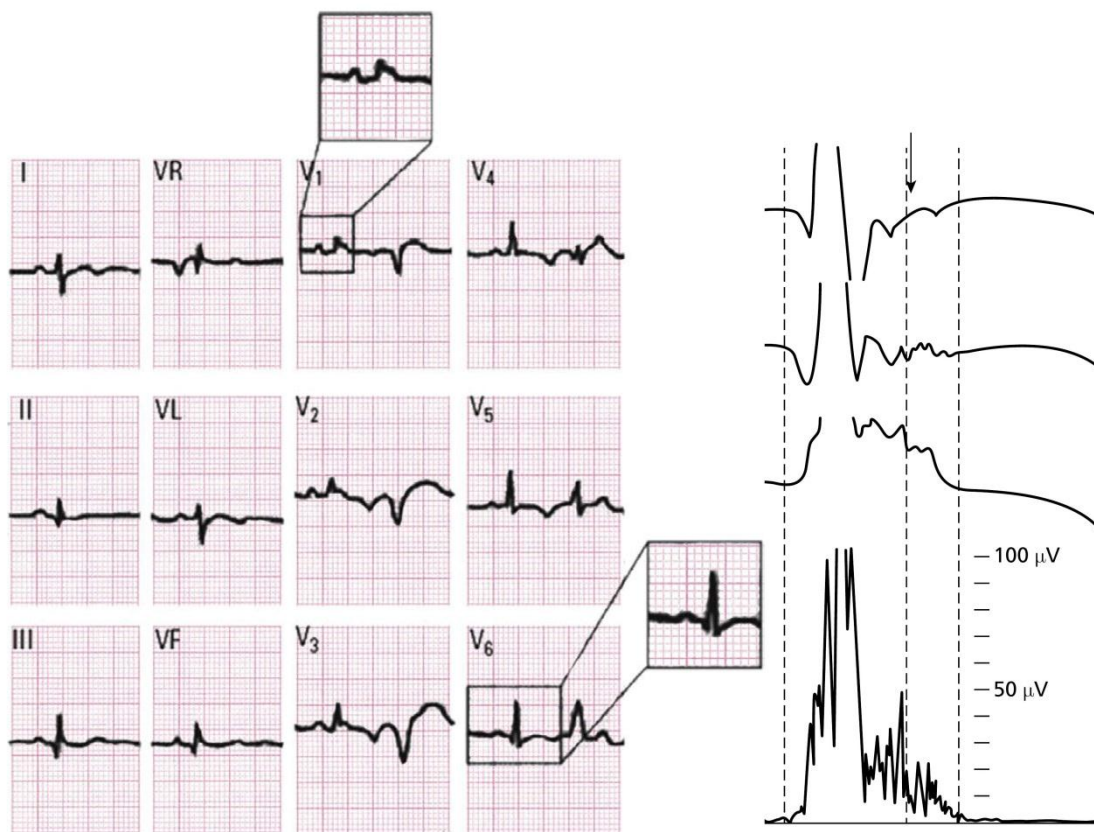


**Hình 16.8:** (A) bệnh cơ tim phì đại đỉnh (HCM). Các sóng T âm lớn giúp chúng ta chẩn đoán phân biệt với bệnh tim thiếu máu cục bộ. (B) bệnh cơ tim phì đại (HCM). Sóng “q” sâu thấy các chuyển đạo trước bên, có thể bị nhầm lẫn với bệnh tim thiếu máu cục bộ. Tuy nhiên, chúng thường được hẹp và nhỏ.

### 16.2.5. Loạn nhịp do loạn sản thất phải

Đây là một bệnh di truyền đặc trưng bởi một sự nhiễm mỡ và xơ hóa trong thất phải có thể bắt nguồn nhịp nhanh thất/rung thất. **ECG bất thường trong 80% BN. Các bất thường ECG đặc trưng nhất (Marcus, 2009) bao gồm:**

- RBBB không diễn hình với thời gian QRS ở V1 > V6 (hình 16.9).
- Trong một số trường hợp ( $\approx 10\%$  các trường hợp), có sự hoạt hóa muộn thất phải được ghi nhận như một sóng hơi tách biệt với QRS (sóng  $\epsilon$ ) và có thể giống RBBB không hoàn toàn (hình 16.6). Những điện thế muộn biểu thị sự kích hoạt này, dương tính. Đôi khi sóng  $\epsilon$  rất nhỏ, nhưng sự hiện diện của nó là rất quan trọng cho việc chẩn đoán.
- Phức bộ thất đến sớm (PVCs) thường xuyên sẽ gây ra nhịp nhanh thất với hình dạng LBBB và  $\Delta$ QRS lệch trái.
- Đoạn ST trong V1 – V2 thường không chênh lên hoặc chênh lên rất nhỏ.
- Sóng T âm và đối xứng ở V1 đến V2 – V4.



**Hình 16.9:** ECG điển hình của một BN ARVC. Lưu ý RBBB không điển hình, các PVC từ tâm thất phải và sóng T âm ở V1 – V4. Chúng ta cũng thấy thời gian QRS dài hơn rõ rệt ở V1 – V2 so với V6. Các BN cho thấy điện thế dương muộn (phải). (Dưới) siêu âm tim điển hình cho thấy sự biến dạng của sự co bóp tâm thất phải (mũi tên).



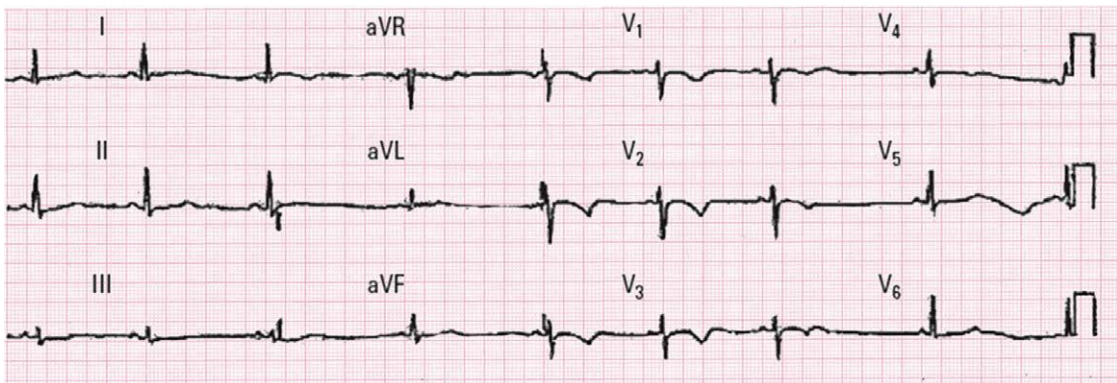
### 16.2.6. Bệnh cơ tim xốp (non – compacted cardiomyopathy)

– Đây là một bệnh di truyền ngày nay được chẩn đoán là nhờ CV – MRI. Nó được đặc trưng bởi sự gia tăng khối lượng khối cơ bè (trabeculated) trong tâm thất phải.

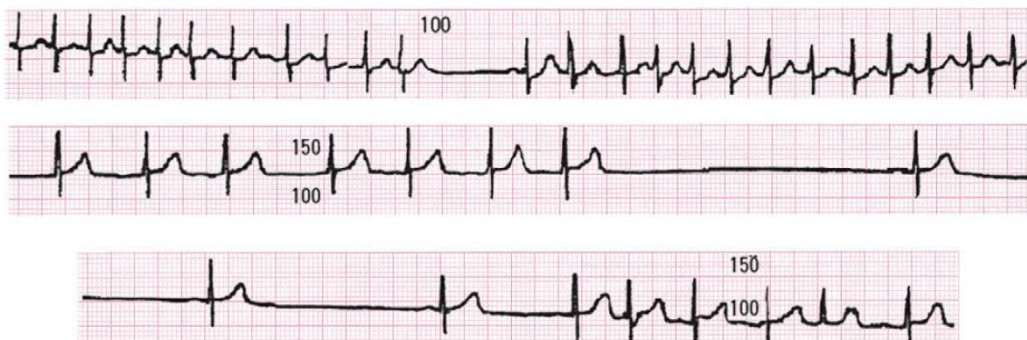
– Các ECG bất thường trong 95% các trường hợp và các bất thường đặc trưng nhất (70%) là sóng T âm, đối xứng ở các chuyển đạo trước tim ngoại trừ V2 (V1 đến V3 – V5) (hình 16.10).

– Dạng này không được nhầm lẫn với các dạng bình thường của sóng T âm gặp ở người trẻ tuổi, mà thường không đối xứng và không có hiện diện trừ V2.

– Rối loạn dẫn truyền trong thất, LVH, QT kéo dài cũng thường gặp.



**Hình 16.10:** ECG của một BN 18 tuổi với nhịp nhanh thất kéo dài lặp lại. Trong nhịp xoang một QT kéo dài rõ ràng ( $> 500$  ms), cũng như một sóng T âm chuyển đạo V3 với một sóng T dẹt V4 – V6. ECG này có thể bị nhầm lẫn với một biến thể ECG bình thường ở người khỏe mạnh. Tuy nhiên, khoảng QT dài, sóng T âm lên đến V3 và sóng T dẹt ở V4 – V6 làm tăng nghi ngờ đến một dạng bất thường. Các siêu âm tim cho thấy chẩn đoán bệnh cơ tim xốp.



**Hình 16.11:** dạng điển hình của hội chứng nhịp nhanh chậm (Holter ECG).

## 16.3. Những kiểu ECG nguy cơ cao không do di truyền

### 16.3.1. Rối loạn chức năng nút xoang nghiêm trọng

Mặc dù nó có thể là do di truyền, nhưng nhìn chung thường gặp ở người già do thoái hóa nút xoang, đôi khi cũng do một số thuốc gây ra.

ECG chỉ ra rằng là sự hiện diện của nhịp chậm một cách đáng kể gọi là hội chứng bệnh lý nút xoang nó thường kèm theo giảm tính tự động của bộ nôi nhĩ thất

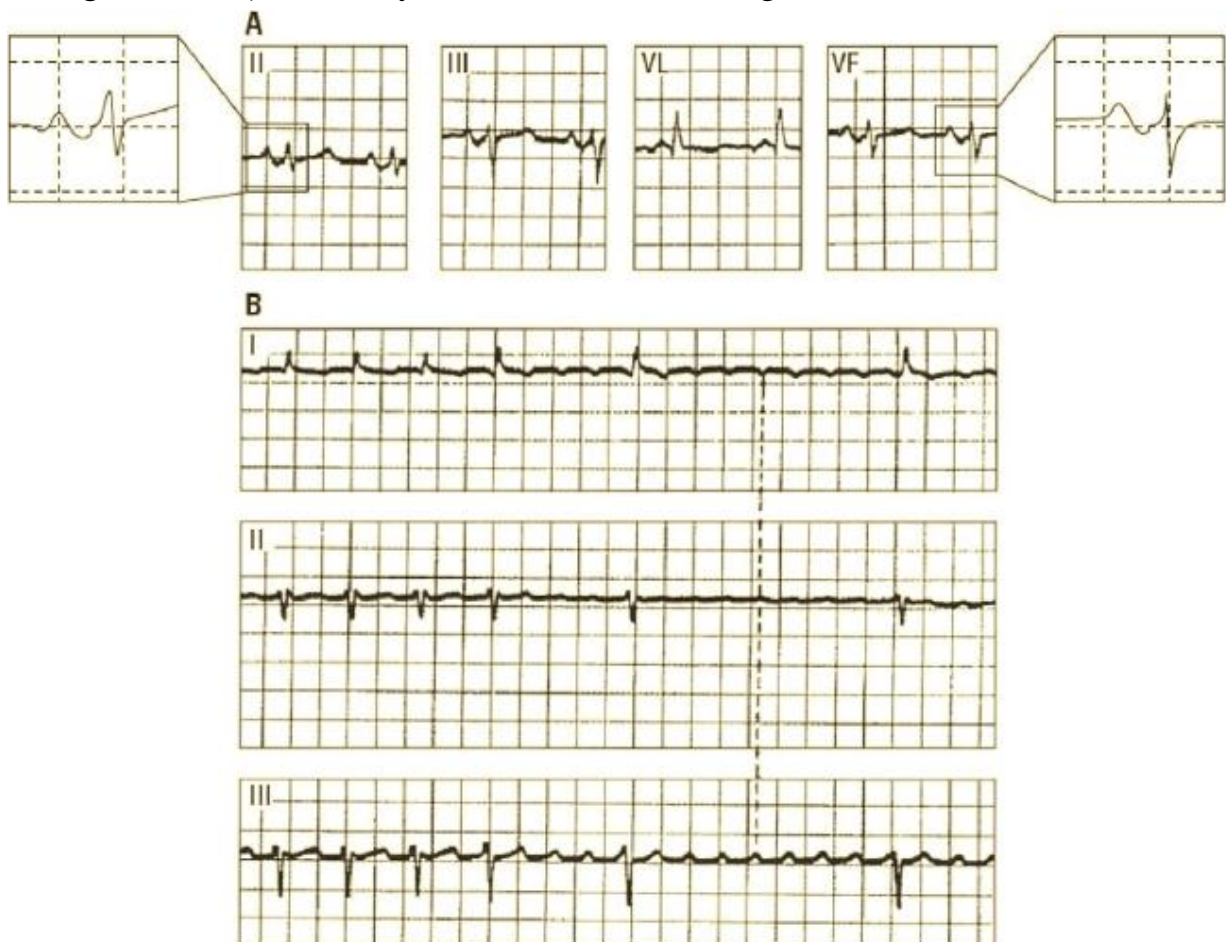
và xảy ra cơn nhịp nhanh kịch phát trên thất. Điều này gây ra hội chứng nhịp nhanh nhịp chậm có thể dẫn đến ngất. Đặt máy tạo nhịp là cần thiết để tránh nhịp chậm và cũng là điều trị rối loạn nhịp nhanh.

Hình 16.11 là một Holter ghi lại một dãy rối loạn nhịp nhanh với khoảng ngừng xoang được thấy rõ rệt.

### 16.3.2. Block liên nhĩ độ III (third – degree interatrial block)

Nguyên nhân thường gặp do các bệnh lý van tim, bệnh cơ tim, thiếu máu cục bộ cơ tim và suy tim.

Như đã giải thích ở chương 5, nó được chẩn đoán bởi sự kéo dài của sóng P ( $> 120$  ms) và hình thái của sóng P  $\pm$  ở DII, DIII, aVF cũng như V1 – V2. Nó thường đi kèm với lớn nhĩ và rối loạn nhịp nhanh trên thất (đặc biệt cuồng nhĩ không điển hình). Điều này tiêu biểu cho hội chứng tim mạch thực sự (hình 16.12).



**Hình 16.12:** (A) ví dụ block liên nhĩ với dẫn truyền ngược dòng (P  $\pm$  ở DII, DIII, aVF), (B): kèm theo cuồng nhĩ không điển hình.

### 16.3.3. Block nhĩ thất độ II tiên triển (advanced second – degree AV block)

Xảy ra khi nhiều sóng P khác nhau liên tiếp đột ngột bị block.

Hình 13.4C là một ví dụ điển hình của loại block này, trong trường hợp này cần được đặt máy tạo nhịp khẩn cấp.

#### 16.3.4. Những kiểu ECG lớn thất tiên lượng xấu.

Trong trường hợp lớn cả hai thất thì sự hiện diện của sóng R cao và hình thái tái cực dạng strain được cho là lớn thất đang tiến triển.

Lớn thất phải kiểu rsR' với QRS < 120 ms có thể là biểu hiện của tiên lượng xấu giống như kiểu block nhánh phải hoàn toàn đơn độc (rsR' với QRS > 120 ms ở V<sub>1</sub>).

Rung nhĩ cộng thêm những yếu tố nguy cơ khác như sự có mặt thường xuyên của ngoại tâm thu thất.

#### 16.3.5. Block thất nguy cơ cao

Chương 7, nhóm này gồm:

– a) sự xuất hiện của RBBB hoàn toàn ở những BN khó thở đột ngột (thuyên tắc phổi) hoặc đau thắt ngực với ST chênh lên ở chuyển đạo trước tim (có thể tắc nhánh gần LAD hoặc LMT) có thể dẫn tới tình trạng rối loạn huyết động nặng, đặc biệt là trường hợp đến muộn.

– b) block nhánh phải và block nhánh trái xen kẽ, hoặc block nhánh phải + block phân nhánh trái trước xen kẽ với block nhánh phải + block phân nhánh trái sau (hội chứng Rosenbaum – Elizari) (hình 7.24) thì trường hợp này cần đặt máy tạo nhịp ngay lập tức.

– c) block tiềm ẩn. Được đặc trưng bởi sự hiện diện RBBB ở HP (R ở V<sub>1</sub>) với ÂQRS lệch trái mà không có sóng S ở DI và aVL. Kiểu này là do block 2 phân nhánh (RBBB + SAH) rất quan trọng ở người phì đại thất trái. Điều này làm chậm trễ thời gian hoạt hóa và không trực tiếp dẫn truyền sang bên phải hay đúng hơn là sẽ đi vào bên trái. Hậu quả là không thấy sóng S ở DI và aVL mặc dù có sóng R ở V<sub>1</sub>.

– d) nhìn chung, thiếu máu cục bộ cơ tim cấp hay mạn và suy tim do bệnh cơ tim, sự có mặt của block nhánh, đặc biệt là LBBB có tiên lượng xấu. Ở những BN LBBB hoàn toàn và ÂQRS lệch trái, xuất hiện R ở aVR gợi ý là dẫn thất phải (chương 7).

#### 16.3.6. Hội chứng WPW nguy cơ cao

BN với nhiều cơ rung nhĩ nhanh, khoảng RR rất ngắn và những người có yếu tố nguy cơ như là tiền kích thích cố định khi làm test gắng sức hoặc thời gian trợ ngắn trong nghiên cứu điện sinh lý là những nguy cơ cao xuất hiện rung thất và bắt buộc phải cắt đốt con đường dẫn truyền phụ.

### 16.3.7. Thiếu máu cục bộ cấp và mạn nguy cơ cao

#### A. Thiếu máu cục bộ cấp

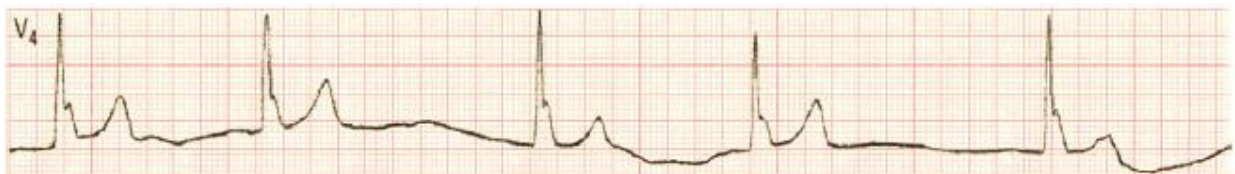##### – Dạng ECG của ACS nguy cơ cao

- + 1. Kiểu ECG thiếu máu nặng và lan tỏa: sóng S sâu và ST chênh lên  $> 15$  mm (hình 9.8).
  - + 2. Kiểu ECG STEACS do tắc hoàn toàn nhánh gần LAD hoặc LMT (hình 9.11A).
  - + 3. ST chênh lên dai dẳng (nhiều ngày). Dấu hiệu của dọa vỡ tim.
  - + 4. Kiểu ECG tắc một phần LMT. NSTEMACS với ST chênh xuống từ 7 chuyển đạo trở lên và ST chênh lên ở aVR  $> 1$  mm (hình 9.21).
  - + 5. Sự xuất hiện thường xuyên của ngoại tâm thu thất, rung nhĩ, block nhĩ thất.
  - + 6. Sự xuất hiện của các yếu tố gây nhiễu (LVH với kiểu strain, block nhánh, mang máy tạo nhịp).
- **Co thắt động mạch vành:** kiểu ST chênh lên giống như kiểu TAP, rối loạn nhịp thất và hoặc ST/QT xen kẽ kèm theo rối loạn nhịp.

#### B. Thiếu máu cục bộ mạn tính

- 1. Sự xuất hiện thường xuyên của PVC ở BN suy giảm phân suất tổng máu giảm.
- 2. Xuất hiện nhịp nhanh xoang.
- 3. Xuất hiện ST chênh lên. Cần loại trừ với phình thất (hình 9.45).
- 4. Hiện diện rối loạn dẫn truyền trong thất, đặc biệt nếu thấy được.
- 5. Mang máy tạo nhịp
- 6. Hiện diện rung nhĩ

Khi có những dấu hiệu kể trên, các dấu hiệu nguy cơ nên được chú ý cẩn thận đánh giá toàn bộ lâm sàng ở những BN thiếu máu cục bộ cấp và mạn. Những trường hợp mạn tính khi phân suất tổng máu giảm và có biểu hiện của điện thế không ổn định là rất quan trọng. Trong pha cấp thì đánh giá lâm sàng và tình trạng huyết động kết hợp với các marker sinh học cũng rất quan trọng.



**Hình 16.13:** ECG đặc trưng của trường hợp hạ thân nhiệt, quan sát sóng J, sự bất ổn của đường cơ sở, nhịp tim chậm với sóng P không rõ ràng.

### 16.3.8. Hạ thân nhiệt và kiểu sóng J khác trên ECG

#### 16.3.8.1. Đặc điểm ECG do hạ thân nhiệt

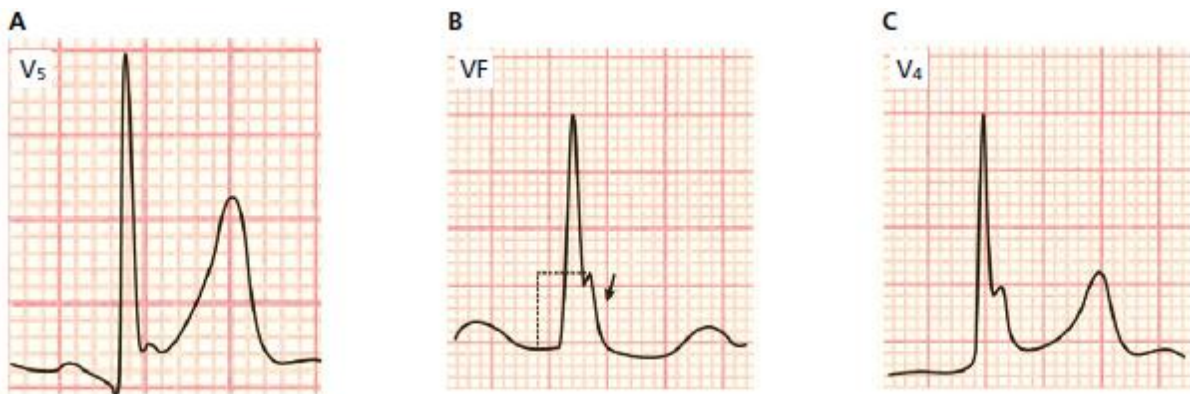
Hình 16.13 gồm:

- Nhịp không đều
- Nhịp chậm, thỉnh thoảng không thấy sóng P (không phát hiện hoạt động nút xoang, dẫn truyền nhĩ thất hoặc nhịp thoát).
- Kéo dài khoảng PR và QT
- Không thấy rõ sóng J
- Nguy cơ rối loạn nhịp trầm trọng.

#### 16.3.8.2. Tái cực sớm

Sóng J hoặc dạng slurring xuất hiện ở cuối phức bộ QRS và thấy ở chuyển đạo V3 đến V6 thỉnh thoảng ở DII, DIII, aVF, DI, aVL. Kiểu này thường lành tính thường thấy ở những vận động viên hay tăng trương lực phế vị, thường theo sau bởi ST đi lên (hình 16.14A). Biên độ của sóng J tính từ điểm cao nhất đến đường đẳng điện giữa khoảng PR hoặc trong trường hợp dạng slurring ngay tại thời điểm chuyển tiếp.

Những trường hợp nguy hiểm là sóng J > 2 mm ở các chuyển đạo và đặc biệt là chuyển đạo thành dưới và theo sau là đoạn ST đi xuống hoặc ngang. Loại tái cực sớm ác tính này rất hiếm gặp.



**Hình 16.14:** ví dụ về sóng J. (A và B) dạng tái cực sớm. (A) ER ghi được ở các chuyển đạo trước tim trái với sóng J nhỏ và ST đi lên nhanh. Đây là dạng lành tính điển hình. (B) ER ở các chuyển đạo dưới với sóng J > 0,2 mV, đoạn ST ngang hoặc đi xuống. Nên lưu ý tỷ lệ các trường hợp ER ác tính là rất thấp. (C) dạng điển hình của hạ thân nhiệt với sóng J thấy ở nhiều chuyển đạo (hình 16.13). Biên độ sóng J được đo từ đường cơ sở giữa khoảng PR tới đỉnh sóng J hoặc điểm chuyển tiếp nếu sóng J dạng slurring.

Gần đây đã có đề nghị kết hợp tất cả tổn thương có mặt của sóng J, dưới thuật ngữ hội chứng sóng J. Những tác giả này cho rằng giải thích điện sinh lý của tái cực sớm và hội chứng brugada tương tự nhau và sóng r' của hội chứng brugada là sóng J. Vì thế brugada cũng thuộc hội chứng sóng J. Có một cuộc tranh cãi về sự

phân loại này. Tuy nhiên thực tế rằng, thỉnh thoảng cũng thấy Brugada và tái cực sớm trên cùng một BN là dấu hiệu tiên lượng nghèo nàn.

### 16.3.9. Rối loạn điện giải

Rối loạn thường gặp nhất là rối loạn kali/máu và là một trong những thay đổi ECG nguy hiểm nhất thường kết hợp rối loạn các ion khác.

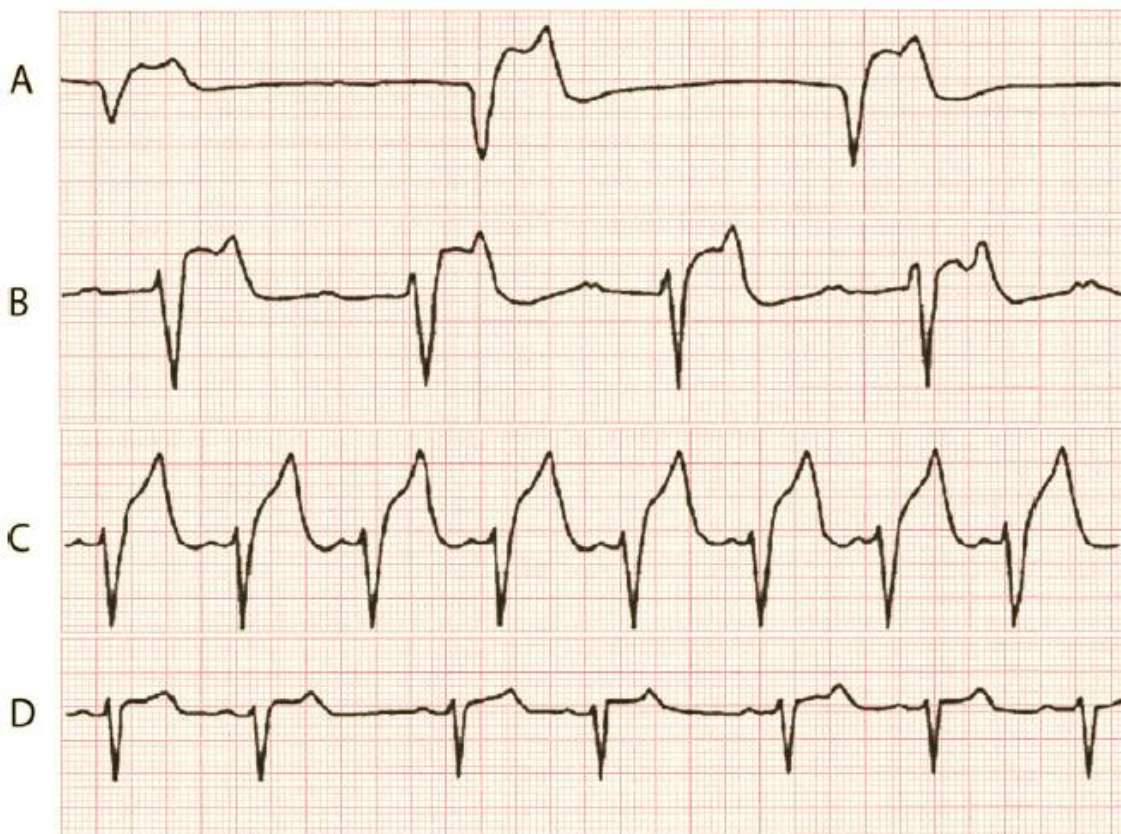
Rối loạn điện giải thường gặp ở những tình huống lâm sàng khác nhau, nhất là sử dụng thuốc như là lợi tiểu hạ kali huyết và suy thận tăng kali huyết.

#### 16.3.9.1. Tăng kali huyết

Hình 16.15. ECG thay đổi có liên quan tới thay đổi nồng độ kali huyết

- a) Sóng T cao và nhọn với ST chênh lênh.
- b) Nhiều trường hợp phức bộ QRS dẫn rộng và sóng P biến mất
- c) Nhịp có thể chậm dần (nhịp thoát).

Hình 16.15 cho thấy ECG ở BN suy thận nặng và bất thường đã không còn khi vấn đề được giải quyết.



**Hình 16.15:** BN 82t, suy thận mạn tính và tăng kali máu đáng kể (9,2 mEq/l). (A) chẩn đoán suy thận mạn nặng và tiên ngắt. QRS dẫn rộng và không có sóng P, đây có thể là nhịp thoát thất, cũng có thể là chậm nhịp xoang với dẫn truyền xoang thất không thể loại trừ, khi loại rối loạn dẫn truyền này có thể thấy ở BN tăng Kali máu (Bellet và Jedlicka, 1969). Từ (B) đến (F) là hình ảnh ổn định dần khi BN được chạy thận nhân tạo, Kali máu trở về bình thường (F).

### 16.3.9.2. Hạ kali huyết

ECG thay đổi bao gồm ST chênh xuống và khoảng QT kéo dài, có thể xuất hiện sóng U hòa vào cuối sóng T.

### 16.3.10. QT kéo dài mắc phải

QT kéo dài mắc phải cũng nguy hiểm vì có thể kích thích một rối loạn nhịp nặng. QT kéo dài mắc phải liên quan đến rối loạn điện giải, rối loạn chuyển hóa, nhiễm độc hay sử dụng thuốc. Những nguy cơ gây nhịp nhanh thất/rung thất khi sử dụng những thuốc làm kéo dài QT > 60 ms hay khoảng QT > 500 ms.

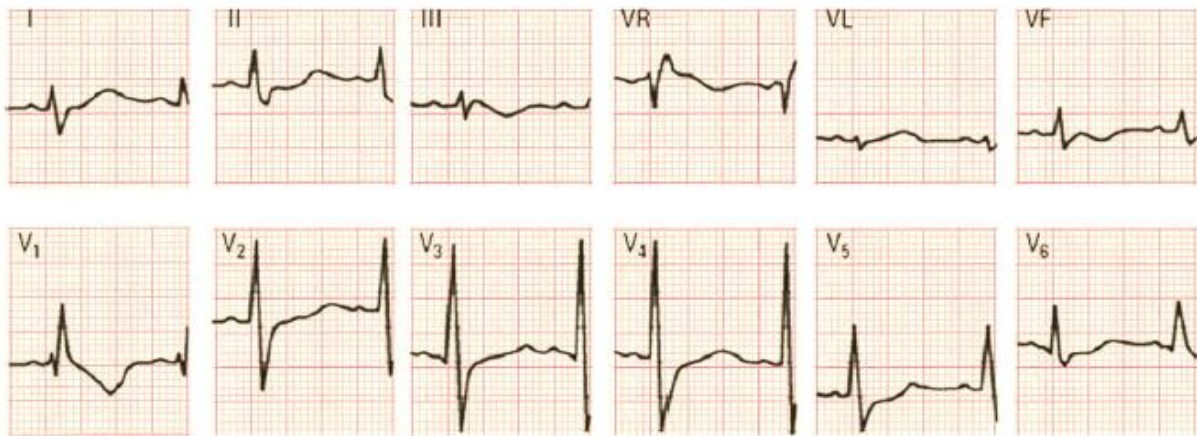Những thuốc thường làm kéo dài khoảng QT là:

- 1. Thuốc chống loạn nhịp, đặc biệt giống như quinidine.
- 2. Kháng sinh như là erythromycine
- 3. Flouroquinolones
- 4. Chống trầm cảm: amitryptilin, fluoxentin,...
- 5. Kháng histamin: terfenedine
- 6. Thuốc đường tiêu hóa: cisapride

Tuy nhiên với liều thấp thì hiếm khi xảy ra. Nên mắc monitor theo dõi khoảng QT khi sử dụng các thuốc trên một thời gian dài.

### 16.3.11. BN mang máy tạo nhịp

Mặc dù đặt máy tạo nhịp có thể cứu sống nhiều trường hợp khi được đặt ở buồng tim phải, nó có thể gây ra suy tim do sự co cơ tim không đồng bộ giữa 2 buồng tâm thất đặc biệt ở BN có bệnh lý tim mạch và người già. Điều này yêu cầu đặt máy tạo nhịp ở buồng thất trái (liệu pháp tái đồng bộ).



**Hình 16.16:** ECG BN 45t, bệnh van tim (hai lá và động mạch chủ) điều trị quá liều digitalis và lợi tiểu. Ion K ngoại bào 2,3 mEq/L. Ta có thể thấy QT và ST kéo dài và ngang đường đẳng điện từ V4 đến V6.

## TỰ ĐÁNH GIÁ

- A. Bất thường trên ECG do hội chứng QT kéo dài bẩm sinh?
- B. Bất thường điển hình trên ECG do hội chứng QT ngắn?
- C. Mô tả 2 dạng của brugada trên ECG?
- D. Giải thích làm thế nào chẩn đoán phân biệt hội chứng Brugada type 2 trên ECG?
- E. Liệt kê đặc điểm của bệnh cơ tim phì đại trên ECG?
- F. Liệt kê đặc điểm của ARVD trên ECG?
- G. Liệt kê những đặc điểm của bệnh cơ tim xoắn?
- H. Rối loạn chức năng nút xoang nặng?
- I. Rối loạn nhịp có liên quan đến block liên nhĩ độ 3?
- J. Kiểu ECG lớn thất tiên lượng xấu?
- K. Kiểu ECG block dẫn truyền trong thất tiên lượng xấu?
- L. Kiểu ECG với hội chứng WPW tiên lượng xấu?
- M. ECG của BN ACS nguy cơ cao?
- N. ECG của BN thiếu máu cục bộ cơ tim mạn tính nguy cơ cao?
- O. Mô tả ECG trong hạ thân nhiệt?
- P. Mô tả ECG của BN tăng Kali máu?
- Q. Mô tả ECG BN hạ Kali máu?
- R. Mô tả hội chứng QT kéo dài khi dùng thuốc?



## **ECG TRONG BỆNH LÝ TIM MẠCH KHÁC**

Ở chương 9 chúng ta đã giải thích về các dạng của thiếu máu cục bộ cơ tim và trong chương 15 đã bàn về vai trò quan trọng của ECG trong chẩn đoán cơn đau thắt ngực và trong một số hội chứng khác. Trong chương 16, chúng ta mô tả các dạng ECG với tiên lượng xấu ở những BN không có triệu chứng. Bao gồm các dạng ECG của bệnh tim di truyền và các dạng ECG tiên lượng nặng khác, một số dạng đã được mô tả trong một số phần khác của quyển sách này.

Trong chương này chúng ta xem xét thật kỹ các bất thường trên ECG thường thấy trong bệnh lý tim mạch và trên các tình huống lâm sàng, bao gồm tất cả các bệnh cơ tim ở BN mắc bệnh hệ thống và thoái hóa thần kinh (như bệnh lý amyloidosis hoặc bệnh lý thần kinh cơ).

### **17.1. Bệnh van tim**

Các bất thường ECG thường gặp nhất được liệt kê ở phần dưới đây:

#### **17.1.1. Hẹp van hai lá**

- 1. Sóng P của lớn nhĩ trái (hình 5.2 D).
- 2. Rung nhĩ rất thường gặp.
- 3. Lớn thất phải trong trường hợp tăng gánh tim phải (tăng áp động mạch phổi) (hình 6.4A).
- 4. Nếu có bất thường van ba lá, lớn hai nhĩ và/hoặc rung nhĩ có thể xuất hiện (hình 5.4).

#### **17.1.2. Hở van hai lá**

- 1. Trong một số trường hợp nặng, dấu hiệu của lớn nhĩ trái và lớn thất trái (chương 5 và 6).
- 2. Rung nhĩ có thể xảy ra nhưng ít hơn so với hẹp van hai lá.
- 3. Ngoài lớn thất trái, rối loạn tái cực có thể xảy ra, đặc biệt ở các chuyển đạo dưới bên ở BN có sa van hai lá.

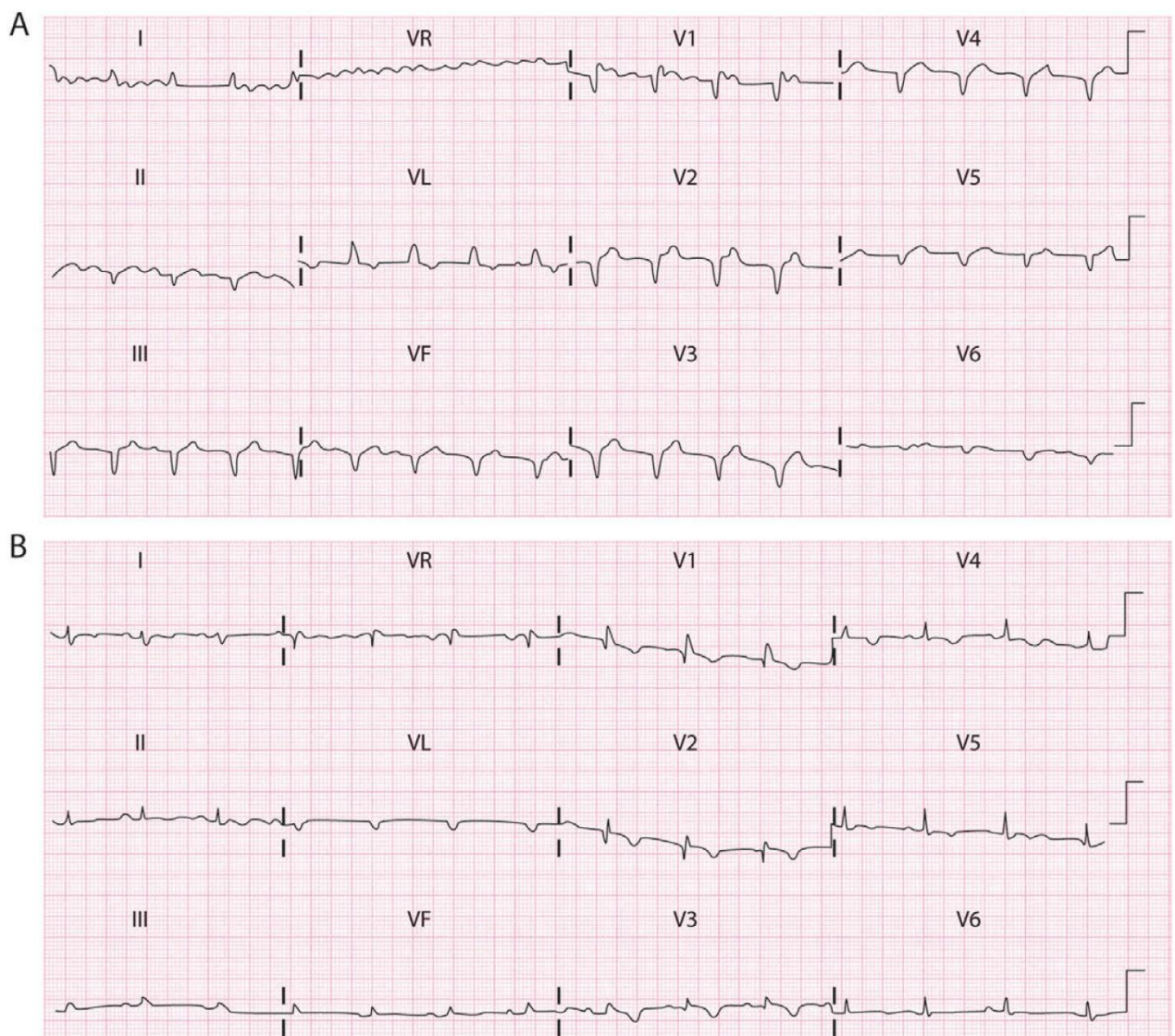
#### **17.1.3. Bệnh van động mạch chủ**

Trong một số trường hợp hẹp nặng, hở, bệnh lý hai van động mạch chủ, chúng ta có thể thấy ở hình 6.12A và 6.12B, ECG thường xuất hiện với ST đi xuống và T âm, không đối xứng. Hình ảnh này có thể thay đổi khi kết hợp với các bất thường nguyên phát.

Trong một số trường hợp nặng nhưng không kéo dài thì ECG có thể gần như bình thường mặc dù có hình ảnh LVE trên siêu âm tim. Sóng R cao cùng với sóng

“q” rõ ràng và đoạn ST nằm ngang, theo sau bởi sóng T cao, nhọn, đối xứng, cũng có khi có cả sóng U âm theo sau, có thể thấy ở các chuyển đạo V5 – V6. Dạng này được thấy đặc biệt trong hở van động mạch chủ nặng không kéo dài, tiến triển theo thời gian thành dạng điển hình của LVE với kiểu strain (hình 6.12B). Tiêu chuẩn điện thế của LVE thường tăng trong những trường hợp tiến triển (chương 6).

Bệnh van động mạch chủ đơn độc thường không kèm theo rung nhĩ. Nếu có rung nhĩ, cần phải loại trừ bệnh van hai lá kèm theo. Trong cùng một thời điểm, những trường hợp hẹp vôi hóa van động mạch chủ tiến triển nhanh có thể có block nhĩ thất.



**Hình 17.1:** (A) BN bị viêm cơ tim cấp có hình ảnh điện thế thấp và RBBB cộng với SAH và sóng Q hoại tử ở nhiều chuyển đạo. Sau giai đoạn cấp (B), sóng Q và SAH biến mất. Trên nhiều chuyển đạo, sóng T âm, dẹt xuất hiện, điện thế thấp vẫn còn.

## 17.2. Viêm cơ tim

Trong giai đoạn cấp có thể thấy các bất thường sau (hình 17.1):

- 1. Nhịp nhanh xoang
- 2. Phức bộ QRS điện thế thấp
- 3. Bất thường tái cực: sóng T âm hoặc dẹt hoặc ST chênh lên (chuẩn đoán phân biệt với ACS).
- 4. Rối loạn dẫn truyền trong thất và/ hoặc block nhĩ thất.
- 5. Sóng Q bệnh lý thường bị đảo chiều.

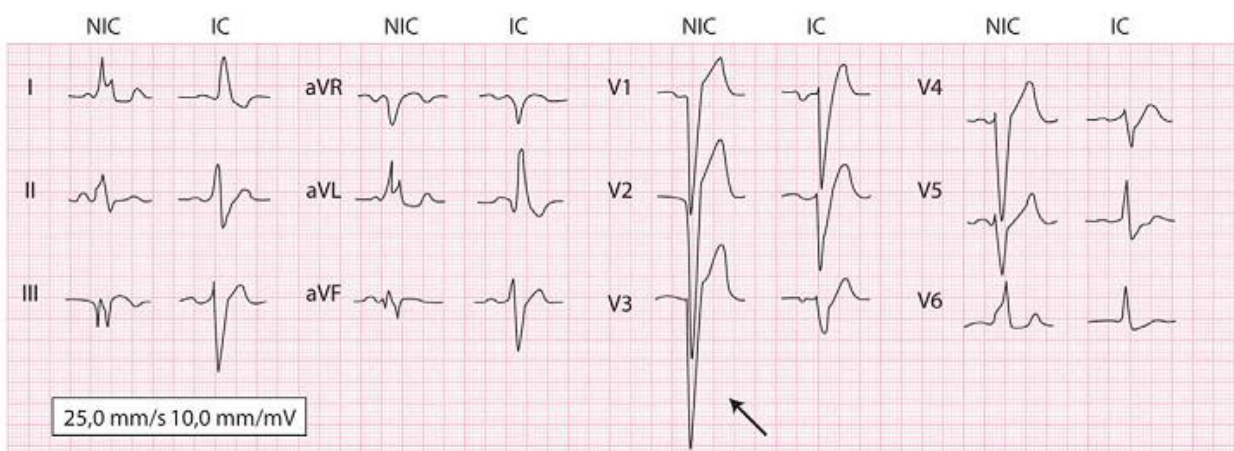
Trong quá trình tiến triển bệnh, các rối loạn thường thì quay lại với độ nặng hơn, ngoại trừ trường hợp tiến triển của bệnh lý cơ tim. Sóng T dẹt hoặc các hình ảnh rối loạn dẫn truyền trong thất có thể vẫn còn một số dạng còn lại.

## 17.3. Các bệnh cơ tim

Các bất thường trên ECG có thể phát hiện ra các thể khác nhau của bệnh cơ tim bao gồm:

### 17.3.1. Bệnh cơ tim di truyền (xem chương 16)

### 17.3.2. Bệnh cơ tim giãn (dilated cardiomyopathy)

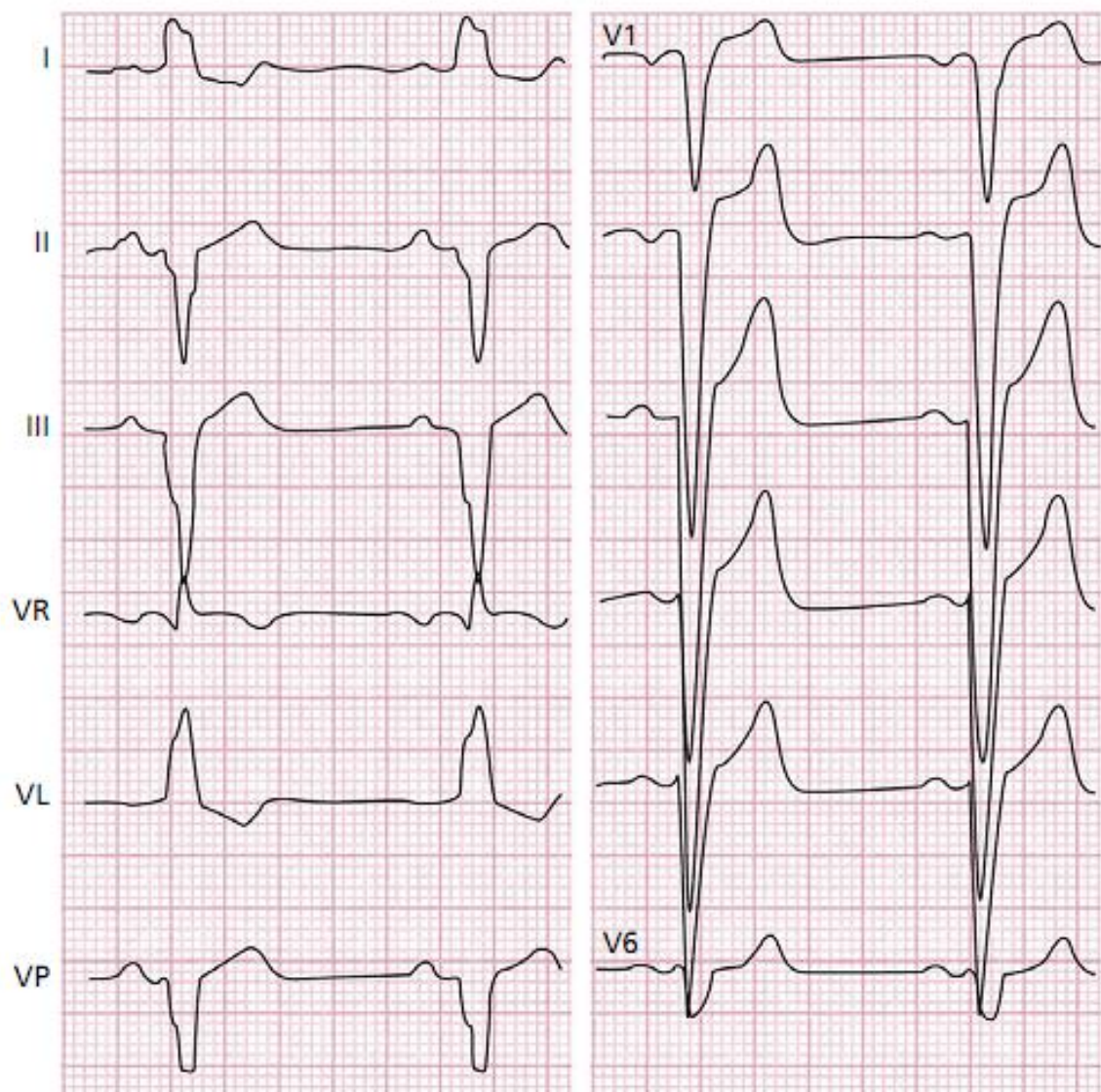


**Hình 17.2:** hai dạng ECG, một là không có thiếu máu cục bộ cơ tim và dạng còn lại có thiếu máu cục bộ cơ tim. Phức bộ QRS của cả hai dạng đều rộng, phân suất tổng máu thất trái và đường kính thất trái cuối thì tương tự nhau. Chú ý đến điện thế ở các chuyển đạo trước tim bên phải, đặc biệt là ở V2 – V3 (mũi tên), ta có thể so sánh có thiếu máu cục bộ cơ tim với không có thiếu máu cục bộ cơ tim.

ECG bất thường trên hơn 90% BN suy tim. Bao gồm:

- 1. Nhịp nhanh xoang hoặc nhịp nhanh trên thất.
- 2. Các dạng khác nhau của block nhánh. Nếu có suy tim, LBBB với phức bộ QRS > 140 ms thì cần phải đặt máy tạo nhịp tái đồng bộ hóa.
- 3. Hình ảnh lớn thất phải và/ hoặc lớn nhĩ trái.

- 4. Loạn nhịp thất.
- 5. Trong bệnh cơ tim dẫn do thiếu máu cục bộ, sóng S ở V3, nếu có block nhánh trái, sẽ có điện thế thấp và slurring hơn so với bệnh cơ tim dẫn vô căn (hình 17.2).
- 6. Trong trường hợp LBBB, hình ảnh sóng R tậm ở aVR cho thấy sự dẫn thất phải (xem chương 7) (hình 17.3).

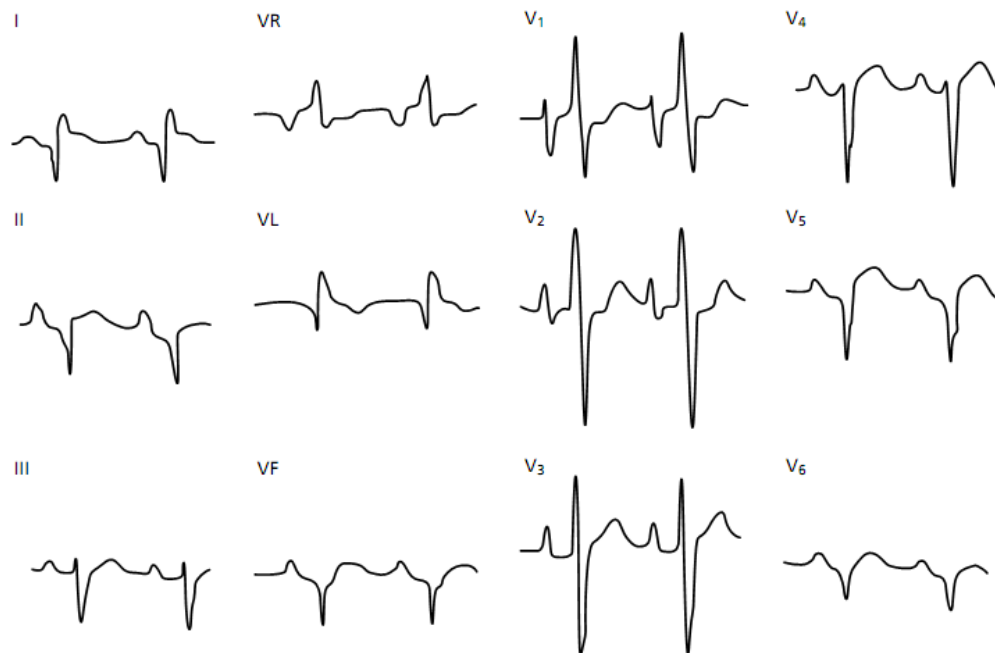


**Hình 17.3:** ECG của một BN mắc bệnh cơ tim dẫn vô căn với phân suất tổng máu rất thấp và block nhánh trái. Có thể thấy sự hiện diện của sóng R cao ở aVR do dẫn rộng buồng tim phải.

### 17.3.3. Bệnh cơ tim hạn chế (restrictive cardiomyopathy)

Gồm có 2 dạng: thâm nhiễm (ví dụ: amyloidosis, sarcoidosis,...) (hình 17.4), không thâm nhiễm (ví dụ vô căn hoặc các bệnh rối loạn dự trữ).

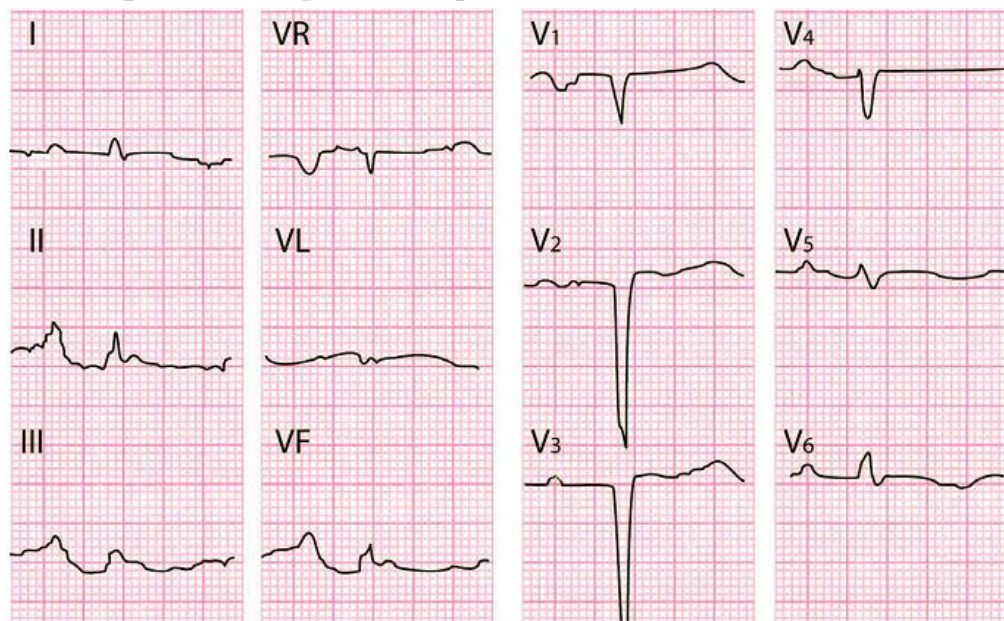
Các bất thường trên ECG thường thấy là: (1) sóng Q hoại tử; (2) sóng P bất thường; (3) các dạng của block nhánh; (4) rối loạn tái cực; (5) thường có rung nhĩ.



**Hình 17.4:** BN với bệnh cơ tim hạn chế đang tiến triển. Chú ý sự hiện diện của phức bộ QRS thể hiện hình ảnh hoại tử thành bên. Ta thấy sóng P thể hiện rất rõ hình ảnh lớn hai nhĩ trong bệnh cơ tim này.

#### 17.3.4. Bệnh cơ tim trong bệnh thần kinh cơ

Ví dụ như bệnh Steinert, bệnh Friedreich, loạn dưỡng cơ Duchene,... Hình ảnh trên ECG: (1) dẫn lớn; (2) block nhánh; (3) sóng Q hoại tử (hình 17.5); (4) sóng R ở V1 có thể do phì đại thất phải hoặc phì đại vách liên thất và (5) rối loạn tái cực.



**Hình 17.5:** BN 56 tuổi bị bệnh tim amyloidosis với sự xuất hiện của sóng Q bệnh lý, điện thế thấp, và sự tái cực bất thường.

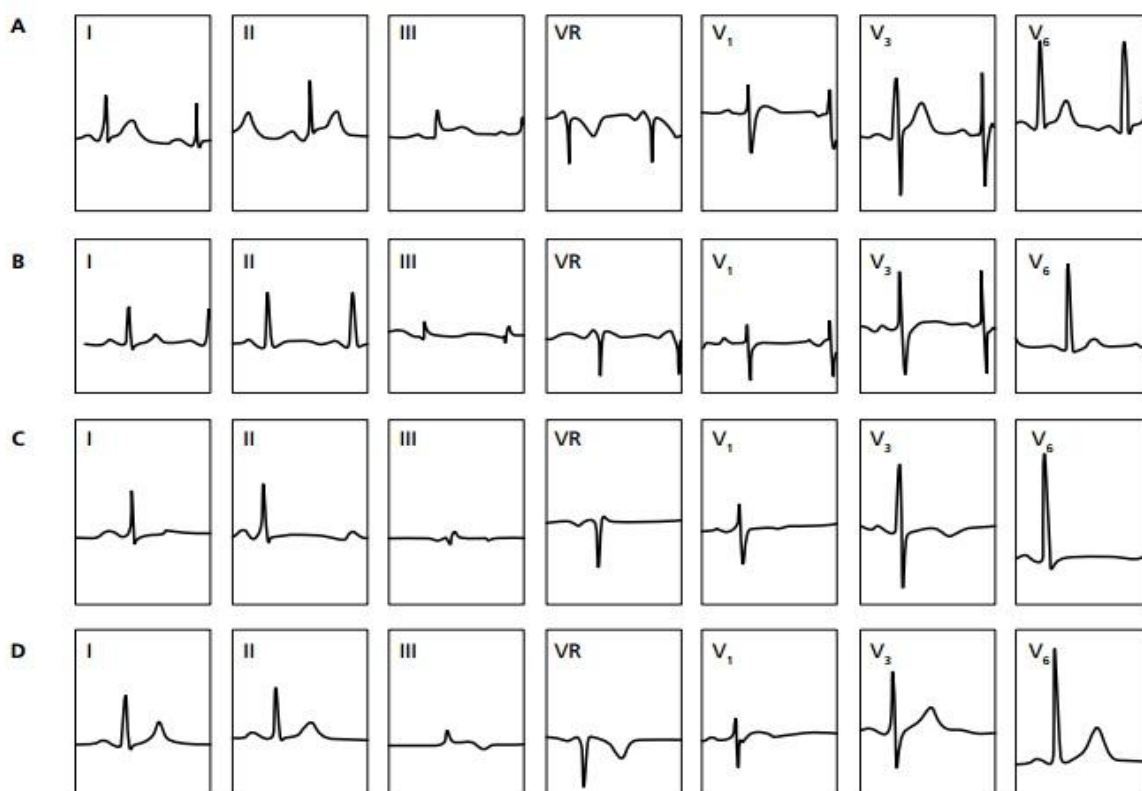
## 17.4. Bệnh màng ngoài tim

### 17.4.1. Viêm màng ngoài tim tự phát cấp tính

Có bốn sự thay đổi trên ECG được mô tả theo trình tự thời gian (hình 17.6):

- **Giai đoạn 1** hình ảnh đoạn ST chênh lên thể hiện quá trình tái cực sớm và tiến triển đến giai đoạn 2.
- **Giai đoạn 2** đoạn ST trở xuống đường đẳng điện.
- **Giai đoạn 3** sóng T bắt đầu âm.
- **Giai đoạn 4** trở lại hình ảnh bình thường.

Tuy nhiên, những thay đổi này thường không thể thấy được do điều trị nhanh chóng với các loại kháng viêm.



**Hình 17.6:** BN nam 46 bị viêm màng ngoài tim với 4 ECG của 4 giai đoạn tiến triển. ECG A, B, C, D được ghi lần lượt vào ngày 1, 8, 10 và 90. (A) đoạn ST chênh lên bờ cong trên đường đẳng điện, (B) T dẹt, (C) sóng T đảo ngược, (D) bình thường.

### 17.4.2. Tràn dịch màng ngoài tim

Thường thấy nhịp nhanh xoang và phức bộ QRS điện thế thấp là thường gặp, đôi khi có sự tăng nhẹ điện thế của sóng R trong các chuyển đạo trước tim. Ngoài ra, phức bộ QRS xen kẽ có thể cho thấy tình trạng chèn ép của màng ngoài tim (hình 14.2A).

### 17.5. Các bệnh lý tâm phế

Những thay đổi ECG gồm tình trạng lớn thất phải thì có thể thấy được ở bệnh tâm phế mạn (nhìn hình 6.4C) hay tâm phế cấp và bao gồm cả thuyên tắc phổi (hình 15.3 – 15.4) do cục máu đông ở nơi khác đến, đã được mô tả ở chương 6.

### 17.6. Bệnh tim bẩm sinh (congenital heart disease)

Những đặc điểm bất thường nổi bật nhất được phát hiện ở những BN có bệnh tim bẩm sinh điển hình bao gồm:

#### 17.6.1. Thông liên nhĩ (atrial septal defect – ASD)

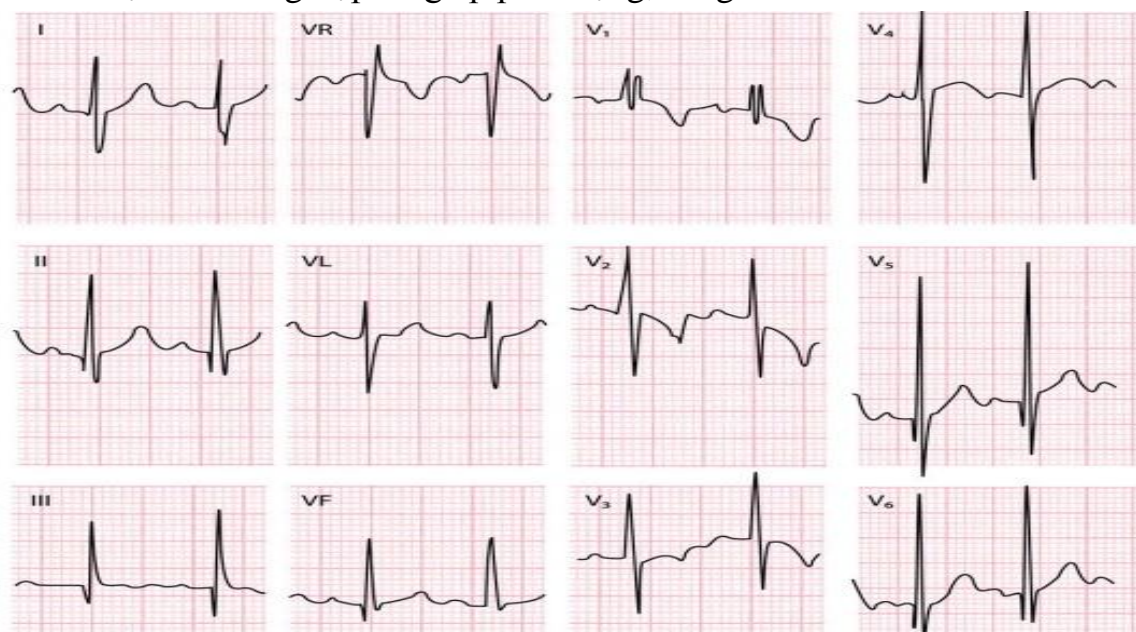
Hình 6.6:

- a. V1 xuất hiện ở một số trường hợp có hình dạng rSR', ECG tương tự như RBBB tương ứng với RVE có dẫn lớn.
- b. Thông liên nhĩ lỗ nhỏ thì hình dạng rSR' có thể bị bỏ sót.
- c. Rung nhĩ ở người lớn.
- d. ÂQRS lệch trái trong khiếm khuyết mặt lót nội tâm mạc.

#### 17.6.2. Thông liên thất (ventricular septal defect – VSD)

Hình 17.7:

- a. VSD mức độ nhỏ thì ECG thường bình thường.
- b. VSD mức độ rộng thì dấu hiệu lớn 2 thất sẽ xảy ra, thỉnh thoảng có hình ảnh RS cao ở các chuyển đạo trước tim và rSr' ở V1.
- c. Một số trường hợp tăng áp phổi nặng, sóng R có thể cao ở V1.

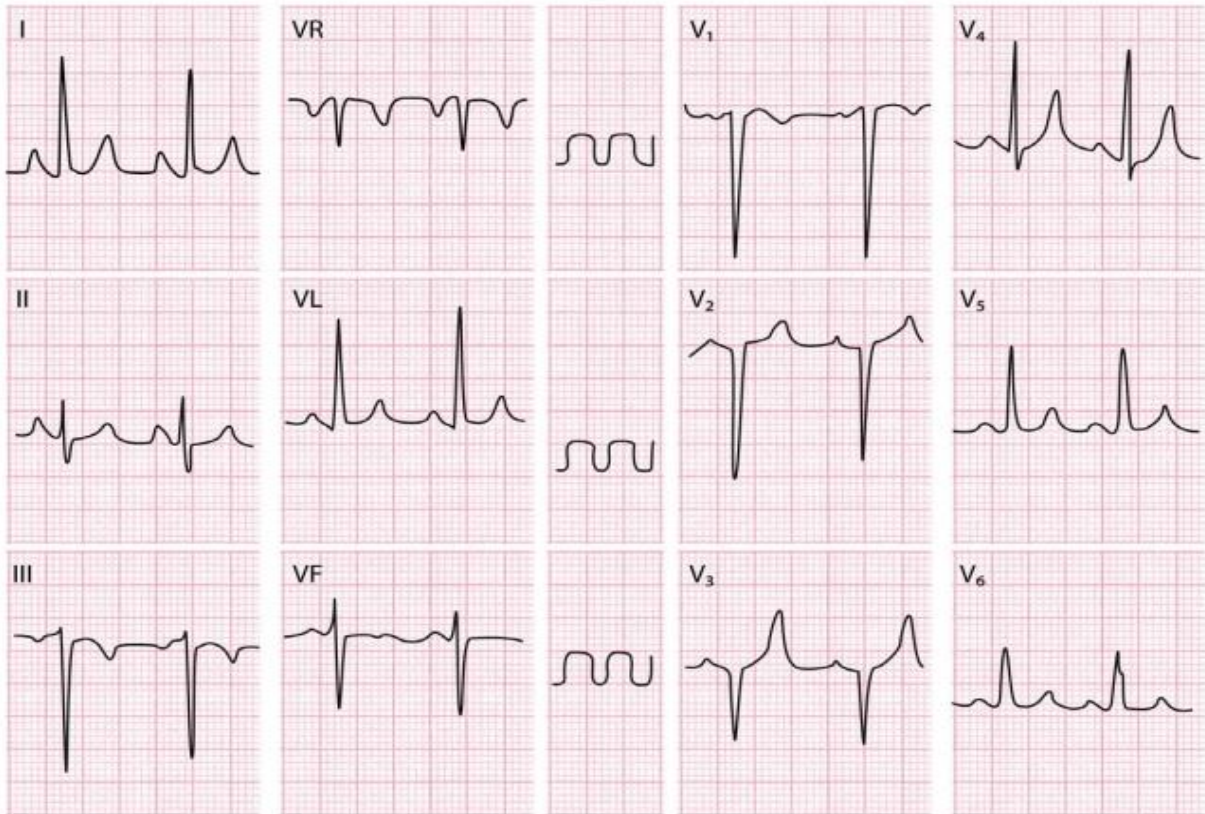


Hình 17.7: một ví dụ về lớn 2 thất ở BN 8 tuổi có thông liên thất và tăng áp phổi.

### 17.6.3. Không lỗ vale 3 lá (tricuspid atresia)

Hình 17.8:

- a. ÂQRS lệch trái.
- b. Sóng P sẽ có hình dạng của lớn nhĩ phải.



Hình 17.8: ECG điển hình của không lỗ vale 3 lá. ÂQRS lệch trái và P gợi ý RAE và LVE.

### 17.6.4. Bệnh Ebstein

Hình 17.9:

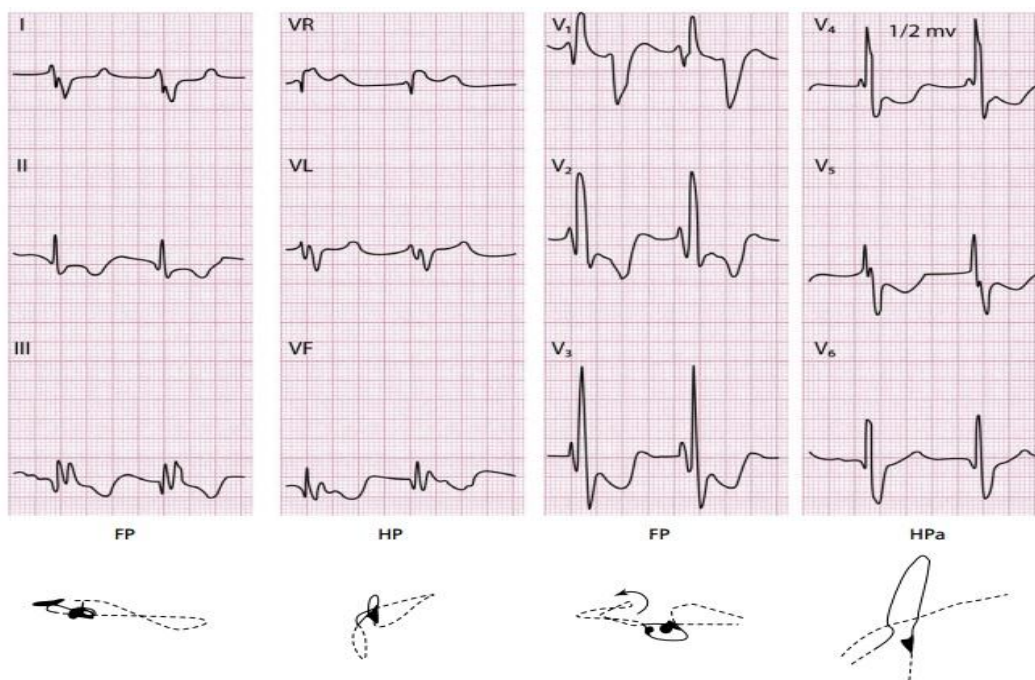
- a. RBBB không điển hình.
- b. Điện thế sóng P cao.
- c. Đôi khi có sóng delta (tái cực sớm)

### 17.6.5. Hẹp động mạch phổi với vách liên thất nguyên vẹn

Hình 6.5:

- Tùy vào mức độ nặng mà lớn tâm thất phải ở các mức độ khác nhau, thỉnh thoảng có R ở V1 – V2 (hình 5.4C).



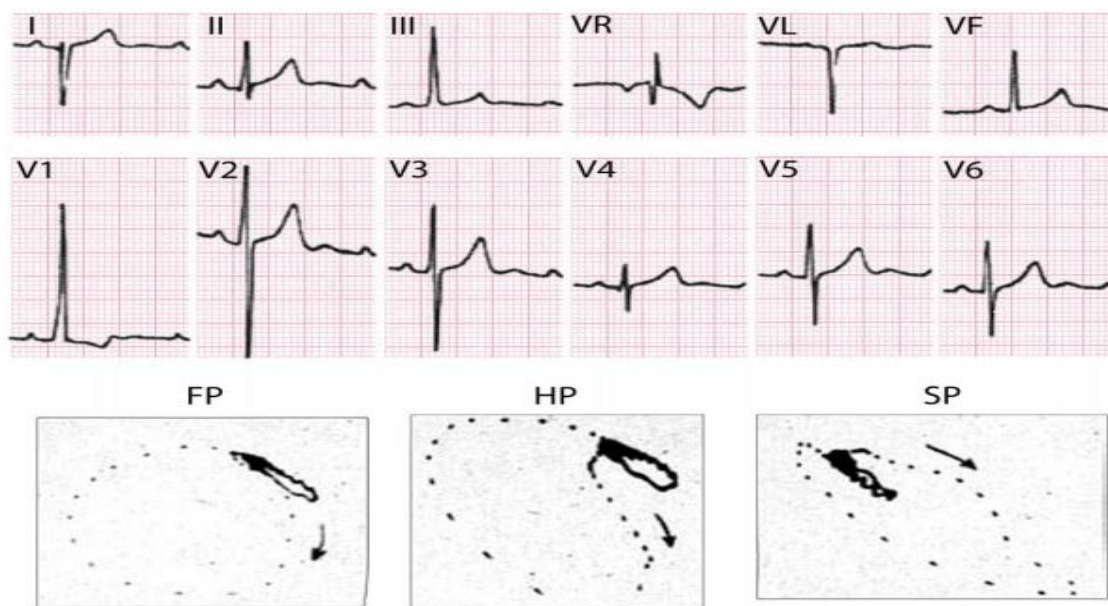


**Hình 17.9:** ECG và VCG của trẻ mắc bệnh Ebstein. Khoảng PR kéo dài, điện thế sóng P cao và chông lên sóng T (P+---), hình thái tương tự rS ở V1, có hình thái RBBB.

### 17.6.6. Tứ chứng Fallot

Hình 17.10:

– Lớn thất P với R ở V1 và RS ở V2 là thường gặp và khác biệt với hẹp động mạch phổi nặng mà vách liên thất còn nguyên vẹn, một số ít trường hợp nặng thì hình dạng có RS với sóng T dương ở V1 có thể được ghi nhận.



**Hình 17.10:** trẻ 3t với tứ chứng Fallot với phì đại thất P dạng thích ứng quá tải tâm thu (R ở V1 với T âm và rS ở V2 với T dương).

### 17.6.7. Hẹp van động mạch chủ

Dấu hiệu của lón thất trái thì ít nhiều liên quan đến mức độ nặng và thời gian của quá trình bệnh lý (hình 6.12A).

### 17.6.8. Hình ảnh soi gương của tim sang phải (dextrocardia)

Sóng P âm ở V1. Điều này có thể thấy trong sự xuất hiện nhịp lạc chỗ của tim hoặc do đảo ngược các điện cực của tay phải và trái (hình 3.6).

### 17.7. Tăng huyết áp động mạch

Nói chung, có sự quan hệ chặt chẽ giữa độ nặng và thời gian tiến triển của HTA và sự bất thường của ECG. Cũng như thảo luận trước đó (hình 6.12C), hình dạng của LVE với kiểu strain được thấy ở những trường hợp tiến triển, sau đó LVE được phát hiện bởi siêu âm tim. Tuy nhiên, sự hiện diện các dấu hiệu chắc chắn của LVE có tiên lượng kém hơn so với sự hiện diện các dấu hiệu đơn giản của LVE trên siêu âm tim. Hơn nữa, LVE với kiểu strain có thể hồi phục với điều trị.

Tiêu chuẩn của LVE giống như mô tả ở chương 6. Tiêu chuẩn có độ nhạy cao (> 80%) gồm:

- a.  $R_{V6}/R_{V5} > 0,65$
- b. Tổng điện thế của phức bộ QRS của 12 chuyển đạo > 120 mm.

Tuy nhiên, có một số tiêu chuẩn khác được mô tả ở chương 6 (mục 6.3.3) có tính đặc biệt cao hơn.

Giống như tuyên bố trước đây, dấu hiệu của LVE, đặc biệt là sự liên quan đến tái cực có thể được cải thiện với điều trị tăng huyết áp động mạch.

Thông thường, có một số trường hợp HTA nhưng không có LVE, điều đó không quan trọng, sóng ST/T có thể thay đổi nhẹ ở những người bình thường nhất là người già (thay đổi đoạn ST, sóng T cân đối xứng ở một số chuyển đạo) (xem hình 6.11 và mục 4.7 ở chương 4).

### 17.8. Vận động viên

Cần nhớ rằng những thay đổi trên ECG được liệt kê bên dưới là do quá trình tập luyện, nó có thể biến mất hoặc giảm khi họ giảm hoạt động thể lực. Do đó nó không phải là bệnh lý.

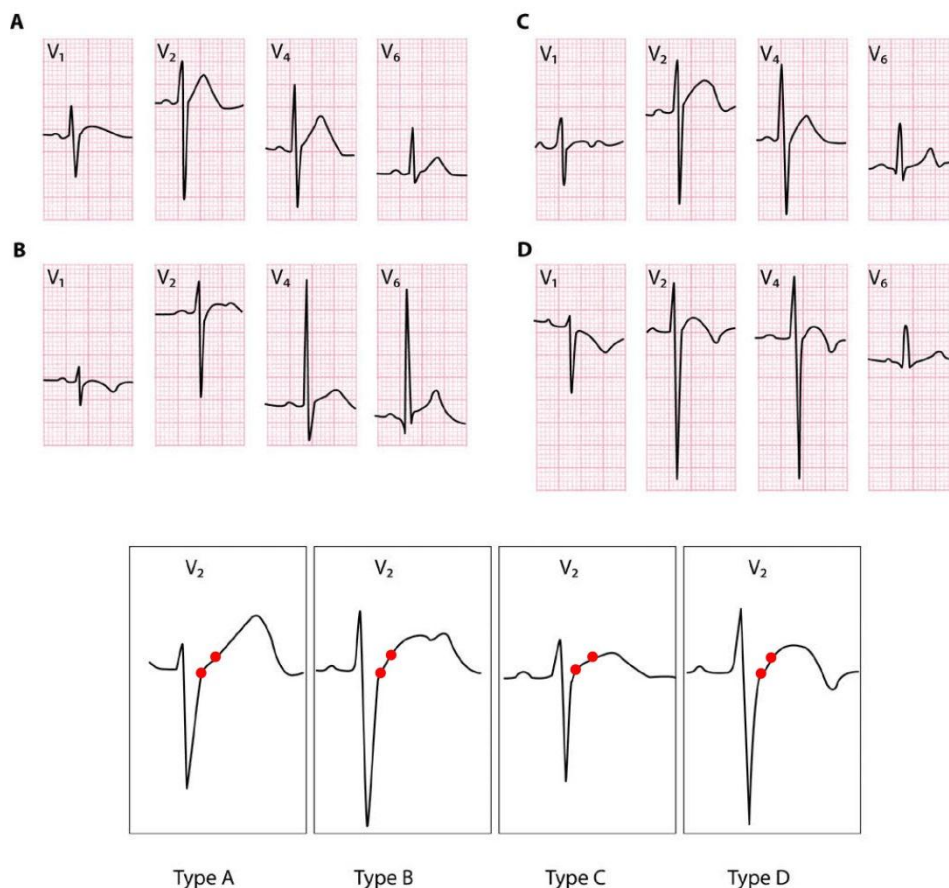
- 1. Nhịp chậm xoang, đôi khi cũng đáng kể.
- 2. Block nhĩ thất độ I hoặc thậm chí block nhĩ thất độ II với chu trình Wenckebach khi ở trạng thái ngủ hoặc nghỉ ngơi.
- 3. Dạng  $rSr'$  ở V1. Cần chẩn đoán phân biệt với các tổn thương có dạng  $r'$  ở V1 bao gồm hội chứng Brugada (hình 16.5).
- 4. Sóng R cao ở các chuyển đạo trước tim trái.

- 5. Hiện tượng tái cực sớm (xem chương 4).
- 6. Ngoại tâm thu đơn độc

Ngược lại, các bất thường của ECG bao gồm:

- 1. Sóng T âm trong 2 chuyển đạo liên tiếp (hình 17.11)
- 2. ST chênh xuống.
- 3. Sóng Q bệnh lý.
- 4. Sóng P rất bất thường.
- 5. Block nhánh phải hoặc trái hoàn toàn.
- 6. Loại trừ hội chứng Brugada.
- 7. Loại trừ QT ngắn hay dài.
- 8. Các dấu hiệu rõ ràng của lớn thất (kiểu strain).
- 9. Loạn nhịp tim đáng kể.

Đây là những kết quả chưa được kiểm chứng nhiều cần đánh giá thêm.



**Hình 17.11:** sự khác nhau của sự khử cực thất thấy trên vận động viên. Thường lành tính, nhưng nó cần thiết phải siêu âm tim loại trừ bệnh cơ tim phì đại. (Dưới) có thể thấy được (·) ở các vị trí ở V2 của hai dòng (cách nhau 80 ms) để đo lường các chỉ số Corrado. Trong tất cả các trường hợp, các chỉ số ST độ cao tại điểm J/ST chênh lên 80 ms sau đó  $<1$  ở các vận động viên, và trong hội chứng Brugada là  $>1$ .

### 17.9. Thuốc

Nhiều loại thuốc có thể gây bất thường ECG, đặc biệt ảnh hưởng quá trình tái phân cực (amidazone, digitalis). Hiếm khi các thuốc này gây bất thường và không đồng nhất, khử cực kéo dài và khoảng QT dài, gây ra nguy hiểm bởi hiệu ứng dễ gây loạn nhịp.

### 17.10. Một số rối loạn tái cực khác

Đã giải thích ở trước, rối loạn tái cực thất có thể bị ảnh hưởng bởi rượu, hấp thu đường hoặc tăng thông khí (hình 4.25).

## TỰ ĐÁNH GIÁ

- A. Liệt kê đa số bất thường ECG đặc trưng ghi nhận được trong các bệnh van tim?
- B. Liệt kê đa số bất thường ECG đặc trưng ghi nhận được trong các bệnh viêm cơ tim?
- C. Liệt kê đa số bất thường ECG đặc trưng ghi nhận được trong các bệnh cơ tim dẫn hay phì đại?
- D. Liệt kê đa số bất thường ECG đặc trưng ghi nhận được trong các bệnh viêm màng ngoài tim tự phát cấp tính?
- E. Liệt kê đa số bất thường ECG đặc trưng ghi nhận được trong các bệnh viêm màng ngoài tim với tràn dịch lượng lớn?
- F. Liệt kê đa số bất thường ECG đặc trưng ghi nhận được trong các bệnh tâm phế cấp và mạn tính?
- G. Liệt kê đa số bất thường ECG đặc trưng ghi nhận được trong các bệnh tim bẩm sinh?
- H. Đặc điểm phổ biến của ECG trong bệnh lý tăng huyết áp động mạch là gì?
- I. Mô tả các đặc điểm ECG thay đổi trong quá trình tập luyện và không do bệnh gây ra?
- J. Mô tả đặc điểm ECG do thuốc gây ra?

# BẤT THƯỜNG TRÊN ECG Ở BỆNH NHÂN KHÔNG CÓ BỆNH LÝ TIM MẠCH VÀ ECG BÌNH THƯỜNG TRONG TRƯỜNG HỢP CÓ BỆNH LÝ TIM MẠCH NẶNG

Chúng tôi muốn hoàn thành cuốn sách này với một chương ngắn dành cho tầm quan trọng của việc xem xét lâm sàng trong việc phân tích ECG trên từng trường hợp cụ thể. Chúng ta nhận xét về hai tình huống mà bác sĩ có thể phải đối mặt: (1) BN không có triệu chứng hoặc dấu hiệu thực thể do bệnh lý tim mạch nhưng có một ECG bất thường, (2) BN có một ECG bình thường (hoặc gần như bình thường) nhưng mắc bệnh tim nghiêm trọng hoặc có thể nặng hơn

Chúng ta sẽ thấy được tầm quan trọng của cả hai trường hợp trên để biết rằng cần phải liên hệ giữa ECG và tình trạng lâm sàng của BN.

## 18.1. Điện tim bất thường ở BN có tiền sử và khám lâm sàng bình thường.

Thỉnh thoảng có một ECG bất thường (block phân nhánh, phì đại buồng tim, thiếu máu cục bộ, hoại tử hoặc các rối loạn nhịp) xuất hiện trên BN không có bất kỳ triệu chứng hoặc không có những khó chịu nào. Việc khám lâm sàng cũng bình thường. Trong tình huống này, chúng tôi cảm thấy nên làm theo các bước bên dưới:

– 1. Đừng tin vào những lời giải thích tự động của máy: tất cả ECG cần được kiểm tra bởi bác sĩ.

– 2. Đảm bảo chế độ ghi ECG là đúng: nhiều kiểu tương thích với với block bó nhánh phải không hoàn toàn (rSr' ở V1) và nhiều kiểu do mắc sai các điện cực.

– 3. Xem xét kỹ tiền sử một lần nữa: đặc biệt chú trọng những triệu chứng mà bệnh nhân có thể không nhận thức rõ ràng hoặc không để ý. Ví dụ:

+ **Đau vùng bụng trên** theo nghiên cứu của Framingham có thể là biểu hiện của nhồi máu thành hoành. Nghiên cứu này cho thấy sóng Q hoại tử xuất hiện một năm sau đó trên ECG, là do nhồi máu không được chẩn đoán, đặc biệt ở BN bị đái tháo đường.

+ **Cơn loạn nhịp tim**, đặc biệt là rung nhĩ hoặc nhịp đến sớm hoặc nhịp nhanh kịch phát đã được chẩn đoán sai do cảm xúc hồi hộp (có thể BN không để ý

đến). Ở những BN này, chú trọng xem xét cảm xúc hoặc lạm dụng rượu hoặc ăn những chất giàu năng lượng có thể làm ECG bất thường. Những biểu hiện loạn nhịp tim không triệu chứng, đặc biệt nếu thường xuyên chúng ta phải loại trừ các bệnh tim mạch khác liên quan.

+ **Đánh giá sai về khó thở**, điều mà có thể do suy tim hoặc thuyên tắc phổi, nhưng đã được coi như là do béo phì và tuổi tác,...

+ **Đánh giá sai về cơn ngất hoặc tiền triệu trước ngất** như do hạ huyết áp, thần kinh trung gian bằng phản xạ vagal khi nó biểu lộ một trình trạng nặng nề. Chúng ta phải hỏi kỹ BN về tiền sử gia đình có ai chết đột ngột và xem xét những bệnh tim di truyền có thể. Chúng ta phải đo khoảng QT cẩn thận và kiểm tra toàn bộ ECG để loại trừ hội chứng Brugada hoặc bệnh cơ tim do di truyền (chương 17).

+ **Cần thiết phải “chẩn đoán tại giường” với kỹ năng khám thực thể**: nhìn, sờ, gõ, nghe tim và khám các mạch máu lớn. Điều này có thể cung cấp một số thông tin như âm thổi tim, đây có thể rất hữu ích để tiếp cận các vấn đề.

+ Cuối cùng là thực hiện các phương pháp phân tích như đã nói ở chương 4.

– Những trường hợp ECG bất thường cần nghiên cứu kỹ lưỡng như:

+ Xuất hiện những bất thường của các thông số thường gặp: khoảng PR và QT, ÂQRS, ...

+ Xuất hiện sóng Q hoại tử trên BN không có triệu chứng

Đặc biệt, sóng Q sâu có thể là bình thường. Ví dụ: ở chuyển đạo DIII, sóng Q sâu có thể gây giả tình trạng nhồi máu cơ tim. Tuy nhiên, sóng Q có thể lành tính do thay đổi tư thế, đặc biệt là trục tim ngang, tim quay sang phải nếu họ hít sâu sẽ biến mất (hình 4.22).

Như đã giải thích, sóng Q bệnh lý có thể xuất hiện trong nhồi máu cơ tim im lặng. Tuy nhiên, bất thường của sóng Q trên BN không có tiền sử thiếu máu cục bộ cơ tim có thể là dấu hiệu hoặc triệu chứng của bệnh khác như: bệnh cơ tim di truyền (phì đại), bệnh hệ thống (amyloidosis, sarcoidosis,...), viêm cơ tim trước đó, bệnh thần kinh cơ, bệnh cơ tim phì đại hoặc hạn chế mà chưa xuất hiện triệu chứng (chương 16, 17).

+ Sự hiện diện của rối loạn tái cực

Sóng T dẹt/âm nhẹ ở nhiều chuyển đạo có thể là dấu hiệu của viêm màng ngoài tim trước đó mà không được phát hiện hoặc không được chẩn đoán trước đó. Đương nhiên, cũng có thể coi là thiếu máu cục bộ cơ tim. Trong trường hợp này, một số dạng đặc hiệu như sóng T sâu hơn và có hình ảnh soi gương.

Những thay đổi của sóng T (dẹt/âm nhẹ) có thể gặp trong nhiều trường hợp khác (hình 9.29), uống rượu hoặc ăn số thức ăn và tăng thông khí (hình 4.25).

Biến đổi ST có thể do nhiều nguyên nhân (hình 9.20, 9.28) ngoài bệnh mạch vành. Trong nhồi máu cơ tim cấp tính, ST thay đổi liên quan tới cơn đau thắt ngực. Tuy nhiên nó vẫn có thể tồn tại sau giai đoạn cấp tính (chương 9).

– Sự xuất hiện của điện thế sóng cao của LVE

Điều này được tìm thấy ở BN khỏe mạnh, đặc biệt là những người trẻ ốm mà ST bình thường, không có LVH về mặt giải phẫu. Tuy nhiên, trong một số trường hợp đặc biệt có rối loạn tái cực, có thể là biểu hiện của LVH không được phát hiện.

– **Sự xuất hiện của R cao hoặc r' ở V1.** Điều này có thể là dấu hiệu của bệnh tim, nhưng nó cũng có thể là một biến thể bình thường (bảng 6.1)

– **Sự xuất hiện của block phân nhánh ở những BN không triệu chứng.** Những trường hợp này phải tìm hiểu kỹ, đặc biệt là BN trẻ block nhánh trái. Bệnh cơ tim do bất cứ nguyên nhân gì cần phải được loại trừ. Tuy nhiên ít nhất 10% BN LBBB và nhiều BN RBBB, là biểu lộ đơn độc của vấn đề riêng biệt ở hệ thống dẫn truyền riêng biệt của tâm thất (hội chứng Lenègre và hội chứng Lev). Tuy nhiên điều quan trọng là phải nhớ đúng các dạng block nhánh trái hoặc phải, đó là dấu hiệu nguy cơ cao (chương 16)

– **Xuất hiện rối loạn nhịp chủ động** (đặc biệt là PVCs và/hoặc rối loạn nhịp thụ động (dùng và/hoặc block)).

Trong tất cả các trường hợp cần loại trừ tác động của một số thuốc gây rối loạn nhịp. Có lẽ cần thực hiện một số test bổ sung như: Holter ECG, stress test và siêu âm.

## **18.2. Điện tim bình thường ở BN có bệnh tim mạch nghiêm trọng**

Mặc dù ECG rất quan trọng để chẩn đoán bệnh lý tim mạch, chúng ta cũng không được quên một ECG bình thường hoặc gần như bình thường có thể được ghi lại trước một cái chết đột ngột có nguồn gốc từ tim mạch. Các dạng nặng thường gặp nhất có thể có một ECG bình thường:

### **18.2.1. Nhồi máu cơ tim cấp**

Sự hiện diện của NSTEMACS, ECG có thể bình thường trong một số trường hợp (trong chương 9). Sóng T nhọn, đối xứng có thể là sự bất thường, đặc biệt là ở V1 – V2 trong giai đoạn tối cấp của STEACS (chương 9).

### **18.2.2. Tắc mạch phổi**

Tắc mạch phổi có thể xuất hiện đột ngột đặc biệt là ở những BN nằm tại giường và không có tiền sử tim mạch rõ ràng. Các BN thường xuất hiện nhanh xoang hoặc bất thường khác (hình 15.3 và 15.4), nhưng BN cao tuổi chức năng nút xoang bị suy giảm có thể không xuất hiện nhịp nhanh xoang và làm cho chẩn đoán khó khăn hơn.

### 18.2.3. Bệnh tim di truyền

Điện tim có thể hơi bất thường. Những loại bệnh này bao gồm bệnh dẫn truyền (hội chứng Brugada và hội chứng QT dài, ngắn) và bệnh cơ tim do di truyền (ví dụ bệnh phì đại cơ tim) (chương 16).

Bệnh cơ tim phì đại, ECG có thể xuất hiện bất thường trước khi siêu âm tim, nhưng có 5 – 10% có thể bình thường. Tương tự như loạn nhịp do loạn sản thất phải.

Hội chứng Brugada, ECG có thể thay đổi đột ngột từ trạng thái bình thường sang loại 1 hoặc 2 với một số tác động (ví dụ như sốt, thuốc). Hơn nữa, nó có thể xuất hiện bình thường hoặc gần như bình thường trong khoảng liên sườn 4 và nó có thể là bệnh lý ở khoảng liên sườn 2.

Giới hạn bình thường trong hội chứng QT dài ngắn có thể làm thêm các test khác bổ sung.

Ở những BN có tiền sử gia đình có bệnh dẫn truyền hoặc bệnh cơ tim, phân tích kỹ lưỡng và làm thêm các test bổ sung trước khi quyết định kết luận ECG bình thường hay bệnh lý.

### 18.2.4. Phình động mạch chủ bóc tách hoặc vỡ

ECG có thể bình thường hoặc LVH kiểu strain ở V5 – V6 có thể nhầm lẫn với hình ảnh soi gương ST chênh lên của ACS ở V1 – V2 (hình 15.2). Ở người trẻ ECG bình thường, phình động mạch chủ bóc tách/vỡ có thể nhìn thấy trong những trường hợp van động mạch chủ 2 lá.

### 18.2.5. BN thiếu máu cục bộ cơ tim mạn tính hoặc không có nhồi máu cơ tim trước đó.

Nhiều BN, bao gồm BN sau nhồi máu hoặc những BN được phẫu thuật bypass, ECG bình thường hoặc trở nên bình thường theo thời gian (hình 9.42). Hơn nữa, sóng Q hoại tử có thể không được phát hiện do nhồi máu cơ tim lần thứ 2 (hình 9.43) hoặc kết hợp với block nhánh

Ở những BN này, stress test là hữu ích, cũng như ghi Holter, để xác định những bất thường trong quá trình tái cực hay loạn nhịp và siêu âm cũng có thể được sử dụng để kiểm tra sự co bóp và chức năng tâm thất. Trong một số trường hợp có thể sử dụng CAG hoặc MRI

### 18.2.6. Một số trường hợp bệnh van tim hoặc bệnh tim bẩm sinh

Có thể nặng nhưng không tiến triển, ECG có thể bình thường hoặc không thay đổi không rõ ràng trong nhiều năm.

### 18.2.7. Một số trường hợp khác

Giai đoạn đầu của suy tim tâm trương, viêm màng ngoài tim, bệnh cơ tim, khối u ở tim,... ECG có thể bình thường.



### **ECG trên lâm sàng của BN**

ECG phải được đánh giá trên tình trạng lâm sàng của BN. Vì vậy, chúng tôi muốn nhấn mạnh rằng, một ECG bình thường không đảm bảo hệ tim mạch khỏe mạnh, cũng như ECG bệnh lý không chắc là dấu hiệu của bệnh tim.

Điều này phải luôn được ghi nhớ khi đọc ECG

## **TỰ ĐÁNH GIÁ**

- A. Liệt kê các bước khi đánh giá ECG bất thường?
- B. Mô tả các bước được sử dụng để đánh giá BN không có triệu chứng với Q bất thường?
- C. Mô tả các bước được sử dụng để đánh giá BN ST – T bất thường?
- D. Có thể quan sát các tiêu chuẩn tăng điện thế cho LVE ở người khỏe mạnh?
- E. Liệt kê các nguyên nhân bình thường và bệnh lý cho sự xuất hiện R ở V1 (bảng 6.1)?
- F. Làm thế để giải thích block phân nhánh ở BN không có triệu chứng?
- G. Liệt kê năm bệnh lý nghiêm trọng, trong đó một bình thường ECG có thể được xuất hiện ở những BN với tình trạng tim mạch nghiêm trọng?
- H. Nguyên tắc vàng được sử dụng khi đọc ECG?